Lehmann's med. Handatlanten nebst kurzgefassten Lehrbüche

Bisher sind erschienen:

Bd. I. **Atlas und Grundriss der Lehre vom Geburtsakt und der oper tiven Geburtshilfe.** In 126 farbigen Abbildungen von Dr. Schäffer, Privatdocent an der Universität Heidelber IV. vielfach erweiterte Auflage. Preis eleg. geb. M. 5.

Bd. II. **Anatomischer Atlas der geburtshilflichen Diagnostik und Therap** Mit 160 farbigen Abbildungen und 318 S. Text, von Dr. Schäffer. II. Aufl. Preis eleg. geb. M. 12.

Bd. III. **Atlas und Grundriss der Gynäkologie,** in 207 farbig. Abbildg und 308 Seiten Text, von Dr. O. Schäffer. Preis M. 14.

Bd. IV. **Atlas der Krankheiten des Mundes, der Nase und des Nase**

Bd. XIII. **Atlas u. Grundriss der Verbandlehre** v. Professor Dr. Hoffa in Würzburg. In 128 Tafeln. Preis eleg. geb. M. 7.

Bd. XIV. **Atlas und Grundriss der Kehlkopfkrankheiten.** In 44 far Tafeln. Von Dr. L. Grünwald. Preis eleg. geb. M. 8.

Bd. XV. **Atlas und Grundriss der internen Medicin und klin. Diagnosti** In 68 farb. Tafeln. Von Dr. Chr. Jakob. Preis eleg. gb. M. 10.

Bd. XVI. **Atlas und Grundriss der chirurgischen Operationslehre.** V Docent Dr. O. Zuckerkandl in Wien. Mit 24 farb. Taf. u. 2 Text-Abbildungen. Preis eleg. geb. M. 10.

Bd. XVII. **Atlas der gerichtlichen Medicin** v. Hofrat Prof. Dr. E. v. Ho mann in Wien. Mit 56 farbigen Tafeln und 193 Textabb dungen. Preis eleg. geb. M. 15.

Bd. XVIII. **Atlas u. Grundriss der äusseren Erkrankungen des Auge** Mit 67 farb. Abbild. auf 40 Taf., zahlr. Textillustr. u. 16 Bog. Te v. Prof. Dr. O. Haab in Zürich. Preis eleg. geb. Mk. 10.-

Bd. XIX. **Atlas und Grundriss der Zahnheilkunde.** 48 farbige Tafeln, 141 Textabbildungen und 30 Bogen Text. Von Dr. M. Gelsbiewski in Berlin. Preis elegant geh. Mk. 36.—

Bd. XX/XXI. **Atlas und Grundriss der speziellen pathologischen Histologie.** Ca. 120 farb. Tafeln, zahlr. Textabb., reicher Text. Von Privatdozent Dr. H. Dürck. 2 Bde.

Preis elegant geh. je Mk. 45.—

Von **Lehmann's medizin. Handbüchern** befinden sich in Vorbereitung:

Bd. XXII. **Atlas und Grundriss der allgemeinen pathologischen Histologie** nebst einem Anhang über patholog. Gewebe-Technik. Ca. 90 farb. Tafeln, zahlr. Textabbildung, reicher Text. Von Privatdozent Dr. Hans Dürck. Preis elegant geh. Mk. 34.—

Bd. XXIII. **Atlas und Grundriss der orthopädischen Therapie.** Circa 200 Abbildungen. Von den Dozenten Dr. Schanz/Dresden und Dr. Lüning in Zürich. Preis elegant geh. circa Mk. 30.—

Bd. XXIV. **Atlas und Grundriss der gynäkolog. Instrumentenkunde** mit 40 farb. Tafeln u. zahlr. schwarzen Abbild. v. Geng. v. Müller u. Schmitt von Privatdozent Dr. G. Schlaeffer in Heidelberg. Preis elegant geh. ca. Mk. 12.—

Bd. XXV. **Atlas und Grundriss der Hautkrankheiten.** Unter Mitwirkung von Prof. Dr. Pulitzer in Wien herausgegeben von Dr. G. Behrend in Berlin. Ca. 12 Bogen Text mit ca. 120 farbigen Abbildungen. Preis elegant geh. ca. Mk. 30.—

Bd. XXVI. **Atlas und Grundriss der allgem. Therapie.** Unter Mitwirkung v. Geheimrat Prof. Dr. Czerny herausgeg. v. Privatdozent Dr. Marwedel. In ca. 200 Abbildungen nach Originalgemälden v. Müller & Schmitson. Preis geh. ca. Mk. 12.—

Bd. XXVII. **Atlas und Grundriss der Psychiatrie** von Privatdozent Dr. Wilh. Weygandt in Würzburg. Circa 150 Abbildungen auf Tafeln. Preis elegant geh. ca. M. 16.—

Bd. XXVIII. **Atlas und Grundriss der normalen Histologie.** Mit 50 farb. Tafeln und zahlr. schwarzen Abbild. von Privatdozent Dr. Johannes Sobotta in Würzburg. Preis elegant geh. ca. Mk. 12.—

Bd. XXIX. **Atlas und Grundriss der Topographischen Anatomie** von Prof. Dr. Rabl-Rückhard in Würzburg. Circa 300 meist farbige Abbildungen. Reicher Text. Preis geh. circa Mk. 24.—

Von Lehmann's medizin. Handbüchern sind Übersetzungen in französischer, englischer, russischer, tschechischer, japanischer, italienischer, niederländischer, dänischer, russischer, schwedischer, spanischer und serbischer Sprache erschienen.

LEHMANN'S MEDICIN. HANDATLANTEN, BAND XIX.

ATLAS UND GRUNDRISS

DER

UNFALLHEILKUNDE

SOWIE DER

NACHKRANKHEITEN DER UNFALLVERLETZUNGEN

MIT 40 FARBIGEN TAFELN
NACH ORIGINALAQUARELLEN DES MALERS JOHANN FINK
UND 141 SCHWARZEN ABBILDUNGEN

VON

DR. ED. GOLEBIEWSKI
IN BERLIN.

MÜNCHEN
VERLAG VON J. F. LEHMANN.
1900.

LIEFERANTEN:

Lithographie und Druck der farbigen Tafeln: *Fr. Reichhold*
Druck des Textes und der schwarzen Tafeln: *Bruckmann'sche Buchdruckerei*
Clichés zu den Abbildungen: *Meisenbach Riffarth & Co.*
Papier: *Otto Heck* • Einbände: *Ludwig Beer*
sämtlich in München.

Vorwort.

In vorliegendem Atlas und Grundriss der U fallheilkunde sind die Nachkrankheiten der U fallverletzungen systematisch zur Darstellung gebracht worde

Es soll dieses Buch daher nicht nur für Ärzte, sonde auch für Studierende ein willkommenes, kurz gefasst Handbuch sein, das eine noch bestehende Lücke in d medizinischen Litteratur auszufüllen hat.

Aber auch alle anderen nicht ärztlichen Organ der Unfallversicherung werden durch die Abbildunge und die reiche Kasuistik in den Stand gesetzt, aus de Werke Nutzen zu zichen.

Das ganze Werk zerfällt in zwei Teile, einen a gemeinen und einen speziellen. Im letzteren ist die Ei teilung nach den Körperregionen getroffen worden.

Die Symptomatologie der Verletzungsfolgen ist in de Text von dem Zeitpunkte an beschrieben worden, wo f gewöhnlich die mechanische Behandlung nach Abschlu der chirurgischen eingetreten, oder die ärztliche Behan lung überhaupt abgeschlossen war und entweder die Wiede aufnahme der Arbeit oder die Invaliditätserklärung erfolgt Dieselbe Richtschnur galt auch für die Abbildungen.

So passt die Symptomatologie bei einer grossen A zahl von Verletzungsfolgen für die Zeit vor der 14. Unfal woche, während sie für eine Reihe anderer, z. B. für d traumatischen Erkrankungen des Nervensystems, sich a eine Zeit anwenden lässt, welche über die 14. Unfallwoch längst hinausfällt.

Für die bildliche Darstellung der Verletzungsfolgen war daher der gewählte Zeitpunkt auch ein verschiedener, je nach dem Heilung oder Arbeitsfähigkeit eingetreten war.

Die farbigen Abbildungen sind nach Original-Aquarellen hergestellt worden, die mit anerkennenswertem künstlerischen und auch medizinischem Verständnis von Herrn Maler Fink grösstenteils nach der Natur gemalt wurden.

Ebenso rühren auch die vortrefflich gelungenen schwarz gemalten Abbildungen und die Federzeichnungen von Herrn Fink her.

Die übrigen Abbildungen und Röntgenbilder sind Autotypien von in meinem Institut angefertigten Photogrammen, Zeichnungen, Fussohlenabdrücken u. s. w.

Dem anatomischen Teil des Textes liegen eigene Studien zu Grunde, die ich sowohl an der Leiche als auch am Lebenden gemacht habe.

Wo die Erfahrungen anderer und berufener Autoren herangezogen werden mussten, sind deren Arbeiten auch vielfach benutzt und die Namen dieser Autoren meistens, soweit es für den Grundriss statthaft ist, im Text genannt worden.

So sind die Werke von Thiem, Wagner und Stolper, F. König, Helferich, Hoffa, Kaufmann, Rauber, Poirier, Bardeleben, die Arbeiten von Ferd. Baehr, F. Riedinger u. a. reichlich benutzt worden.

Im übrigen aber habe ich für den Text meine 13 jährigen Erfahrungen auf dem Gebiete der Unfallheilkunde verwertet.

Von jeder Verletzungskategorie ist auch die Anzahl der von mir selbst beobachteten bezw. noch in Beobachtun stehenden Fälle angeführt worden.

Dem ganzen Werk liegen 5245 eigene Beobachtun von Unfallverletzungen zu Grunde, von denen eine

stattliche Anzahl seit den ersten Jahren des Bestehens der Unfallversicherungsgesetze in meiner Beobachtung steht.

Auf Vollstandigkeit kann der Atlas und Grundriss naturlich keinen Anspruch erheben.

Auf einzelne Specialgebiete, wie die Augen- und Ohrenheilkunde, Verletzungen der weiblichen Sexualorgane musste von vornherein verzichtet werden.

Die Darstellung des Textes selbst ist, wie sie beim Grundriss nicht anders sein konnte, eine sehr knappe.

Vieles, was in dem Text nicht näher ausgeführt werden konnte, musste durch die Kasuistik ersetzt werden.

Auch mit den Abbildungen sind manche Kapitel nicht gut weggekommen.

So musste diesmal auf die Wiedergabe der Röntgenbilder von Becken, Huftgelenk und Wirbelsaule verzichtet werden. Die technische Ausfuhrung dieser Röntgenbilder war noch nicht vollkommen genug zur Anfertigung von brauchbaren Reproduktionen.

Dem Herrn Verleger gebuhrt jedenfalls sehr viel Dank, da er die bedeutenden Kosten nicht gescheut hat, welche die Herstellung dieser Arbeit benötigte

Dass das Werk nicht frei von Mangeln ist wird jeder beim Studium desselben finden. Handelt es sich doch um ein Feld, auf dem die Erfahrungen immer noch gesammelt werden müssen.

Jedem, der mich auf diese Mängel aufmerksam macht und mich zur Beseitigung derselben in Zukunft mit seinem Rat unterstutzt, werde ich aufrichtig dankbar sein.

Berlin, im November 1899.

Der Verfasser

Abkürzungen.

A. N. d. R.-V.-A. = Amtliche Nachrichten des Reichsversicherungsan
E. = Erwerbsfähigkeit.
Eu. = Erwerbsunfähigkeit.
e. = erwerbsfähig.
eu. = erwerbsunfähig.
veu. = völlig erwerbsunfähig.
K.-V.-G. = Krankenversicherungsgesetz.
R.-C.-B. = Rentenkommissionsbeschluss.
R.-E. = Rekursentscheidung.
R.-V.-A = Reichsversicherungsamt.
Sch.-G.-B. = Schiedsgerichtsbeschluss.
U.-V.-G. = Unfallversicherungsgesetz.

Druckfehler.

Seite 100. Statt Fig. 2 ist zu lesen 1 a. Statt Fig. 3 ist zu lesen 2
» 119. Statt Typhostoliotisch ist zu lesen Syphoskoliotisch.
» 409. Fig. 63 ist umgekehrt, von unten nach oben, zu be trachten.
» 606. Statt Fig. 135, Seite 610 ist zu lesen Fig. 137, Seite 611 Die darauffolgende 5. Zeile derselben Seite: Statt proc ant. calcanci ist zu lesen calcanei.
» 612. 12. Zeile von oben: Statt Sustentaculum fati ist zu lesen tal: Statt der Grosszehe ist zu lesen Die . . . . . .

Inhalts-Verzeichnis.

II. SPEZIELLER TEIL.

I. Die Verletzungen und traumatischen Erkrankungen des Kopfes und des Gesichtes.

II. Der Rumpf.

III. Verletzungen und traumatische Erkrankungen der Brust.

IV. Die Verletzungen und traumatischen Erkrankungen des Bauches.

V. Die Verletzungen und traumatischen Erkrankungen der oberen Extremität.

1. Der Schultergürtel.

2. Die Verletzungen des Oberarms.

Die Verletzungen und traumatischen Erkrankungen des Ellbogengelenks.

Seite

Die Verletzungen und traumatischen Erkrankungen des Unterarms.

Die Verletzungen und traumatischen Erkrankungen des Handgelenks.

Die Verletzungen und traumatischen Erkrankungen der Hand und der Finger.

Seite

VI. Die Verletzungen und traumatischen Erkrankungen der unteren Extremität.

Die Verletzungen und traumatischen Erkrankungen des Hüftgelenks.

Die Verletzungen und traumatischen Erkrankungen des Oberschenkels.

Brüche des Oberschenkels über dem Knie

Die Verletzungen und traumatischen Erkrankungen des Fusses.

Verzeichnis der farbigen Tafeln.

Tafel IX. *Fall von Lendenwirbelbruch nach geringfügiger Veranlassung. (Tuberkulose der Lendenwirbelsäule.)* Starker spitzer Gibbus

„ **X.** Fig. 1. *Mit dem Brustbein verwachsene Narbe nach komplizierten Bruch.*

Fig. 2. *Ungeheilter Bruch der linken 7. Rippe.* Kleine runde, nach aussen sichtbare Geschwulst.

„ **XI.** *Exostose an der 7. rechten Rippe, neben der Papillarlinie* (Kompl. mit Wirbelbruch 9 bezw. 10 und mehrerer Rippen neben der Wirbelsäule.

„ **XII.** *Einsenkung der linken Brustseite nach Kontusion.* (Pleuritische Schwarte. Tuberkulose.)

„ **XIII.** *Durch Unfall verschlimmerter Bauchbruch.*

„ **XIV.** *Rechtsseitiger operierter Leistenbruch.*

„ **XV.** *Rechtsseitiger grosser Unterleibsbruch nach Platzen einer tiefen, trichterförmigen Narbe.*

„ **XVI.** *Geheilter linksseitiger Schlüsselbeinbruch.* Geringe aber charakteristische Deformität.

„ **XVII.** *Geheilter linksseitiger Schlüsselbeinbruch am sternalen Ende.* Ausgesprochene Deformität.

„ **XVIII.** *Hochgradige progressive Atrophie der rechten Schulter-, Oberarm- und Oberkörpermuskulatur mit Skoliosenbildung nach Verrenkung des rechten Oberarmkopfes im Schultergelenk. (Plexuslähmung.)*

„ **XIX.** *Subkutane Ruptur des rechten langen Bicepskopfes des Oberarmes.*

„ **XX.** *Starke Narbenbildung im rechten Unterarm nach Quetschwunden. Muskel- und Sehnenverletzung.* Unvollkommener Handschluss.

„ **XXI.** *Keloidnarbe auf der Streckseite der rechten Hand.* Hierzu zwei schwarze Abbildungen.

„ **XXII.** *Triphonemiasis der Hand und Finger nach Durchtrennung der V. mediana und ulnaris.*

„ **XXIII.** *Narbenstreckkontraktur des rechten Handgelenkes.*

„ **XXIV.** *Steife Faust.* (Reichliche Narbenbildungen nach tiefen Schnitten, Phlegmone nach kleiner Nagelrisswunde am Daumen.)

„ **XXV.** Fig. 1. *Atrophie des rechten Unter- und Oberarmes nach komplizierter Verletzung des Zeigefingers.* Darstellung bei fest geschlossener Faust. Streckseite.

Fig. 2. *Hierzu der gesunde Arm.*

„ **XXVI.** Fig. 1. *Atrophie des Unterarmes und der Hand.* Dasselbe Objekt wie auf Tafel XXV. Beugeseite. Zeigefinger kann wegen Sublaxationsstellung nicht vollständig geschlossen werden.

„ **XXVII.** *Atrophie der Hand nach Karpusfraktur. Kompression durch Os lunatum.* (Hierzu Röntgenbild.) Fig. 1. *gesunde*, Fig. 1a *verletzte Hand* (Streckseite). Fig. 2. *gesunde*, Fig. 2a *verletzte Hand.* (Beugeseite.) An der atrophischen Hand ist der etwas violett verfärbte Bezirk des gelähmten N. medianus naturgetreu dargestellt.

„ **XXVIII.** *Verstümmelte Hand.* Verletzung an der Kreissäge. Hierzu Röntgenbild.

Tafel XXIX. Fig. 1 *Verlust des Kleinfingers und des Köpfchens des 5. Mittelhandknochens.* Narbige Verwachsung. Unvollkommener Schluss des Ringfingers. (Hierzu schwarzes Bild.)

Fig. 2 *Sternförmige verwachsene Narbe auf dem Grundgelenk des Zeigefingers.* Geringe Subluxationsstellung desselben volarwärts.

„ **XXX.** Fig. 1 und 1a *Verkürzter und steifer Mittelfinger nach Karbolgangrän.*

Fig. 2 *Ulnarislähmung nach Quetschung der Schulter.* Kombiniert mit Medianuslähmung.

„ **XXXI.** *Subkutane Ruptur des linken M. semitendinosus.*

„ **XXXII.** *Narbe am rechten Oberschenkel, an der rechten Beckenschaufel, an der Innenseite des linken Oberschenkels. Verlust des l. Hodens.* Gute Heilung nach sehr schwerer Verletzung.

„ **XXXIII.** *Kompressionsbruch des linken oberen Schienbeinendes mit Bruch des Wadenbeinköpfchens.* Hierzu Röntgenbild.

„ **XXXIV.** *Genu valgum (X-Bein) sin. nach Bruch des Unterschenkels unter dem Knie.* Cyanose des Unterschenkels. (Hierzu Röntgenbild.)

„ **XXXV.** *Atrophie der linken Unterextremität nach Bruch des Proc. anter. der Incisura popularis Tibiae und Kontusion des Unterschenkels.* Hierzu Fussohlenabdrücke.

„ **XXXVI.** *Pseudarthrose des linken Unterschenkels nach kompliziertem Bruch.* Cyanose des Beines. Fig. 1b *Narbe hierzu.* Hierzu gehört Abbildung der Fussohlenabdrücke.

„ **XXXVII.** Fig. 1 *Narbe in der Kniekehle, auf der Wade und um das Fussgelenk nach Phlegmone.*

Fig. 2 *Narbe auf dem linken Unterschenkel und Fussgelenk nach Verbrühung.*

„ **XXXVIII.** Fig. 1a *Atrophie des linken Fussrückens nach Fersenbeinbruch.* Fig. 1 *Rechter, gesunder Fuss.*

Fig. 2a *Hierzu gehörige atrophierte Fussohle.* Fig. 2 *Rechte, gesunde Fussohle.* Dazu Fussohlenabdrücke Fig. 97.

„ **XXXIX.** Fig. 1 *Verlust der 1. und 2. Zehe, Streckkontraktur der 3., 4. und 5.* Narbe zu beiden Seiten des Fusses, nach kompliziertem Quetschbruch der Fusspitze. Hierzu Röntgenbild und Sohlenabdruck.

Fig. 2 *Mit narbiger Verwachsung und Verdickung, geheilter komplizierter Bruch des Grundgelenkes der grossen Zehe.* Hierzu Röntgenbild.

„ **XXXX.** Fig. 1 *Narbige Verwachsung auf dem Fussrücken. M. ext. digit. com. brev.*

Fig. 2. *Traumat. Klumpfuss nach Bruch und unreponierter Verrenkung des Talus.* Hierzu Röntgenbild und Sohlenabdr.

EINLEITUNG.

Unter *Unfallheilkunde* versteht man die Lehre von den *durch Unfälle hervorgerufenen Verletzungen und Krankheiten.*

Der Ausdruck »Unfallheilkunde« ist neueren Datums. Seine Entstehung verdankt er dem Umschwung in die neuen Bahnen, in welche die medizinische Wissenschaft durch das U.-V.-G.[1]) geleitet worden ist. Man mag über das Zutreffende oder Unzutreffende dieses Ausdrucks verschiedener Meinung sein, seine Daseinsberechtigung wird Niemand, bei objektiver Beurteilung der Verhältnisse, bestreiten können.

---

[1]) Unfallversicherungsgesetz (abgekürzt U.-V.-G.) vom 6. Juli 1884. Diesem Gesetz folgten später weitere Unfallversicherungsgesetze.

Die wichtigsten, für den Arzt wissenswerten Bestimmungen dieser Unfallversicherungsgesetze sind folgende:

Nach § 1 werden industrielle, land- und forstwirtschaftliche Arbeiter und Beamte, deren Gehalt nicht 2000 M. pro Jahr übersteigt, gegen Betriebsunfälle versichert. Auf welche Betriebe sich die Versicherungspflicht erstreckt, kann aus dem Wortlaut des Gesetzes leicht ersehen werden.

Nach § 5 hat der im Betriebe verunglückte Arbeiter Anspruch auf Schadenersatz, d. h. auf freie ärztliche Behandlung und vom Beginn der 14. Unfallwoche auch auf eine Rente, die, $^2/_3$ seines Jahresverdienstes entsprechend, am 1. jeden Monats pränumerando zahlbar ist.

Zur Entschädigung können aber nur *Betriebsunfälle*, bezw. die im Betriebe — nicht gelegentlich des Betriebes — entstandenen Körperverletzungen kommen. Die im Betriebe sich entwickelnden *Gewerbekrankheiten* sind keine *Unfälle*, können daher nach dem U.-V.-G. nicht entschädigt werden.

Dagegen müssen *alle bestehenden Leiden des Verletzten, welche durch einen Betriebsunfall in ihrer Entwickelung gefördert oder beschleunigt werden, nach dem U.-V.-G. entschädigt werden.*

Im Falle der Tötung hat die Wittwe des Verletzten mit den hinterbliebenen vaterlosen Kindern bis zum Alter von 15 Jahren Anspruch auf Begräbniskosten und Rente (§ 6). Nach § 7 kann der Verletzte auch in einem Krankenhause freie Behandlung und Verpflegung erhalten. Die Berufsgenossenschaft ist berechtigt, vom Verletzten die Behandlung im Krankenhause zu verlangen, *wenn die Art der Verletzung Anforderungen an die Behandlung oder Verpflegung stellt, denen in der Familie, bezw. in der Wohnung des Verletzten nicht genügt werden kann.*

Die »Unfallheilkunde« ist keine Spezialwissenschaft, ie die Chirurgie oder die innere Medizin, sie *greift vielehr in alle Zweige der Medizin ein und umfasst in ihrer hätigkeit das gesamte Gebiet der Heilkunde.*

Dass ihre erste Arbeit an dem Unfallverletzten fast isschliesslich eine chirurgische ist und sein muss, geht hon aus dem Worte Unfall hervor.

Ist somit die ihr zufallende Aufgabe eine recht vielitige, so bewegt sie sich doch in einem ganz besonreren Rahmen, insofern, als ihre ganze Thätigkeit nur den Beziehungen zwischen Unfall Trauma einerseits id Verletzung bezw Krankheit andererseits gipfelt.

Da nun die Unfallheilkunde Entstehung und Weiterwicklung dem U.-V.-G. verdankt, ist es erklärlich, dass ch auf diesem neuen Gebiet ärztlicher Thätigkeit Rechtsissenschaft und Medizin sehr oft begegnen und einander einflussen. Weil nun ferner das U.-V.-G. nur die

---

Der Betriebsunternehmer ist verpflichtet jeden Unfall, der eine werbsunfähigkeit von mehr als 3 Tagen zur Folge hat, binnen Tagen der zuständigen Ortspolizeibehörde anzumelden (§ 51)

Die Feststellung der Entschädigung für den Verletzten geschieht wöhnlich (§ 57) auf Grund eines ärztlichen Gutachtens durch den orstand der Berufsgenossenschaft, bezw der Sektion

Das ärztliche Gutachten ist aber nicht bindend, es kann vielmehr r Vorstand der Berufsgenossenschaft auch ganz unabhängig vom ärzthen Gutachten die Höhe der Entschädigung festsetzen.

Dem Verletzten geht über die Höhe der ihm zustehenden Entshädigung ein schriftlicher Bescheid der Berufsgenossenschaft zu (§ 61) esen Bescheid darf er ablehnen, und es steht ihm nach § 62 das echt zu binnen 4 Wochen beim Schiedsgericht gegen diesen ihm zugangenen Bescheid *Berufung* einzulegen

Die Folge hiervon ist gewöhnlich eine erneute ärztliche Unterchung durch einen vom Schiedsgericht gewählten ärztlichen Sachverndigen und die Verhandlung im Schiedsgericht

Gegen die Entscheidung des Schiedsgerichts darf der Verletzte im Reichsversicherungsamt binnen 4 Wochen *Rekurs* einlegen (§ 63

Schiedsgericht und Reichsversicherungsamt sind an die ärztliche utachten nicht gebunden. Beide Instanzen urteilen oft nach der ugenschein

Tritt eine wesentliche Veränderung in den Verhältnissen rletzten, z B in seinem durch den Unfall hervorgerufenen krnkften Zustand ein, so kann nach § 65 eine andere Feststellung

*Betriebs*unfälle entschädigt, bringt die Unfallheilkunde den Arzt auch mit der speziellen Gewerbehygiene in nähere Berührung.

Auf diesen Grundlagen entwickelten sich nun für unsere Wissenschaft neue Bahnen, auf denen die moderne Forschung rüstig und erfolgreich vorwärts schreitet.

Der Unfallheilkunde verdanken wir die Anregung zu einem eingehenden Studium der *Aetiologie* der Verletzungen sowohl, wie auch der durch ein Trauma verschlimmerten oder tödlich endenden Krankheiten.

Die Chirurgie zeigt jetzt mehr als früher das Bestreben, eine möglichst gute *funktionelle* Heilung herbeizuführen. Es wird daher der *Nachbehandlung* der Unfallverletzungen jetzt eine grosse Sorgfalt gewidmet, während früher mit der Entlassung aus der chirurgischen Behandlung das Heilverfahren gewöhnlich für abgeschlossen galt.

Die Klärung der ätiologischen Verhältnisse ermöglicht mehr als früher eine exakte Diagnose.

bisherigen Entschädigung erfolgen. Es kann demnach die Rente sowohl erhöht als auch herabgesetzt werden. Diese Veränderung der Verhältnisse muss aber eine *wesentliche* sein, so dass also die wesentliche Veränderung sich auch in der Erwerbsfähigkeit geltend macht.

Gewöhnung an den krankhaften Zustand kann auch als wesentliche Veränderung im Sinne des § 65 angesehen werden.

Obwohl die Verpflichtung der ärztlichen Behandlung des Verletzten während der ersten 13 Unfallwochen der Krankenkasse obliegt, haben die Berufsgenossenschaften nach §§ 76b und 76c des K. V. G. vom 10. April 1892 *das Recht, in die Behandlung ihrer Verletzten vom ersten Unfalltage ab einzugreifen.*

Im *Heilverfahren* soll das Bestreben zum Ausdruck kommen, den Verletzten so weit als thunlich wieder herzustellen. Die Dauer des Heilverfahrens hat demnach keine bestimmten Grenzen. Es ist aber auch darauf zu achten, dass das Heilverfahren nicht zu sehr in die Länge gezogen wird.

Ansprüche auf ärztliche Behandlung haben auch notorisch unheilbare Verletzte, wenn durch die Behandlung eine Besserung ihres Zustandes, Linderung ihrer Schmerzen zu erwarten ist.

Die Verletzten sind verpflichtet, während des Heilverfahrens an ihrer Wiederherstellung thunlichst mitzuwirken und sich billigen ärztlichen Anordnungen nicht zu widersetzen.

Operationen und Narkosen dürfen nur mit ausdrücklicher Zustimmung der Verletzten an ihnen vorgenommen werden.

Die Anschauungen über die Prognose der Verletzungen und der traumatischen Erkrankungen (der mit einem Trauma indirekt zusammenhängenden Krankheiten) sind dank der an den Unfallverletzten vorzunehmenden Nachuntersuchungen ganz bedeutend geklärt und in andere Wege geleitet worden.

Dadurch, dass die *Begutachtung* der Unfallverletzten Allgemeingut der Aerzte geworden, hat auch diese Art der Thätigkeit eine mächtige Förderung erfahren.

In der Aufgabe, die Verletzten nach dem Grade ihrer Erwerbsfähigkeit abzuschätzen, eröffnete sich wiederum ein ganz neues Feld der Thätigkeit, das eine sehr eingehende Untersuchung und eine streng kritische Würdigung des Gesamtzustandes in seiner Beziehung zum Unfall zur Grundlage hat.

Schliesslich ist eine Reihe von bisher wenig bekannten und noch wenig beschriebenen Verletzungen und traumatischen Erkrankungen, dank der Einwirkung des U.-V.-G., genauer erforscht und ihre Litteratur erfolgreich vermehrt worden.

Dies ist in kurzen Worten das Arbeitsfeld, auf dem sich die Unfallheilkunde bewegt. —

Für den Begriff »Unfall« giebt es keine allgemein acceptierte Definition.

Das Gesetz selbst giebt keine nähere Begriffsbestimmung des Wortes »Unfall«.

Rosin versteht hierunter die »körperschädigende, plötzliche und von dem Betroffenen unbeabsichtigte Einwirkung eines äusseren Thatbestandes auf einen Menschen. —

Der Unfall braucht aber nicht immer plötzlich aufzutreten, er muss aber doch »zeitlich und örtlich« begrenzt sein«.

Nach der Auffassung des R.-V.-A. ist der Unfall als das Ergebnis selbst, mithin auch die Körperverletzung als Unfall aufzufassen, während unter den Unfalls*folgen* solche Beschwerden und Krankheitserscheinungen aufzufassen sind, welche die *Erwerbsfähigkeit* beeinträchtigen.« —

Immerhin empfiehlt es sich für unsere Untersuchungen

an den Verletzten, die Begriffe Unfall und Verletzung auseinanderzuhalten.

Unter *Betriebsunfall* versteht man den im Bereiche des »Betriebes« erlittenen Unfall.

1. Die Untersuchungen an den Unfallverletzten.

Die Untersuchungen sollen *nicht allein auf das Unfallleiden,* sondern möglichst auch auf den *Gesamtzustand des Körpers* ausgedehnt werden.

Man versäume niemals eine *genaue Anamnese* aufzunehmen, den Verletzten nach seiner *bisherigen Beschäftigung,* etwa hiermit zusammenhängenden *Gewerbekrankheiten* zu befragen und sich die subjektiven Beschwerden genau angeben zu lassen. In manchen Fällen mag es zu empfehlen sein, sich vom Verletzten die subjektiven Beschwerden durch Unterschrift genau bestätigen zu lassen.

Die objektive Untersuchung muss im allgemeinen das Ziel verfolgen, die subjektiven Klagen entweder zu begründen oder zu widerlegen.

Jede Untersuchung hat mit einer genauen *Aspektion* zu beginnen. Sowohl der ganze Körper, als auch der verletzte Teil müssen zuerst mit kritischem Blick betrachtet werden. Durch Uebung erlangt man allmählich hierin eine derartige Fertigkeit, dass man auf den ersten Blick alle äusserlichen Abweichungen vom Normalen erkennt.

Alsdann erst schreite man zur eigentlichen Untersuchung und fange mit dem verletzten Körperteil an.

Wie im einzelnen an den verschiedenen Körperstellen die Untersuchungen vorzunehmen sind, soll noch im speziellen Teil gesagt werden.

2 Die für die Untersuchungen gebräuchlichsten Hilfsmittel.

Sowohl für die genaue Untersuchung und für die Sicherstellung der Diagnose, als auch zur Erhöhung der Beweiskraft in den Gutachten, benutzt man in der Unfallpraxis verschiedene Instrumente, von denen die gebräuchlichsten hier angeführt sein mögen.

1. *Das Bandmass* ist jedem Arzt bekannt und wird zur Feststellung der *Verkürzungen* sowohl als auch der *Circumferenzen* der Gliedmassen benutzt.

Für die Verkürzungen ist es sehr ratsam, sich die Messpunkte vorher genau anzuzeichnen, um Verschiebungen der Haut- und des Messbandes zu vermeiden.

Dass unter allen Umständen die Messungen an beiden Körperseiten genau unter denselben Bedingungen vorgenommen werden müssen, ist selbstverständlich.

Wie das Bandmass zu handhaben ist, bedarf noch einer Erklärung. Jeder Arzt weiss, dass man durch ein etwas geringeres oder festeres Anziehen des Bandmasses erhebliche Umfangsdifferenzen an derselben Stelle eines Gliedes bekommt. Schon aus diesem Grunde sollte man nicht auf die Absurdität verfallen und die Umfangsmasse auf 1 mm Differenz feststellen wollen. Wer sich die verschiedenen Gewebschichten des zu messenden Gliedes vergegenwärtigt und wem die pathologischen Verhältnisse der Muskelatrophie einigermassen klar sind, müsste sich sagen, dass so präcise Masse wie 35,8 cm und 35,2 cm nicht genommen werden können. Es empfiehlt sich, die Masse höchstens bis auf 0,25 cm Differenz abzurunden.

Für den Nachweis von Muskelatrophien ist das Bandmass das unvollkommenste und roheste Instrument, leider aber bis jetzt das einzige, das wir besitzen.

2. Zur Angabe des *Winkels* bei Gelenkbewegungen, bei Ankylosen und Contracturen, benutze man ein *Winkelmass*. Je einfacher dasselbe ist, desto besser. Wo dieses nicht zur Hand ist, greife man sich den Winkel mit einem Bleidraht ab und stelle ihn an einem Transporteur fest. Die schätzungsweise Angabe der Winkel muss unter allen Umständen vermieden werden. Für die Drehwinkel, z. B. bei der Pro- und Supination, und für Winkel mit senkrecht zu einander stehenden Achsen kann man Winkelmasse mit Kugelgelenk und mit nach verschiedenen Ebenen verstellbaren Schenkeln benutzen. Andernfalls muss man sich auch da mit Bleidraht und Transporteur zu helfen suchen.

3. Zur Bestimmung des *Durchmessers* z. B. an Knochen,

benutzt man den Tasterzirkel. Sehr gut eignet sich hierfür die sogenannte *Schieberleere*, welche z. B. für die Bestimmung von Länge und Breite des Fusses, Durchmesser der Malleolen, des Fersenbeins ausserordentlich genaue Zahlen liefert. Indessen ist auch dieses Instrument nicht blindlings zu verwenden. Der geübte Praktiker findet die Mängel sehr bald heraus und wird es bald verstehen, das Instrument in der richtigen Weise zu handhaben und dementsprechend für die Gutachten zu benutzen.

4. Zur Prüfung der Druck- und Zugkraft der Hand empfiehlt sich der Ulmann'sche Dynamometer.

5. Zur Untersuchung der unteren Extremitäten leistet der von mir konstruierte Untersuchungsstuhl (Berlin. Klin. Wochenschrift 1894, Nr. 16) sehr gute Dienste. Man kann dem Verletzten durch Drehung des Stuhles immer sehr bequem die für die Untersuchung günstigste Stellung geben, und da man den Verletzten in der Gesichtsebene vor sich hat, überblickt man leicht auf einmal alle äusserlich nur sichtbaren Abweichungen von der Norm. Ausserdem gewährt der Stuhl die Möglichkeit, die Nachuntersuchungen stets unter denselben Bedingungen vornehmen zu können.

6. Für die *Elektrodiagnostik* sind der faradische, der galvanische und auch der franklinsche Strom zu verwenden.

Dem galvanischen Strom gebührt insofern der Vorzug, als es nur mit ihm möglich ist, das Zuckungsgesetz zu prüfen. Für viele Fälle wird aber auch demjenigen der franklinsche Strom sehr gute Dienste leisten, der sich dieses Apparates mit Vorteil zu bedienen weiss.

7. Schliesslich sei noch auf die Untersuchung mittelst *Röntgenstrahlen* hingewiesen. Der immense Vorteil, den besonders die Röntgen*photographie* gewährt, ist so klar und überzeugend, dass es heutzutage nicht mehr nötig ist, hierüber Worte zu verlieren. Umsomehr muss aber vor dem unrichtigen Gebrauch der Röntgenuntersuchungen und vor den falschen Schlüssen gewarnt werden, die aus der Röntgenphotographie gezogen werden. Ist es schon oft für den

Geübten gar nicht leicht, an komplizierten und nicht immer gut zugänglichen Körperteilen, z. B. Schultergelenk und Wirbelsäule, die richtige Diagnose zu stellen, so sind diese Schwierigkeiten für einen Laien, zu denen auch der in der Röntgenphotographie unerfahrene Mediziner bis zu einer gewissen Grenze gerechnet werden muss, oft ganz bedeutende, umsomehr, da diesem eine grosse Reihe von Fehlern, die durch die Stellung des Objektes, der Röhre u. s. w. gegeben sind, vollkommen entgehen. Vieles kann man überhaupt gar nicht genau durch die Röntgenphotographie wiedergeben.

Man soll daher trotz der bedeutenden Vorteile nicht *allzu grosse* Anforderungen an die Röntgenographie stellen.

Wie wenig bis jetzt auch in Aerztekreisen das Prinzip der Röntgenographie bekannt ist, geht schon daraus hervor, dass z. B. von den Schiedsgerichten ernannte ärztliche Sachverständige die Durchleuchtung von Körperteilen verlangen, wo man von vornherein auf ein irgendwie brauchbares Resultat verzichten muss.

Die übrigen, hier noch in Betracht kommenden Instrumente sind die jedem Arzt gebräuchlichen und bedürfen keiner Erörterung.

3. Das Gutachten.

Das Gutachten muss im allgemeinen enthalten:

1. Die Personalien (Name, Stand, Alter des Verletzten).
2. Die Angabe und Erörterung des Thatbestandes (Datum des Unfalles, Entstehungsursache, erste ärztliche Hilfe, bisherigen Verlauf der ärztlichen Behandlung).
3. Die subjektiven Angaben über
   a) angeborene Fehler und erworbene,
   b) frühere Krankheiten und Verletzungen,
   c) über die von dem vorliegenden Unfall herrührenden Beschwerden,
   d) über die Gründe, welche die etwa vorliegende Arbeitsunfähigkeit erklären sollen.

4. Den objektiven Befund (Status praesens).

5. Die *Diagnose.*

6. Die Schlussfolgerung aus dem objektiven Befund, unter Würdigung der im Gutachten angeführten, auf den Körperzustand und die Erwerbsfähigkeit bezw. die noch notwendige ärztliche Behandlung sich beziehenden Momente.

7. Die *Prognose,* mit der ungefähren Angabe des Zeitpunktes, wann eine wesentliche Besserung des Körperzustandes und der Erwerbsfähigkeit zu erwarten ist.

8. Die Angabe des Grades der *Erwerbsunfähigkeit in Prozenten* ausgedrückt.

Das Gutachten muss klar und deutlich und in sich schlüssig sein. Technische Ausdrücke, welche der Nichtmediziner nicht versteht, sind thunlichst zu vermeiden. Wo keine deutschen Ausdrücke hierfür vorhanden sind, müssen deutsche Erklärungen neben den technischen Ausdrücken angeführt werden. Man hüte sich aber, durch allzu gesuchte Verdeutschungsbestrebungen die medizinisch-technischen Ausdrücke zu verstümmeln.

4. Die Erwerbsfähigkeit.

Unter *Erwerbsfähigkeit* (nicht zu identifizieren mit Arbeitsfähigkeit) versteht man die Summe derjenigen geistigen und körperlichen Fähigkeiten, mit Hilfe deren der Mensch im stande ist, zu erwerben. Wem die Fähigkeit zu erwerben abgeht, ist erwerbs*unfähig.*

Die Erwerbsunfähigkeit kann eine *völlige* und eine *teilweise,* ferner eine vorübergehende und eine *dauernde* sein.

Der Grad der Erwerbsunfähigkeit ist in Prozenten auszudrücken.

Im Nachstehenden gebe ich hier eine Entschädigungsskala, wie sie bei der Festsetzung des Grades der Erwerbsunfähigkeit im allgemeinen als Richtschnur dient. Diese Skala soll nur *einen ungefähren* Anhalt geben.

Im speziellen Teil dieses Buches wird gezeigt werden, wie so häufig von dieser Skala vollständig abgewichen werden muss. Vielen von diesen Zahlen liegen Ent-

scheidungen des R.-V.-A. zu Grunde. Wenn man aber erwägt, dass fast niemals ein Fall dem andern gleicht, dann wird man den relativen Wert oder Unwert dieser Zahlen auch gebührend zu würdigen wissen.

Schädelverletzungen.

Schwere Kopfverletzungen mit Gehirnerschütterung	50—100 %.
Liegt völlige Arbeitsunfähigkeit nach einer Kopfverletzung vor	100 %.
Nach denselben Grundsätzen sind die Folgen der Schädelbrüche zu beurteilen.	
Epilepsie	50—100 %.
Leichtere Kopfverletzungen, die Kopfschmerzen und zeitweise Schwindel verursachen	30—35 %.

Augen.

Verlust eines Auges	25—33 1/3 %.
Die höheren Prozentsätze bei Facharbeitern.	
Verlust eines Auges bei Schwachsichtigkeit des andern	75 %.
Verlust des einen Auges und Herabsetzung der Sehschärfe des andern.....	50—80 %.
Massgebend ist der Grund des überhaupt erhaltenen Sehvermögens und Thätigkeit des Verletzten.	
Verletzung des rechten Auges und Verwachsung des Lides mit dem Augapfel	30—50 %.
Verlust beider Augen	100 %.
Teilweise Herabsetzung der Sehkraft eines Auges.....	10—30 %.
Verlust des einzigen noch sehenden Auges (das andere blind)	100 %.
Verschiedenartige Augenverletzungen mit Verwachsungen und anderen Entstellungen	10—50 %.

Ohren.

Vollständige Taubheit auf einem, Schwerhörigkeit auf dem andern Ohre (z. B. nach Dynamitexplosion)	40 %.
Entscheidung des R.-V.-A. vom 19 Mai 1888	
Hochgradige Schwerhörigkeit auf einem Ohre durch Bruch der Schädelbasis nach Gasexplosion	50 %.
Entscheidung des R.-V.-A. vom 10. Dezember 1889.	
Schwerhörigkeit auf einem Ohre bei einem 15jährigen Dachdeckerlehrling	15 %.
Entscheidung des R.-V.-A. vom 25. Oktober 1895.	
Perforation des rechten Trommelfelles bei einem Bergmanne	10 %.
Entscheidung des R.-V.-A. vom 19. Mai 1888.	

Gesichtsverletzungen.

Sehr entstellende Narbe einer Gesichtshälfte und zum Teil des Halses mit Verkrüppelung der Ohrmuschel .	25%.

Hals und Wirbelsäule

Kontusionen verschiedener Art	33⅓—100%.
Lähmungen der Extremitäten nach Wirbelbrüchen werden nach dem Grade der Funktionsstörungen abzuschätzen sein	
Bei einem vollständig gelähmten Bein	70%.
Unfähigkeit, sich zu bücken	33⅓—60%.
Wirbeltuberkulose	100%
Rückenschmerzen, welche die Arbeitsfähigkeit herabsetzen	20%.

Brust und Bauch.

Sehr häufig kommen Brustquetschungen und Rippenbrüche mit Beteiligung des Brustfells und der Lunge vor. In schwereren Fällen pflegt sich die Schätzung zu bewegen zwischen	60—75%,
in den leichteren zwischen	20—30%.
Die *Bruchschäden* werden auf 10% bei einseitigem, 15% bei doppelseitigem gewöhnlichen Leistenbruch angeführt	
Alle Brüche, welche wegen schmerzhafter peritonitischer Verwachsungen heftigere Anstrengung der Bauchpresse unmöglich machen und durch ein gewöhnliches Bruchband nicht zurückgehalten werden können	50%.
Grosse Brüche mit Herauslagerung eines beträchtlichen Teils der Eingeweide je nach Fall	50—100%.

Obere Extremitäten.

Verlust sämtlicher Finger[1]) an beiden Händen, beider Hände, oder einer Armes und eines Beines .	100%.
Verlust des rechten Unterarmes oder Oberarmes .	75—80%.
Verlust des linken Unterarmes und Oberarmes . .	66⅔—70%
Dasselbe gilt für alle Unfallsfolgen, welche völlige Unbrauchbarkeit eines Armes zur Folge haben. Zurückbleibende Stümpfe ändern nichts in dieser Berechnung, weil die Muskeln derselben sehr bald derartig schwinden, dass sie auch zur geringsten Kraftleistung unbrauchbar sind.	
Auch die beste Prothese hat mehr oder minder vorwiegend nur kosmetischen Wert, keinesfalls ermög-	

[1]) Bezüglich der Bewertung der einzelnen Finger und Fingerglieder vergleiche den hierher gehörenden Abschnitt im speziellen Teil

licht sie eine gewinnbringende Thätigkeit des gebliebenen Gliedrestes.	
Einfache Versteifung des Handgelenkes rechts	40%.
Einfache Versteifung des Handgelenkes links	30%.
Funktionsstörung nach schlecht geheilter klassischer Radiusfraktur, resp. Vorderarmfraktur (ungünstiges Resultat) rechts	60%.
Dasselbe links	50%.
Rechtwinklige Versteifung des rechten Ellbogengelenks	40%.
Rechtwinklige Versteifung der linken Ellbogengelenks	30%.
Stark stumpfwinklige oder gerade Versteifung des rechten Ellbogengelenks	60%.
Dasselbe links	50%.
Aktives schlottriges rechtes Ellbogengelenk	60%.
Aktives schlottriges linkes Ellbogengelenk	50%.
Passives schlottriges rechtes Ellbogengelenk	75%.
Passives schlottriges linkes Ellbogengelenk	60%.
Lähmung des Radialgebietes rechts	50%.
Lähmung des Radialgebietes links	40%.
Lähmung des Ulnaris- oder Medianusgebietes rechts	75%.
Lähmung des Ulnaris- oder Medianusgebietes links	60%.
Völlige Versteifung des Schultergelenks rechts	50%,
bei Malern, Bergleuten und solchen, die mit erhobenen Armen arbeiten müssen	65%.
Dasselbe links	40%.
Versteifung des Schultergelenks, welche ein Erheben des Armes bloss bis zur Horizontalen gestattet, rechts	30%.
Bei Malern u. s. w.	50%.
Versteifung des Armes mit Erhebungsmöglichkeit bis zur Horizontalen links	20%.
Habituelle Luxation im Schultergelenk rechts	35—50%.
Dasselbe links	15—30%.

(Im Uebrigen vergleiche den speziellen Teil.)

Untere Extremitäten.

An den Unterextremitäten wird rechts und links nicht unterschieden.

Verlust einer grossen Zehe	10%.
Verlust zweier der übrigen Zehen	10%.
Verlust aller Zehen eines Fusses	20%.
Verlust eines oder mehrerer Mittelfussknochen, wenn dabei einer derjenigen ist, welche einen Unterstützungspunkt für den Fuss bilden	50%.
Verlust des Vorderfusses (Exartikulation im Lisfranc'schen oder im Chopart'schen Gelenk)	35—50%.
Verlust des Fusses mit oder ohne Verkürzung (Osteo-	

plastische Fussamputation nach den Methoden von Pirogoff, Syme, Lefort, Wladimiroff, Mikulicz u. s. w.	40%.
Defekt nach Amputation im Unterschenkel	60%.
Falsches Gelenk am Unterschenkel (Pseudarthrose)	80%.
Versteifung des Kniegelenkes in gerader Stellung	$66\frac{2}{3}$%,
in mässiger Beugestellung von ca. 165°	$33\frac{1}{3}$%.
Dasselbe gilt für ein steifes Sprunggelenk.	
Versteifung des Kniees in Winkelstellung (rechtwinklig)	80%.
Defekt nach Amputation des Beines oberhalb des Kniegelenkes	80%.
Defekt nach Exartikulation im Hüftgelenk	85%.
Alle Affektionen der Unterextremität, welche das Gehen an Stock, Krücke oder mit Prothese notwendig machen, je nach Fall	50—75%.
Verkürzungen einer Unterextremität, welche bequem durch Beckensenkung und Sohlenerhöhung ausgeglichen werden können	20%.
Lockerungen des Kniegelenkes nach leichten Distorsionen mit Ergüssen, sofern durch einen Apparat die Festigkeit einigermassen wiederhergestellt ist	25%.
Schlottergelenk im Knie bei gut funktionierendem Haltapparat	50%.
Bruch der Kniescheibe mit völliger Ausschaltung des Streckapparates und gut sitzendem Hilfsapparat.....	50—$66\frac{2}{3}$%.
Bei erhaltenem Streckapparat *kann* völlige Erwerbsfähigkeit vorhanden sein.	
Verlust beider Unterextremitäten	100%.

Bei Plattfuss, Unterschenkelgeschwüren, chronischen Venenentzündungen und Varicenbildung nach Verletzungen sind die einzelnen Fälle in der Schwere und Grösse der Beschwerden so verschieden, dass sich auch nicht annähernd ein Normalsatz aufstellen lässt; doch wird der begutachtende Arzt sich nach Massgabe der beobachteten Funktionsstörung nach den obigen Angaben und ihnen zu Grunde gelegten Sätzen leicht die Prozente im einzelnen Falle berechnen können.

Auch für die obigen Sätze gilt das bei der Oberexträmität bezüglich der Komplikationen Gesagte. Im Uebrigen vergleiche die Schätzungen im speziellen Teil.

5. Die Simulation.

Dass die Aussicht auf eine Unfallrente bei manch einem Verletzten die Triebfeder zur Simulation sein werde, ist von vornherein der Gedanke der ausführenden Organe des U.-V.-G. gewesen. Selbstverständlich haben diejenigen immer das meiste Misstrauen gehabt, die die Unfallrenten

zu zahlen haben, nämlich die Berufsgenossenschaften. Leider liessen sich zu oft auch Aerzte von dem Misstrauen der Berufsgenossenschaften leiten, anstatt dass sie ihre Kranken genauer und objektiver untersuchten.

Die Erfahrung hat aber die Anschauungen geklärt; das frühere Misstrauen ist meist einer ruhigen und nüchternen Prüfung der Verhältnisse gewichen.

Wenn man daran festhält, dass *Simulation die Vortäuschung von Krankheiten oder krankhaften Erscheinungen ist, welche in Wirklichkeit nicht existieren, dann wird man wirkliche Simulanten nur sehr wenige finden.*

Ich habe unter meinen Unfallverletzten kaum 2 % Simulanten aufzuweisen.

Um so grösser hingegen ist die Zahl der Uebertreiber. Aber auch hier muss man mit den menschlichen Schwächen rechnen und schliesslich auch mit der Thatsache, dass es den Unfallverletzten durch die Handhabung des Gesetzes selbst sehr leicht gemacht wird, die Uebertreibungen mit Erfolg durchzuführen.

Auf ärztlicher Seite werden die meisten Simulanten immer von den jüngeren, noch unerfahrenen Medizinern gefunden.

Je genauer man aber untersucht, desto mehr Berechtigung findet man an vielen Klagen des Verletzten.

Hieraus ergiebt sich von selbst die weise Lehre, niemals vorschnell über einen Verletzten sein Urteil zu fällen, sondern ihn erst genauer zu untersuchen. Eine gründliche Untersuchung unter Berücksichtigung der individuellen Verhältnisse und unter Hinzuziehung der eigenen Erfahrung und Menschenkenntnis, gehört zu den vornehmsten Aufgaben unserer ärztlichen Thätigkeit. Wer in der Simulantensuche seine Hauptaufgabe erblickt, verdient es nicht, Arzt zu sein.

I. Allgemeiner Teil.

1. Die Ursachen der Unfälle.

Die den Unfällen zu Grunde liegenden Ursachen kann man zweckmässig einteilen in *innere* und *äussere* Ursachen.

Die *inneren* Ursachen sind in der individuellen und gesundheitlichen Beschaffenheit des Verunglückten selbst begründet.

Es gehören hierzu:

1. Unachtsamkeit, Leichtsinn, Nichtbeachtung der in Bezug auf die Unfallverhütung bestehenden Vorschriften, Nichtbeachtung der Gefahren, unzweckmässige und ungeschickte Körperbewegungen u. a.
2. Gesundheitliche Indisposition.
3. Akute und chronische Krankheiten und Gebrechen:

ad 1. Die durch Leichtsinn und Unachtsamkeit und ähnliche Ursachen entstehenden Unfälle brauchen hier nicht noch besonders besprochen zu werden. Wohl aber verdienen die am gesunden Körper infolge einer unzwekmässigen und ungeschickten oder forcierten Bewegung hervorgerufenen Unfälle erwähnt zu werden. Es darf erinnert werden an die aus ganz leichten Ursachen entstehenden Knochenbrüche der Greise, an die Rissbrüche der Kniescheibe nach forcierter Beugung des Kniegelenks, an die Brüche des Olecranon nach forcierter Schleuderbewegung des Armes u. ä.

ad 2. Gesundheitliche Indisposition beeinträchtigt die Sicherheit und Widerstandskraft des Körpers, was

ad 3. durch vorliegende akute Krankheiten in noch höherem Masse zum Ausdruck kommt. Zu den akuten Erkrankungen müssen wir auch die *Betrunkenheit (akute*

Alkoholvergiftung rechnen, auf die bekanntlich viele Unfälle zurückzuführen sind.

Chronische Krankheiten sind die Ursachen vieler, oft sehr schwerer Unfälle mit dauernder Schädigung des Gesundheitszustandes, nicht selten auch mit tödlichem Ausgang. Es genügen manchmal ganz nichtige, völlig bedeutungslose Ursachen, die zum Unfall führen, eine schwere Körperverletzung direkt hervorrufen oder ein altes bestehendes Leiden hochgradig verschlimmern oder schliesslich ein latentes Leiden zum Ausbruch bringen. Hierher gehören die Knochenbrüche bei Tabes, Syphilis, Tuberkulose, bei sarkomatösen Geschwülsten u. s. w., die Lungenblutungen und die Entwicklung der Lungentuberkulose nach Anheben nicht besonders schwerer Gegenstände aus denselben Ursachen und nach geringfügiger Veranlassung u. s. w. Hierher gehört u. a. auch der vorhandene chronische Alkoholismus. Die verminderte Sicherheit und herabgesetzte Widerstandsfähigkeit des Körpers sind hinreichende Gründe für die Entstehung von Unfällen bei Krankheiten.

Die *äusseren* Unfallursachen zerfallen in solche

1. allgemeiner und
2. spezieller Art.

Zu den allgemeinen Unfallursachen müssen gerechnet werden

a) die Witterungseinflüsse,
b) die zeitlichen Einflüsse und
c) auf das U.-V.-G. angewendet, alle diejenigen Ursachen, welche *keine Betriebsunfälle* bedingen.

In erster Beziehung sind zu erwähnen die ungünstigen Einflüsse von Regen, Schnee, Frost, anhaltender Kälte, grosser Hitze, von Stürmen, Gewittern (höhere Gewalt), wodurch eine erhöhte Unfallgefahr geschaffen wird.

In zweiter Beziehung kommen in Betracht die verschiedenen Einflüsse der Jahreszeiten, der Festtage und festlichen Gelegenheiten, einzelner Wochentage, z. B. der Montage im Baugewerbe (blauer Montag).

Die 3. Kategorie allgemeiner Unfallursachen ergiebt

giebt sich aus den speziellen Unfallursachen. Selbstverständlich fallen sie mit diesen sehr viel zusammen. Der Unterschied ist meist der, dass sie nur dann zur Entschädigung führen, wenn sich die Unfälle *im Betriebe* ereignet haben. —

Die *speziellen Unfallursachen*, welche hier in Betracht kommen, sind diejenigen, welche zu den *Betriebsunfällen* führen.

2. Die Unfälle.

Die Unfälle sind, je nach der Art des Betriebes bezw. der Industrie, verschiedene. So hat die Montanindustrie andere Unfälle, wie sie die Textilindustrie aufzuweisen hat, im Baugewerbe kommen wesentlich andere Unfälle vor, als in der Bekleidungsindustrie. Die Eigenart des Betriebes und der Industrie bringt es mit sich, dass fast überall besondere, für den betreffenden Industriezweig charakteristische Unfälle sich immer wiederholen und ganz besonders bemerkbar machen.

Das R.-V.-A. hat nun für alle Berufsgenossenschaften eine gemeinsame, für die Statistik verwendbare Unfalltabelle eingeführt, aus welcher hier die wichtigsten Rubriken angeführt sein mögen:

Unfälle an Motoren, Transmissionen, Arbeitsmaschinen;
Unfälle an Fahrstühlen, Aufzügen, Krahnen, Hebezeugen;
Unfälle an Dampfkesseln, Dampfleitungen und Dampfkochapparaten, Explosionen und sonstigen *Sprengstoffen* (Explosionen von Pulver und Dynamit).
Feuergefährliche, heisse und ätzende Stoffe, Gase, Dämpfe;
Zusammenbruch, Einsturz, Herab- und Umfallen von Gegenständen;
Fall von Leitern, Treppen, aus Lücken; in Vertiefungen;
Auf- und Abladen von Hand-Heben-Tragen;
Fuhrwerk, Ueberfahren von Wagen und Karren aller Art;
Eisenbahnbetrieb (Ueberfahren).
Schiffahrt und Verkehr zu Wasser (Fall über Bord).
Tiere (Stoss, Schlag, Biss), einschliesslich aller Unfälle beim Reiten;
Handwerkszeug und einfache Geräte. (Hammer, Axt, Spaten, Hacken.)

Zu den speziellen Ursachen dürfen auch gerechnet werden die Unfälle durch *Ueberanstrengung* bei bestimmten Arbeiten.

3. Statistisches über die Unfälle.

Im Jahre 1898 sind bei den 65 gewerblichen Berufsgenossenschaften 6 042 618 Personen versichert gewesen. Hiervon sind verunglückt zusammen 41 746 Personen, nämlich 38 788 Männer, 1572 Weiber, 1209 Knaben und 177 Mädchen unter 16 Jahren. Auf das Tausend kamen 6,91 Verletzte.

In den landwirtschaftlichen Berufsgenossenschaften sind von 11 189 071 Versicherten zusammen 45 438 Personen verunglückt, das macht 4,06 auf Tausend. In den gewerblichen und landwirtschaftlichen Berufsgenossenschaften zusammen kommen auf das Tausend 5,06 Verletzte.

Ueber die Häufigkeit der Unfälle in den verschiedenen Altersklassen und bei beiden Geschlechtern bringt diesen der V. N. d. R.-V.-A. im Jahre 1893 veröffentlichte Statistik sehr wertvolle Aufschlüsse.

Hiernach waren 2,73 % im Alter unter 16 Jahren verletzt, 8,74 im Alter von 16 bis 20 Jahren und 88,53 % im Alter von über 20 Jahren.

Bei den Verletzten im Alter unter 16 Jahren waren hauptsächlich Ungeschicklichkeit und Unachtsamkeit etc. (23,85 %), die Gefährlichkeit des Betriebes (19,04 %), das Fehlen von Schutzvorrichtungen (16,74 %) und das Handeln wider bestehende Vorschriften etc. (10,55 %) die Ursachen der Unfälle, bei den Verletzten im Alter von 16 bis 20 Jahren die Gefährlichkeit des Betriebes (30,30 %), Ungeschicklichkeit und Unachtsamkeit etc. (18,84 %), das Fehlen von Schutzvorrichtungen (13,04 %) und das Handeln wider bestehende Vorschriften etc. (9,67 %), bei den Verletzten über 20 Jahren endlich die Gefährlichkeit des Betriebes (45,46 %), Ungeschicklichkeit und Unachtsamkeit (16,03 %), das Fehlen von Schutzvorrichtungen (10,22 %) und mangelhafte Betriebseinrichtungen etc. (7,14 %) die Ursachen.

Bei den männlichen Verletzten war die Ursache der Unfälle vorwiegend die Gefährlichkeit des Betriebes (44,36 %), Ungeschicklichkeit und Unachtsamkeit etc. (16,49 %) und das Fehlen von Schutzvorrichtungen (10,50 %), bei den weiblichen die Gefährlichkeit des Betriebes (18,92 %), das Handeln wider bestehende Vorschriften etc. (18,60 %), Ungeschicklichkeit und Unachtsamkeit etc. (16,64 %) und das Fehlen von Schutzvorrichtungen (14,19 %).

Die Prozentziffern der auf die Gefährlichkeit des Betriebes zurückzuführenden Unfälle legen dar, dass die Arbeiten der männlichen Arbeiter mit wesentlich höheren Gefahren verbunden sind, als die der weiblichen. Doch lässt das starke Ueberwiegen der Prozentziffern, welche auf die Schuld des Arbeiters, insbesondere aber auf das Handeln wider bestehende Vorschriften etc. entfallen, den Schluss zu, dass die weiblichen Arbeiter sich leichter über gegebene Anordnungen hinwegsetzen, als die männlichen.

Die Gleichheit der Prozentziffern der Unfälle aus Ungeschicklichkeit und Unachtsamkeit etc. beweist dagegen, dass die weiblichen Arbeiter in Bezug an Vorsicht und Geschicklichkeit den männlichen Arbeitern nicht nachstehen.

Ihren Ursachen nach ereigneten sich die meisten *tödlichen*

fälle bei den durch die Gefährlichkeit des Betriebes an sich herbeigeführten Fällen (44,15 %); hiernach durch Ungeschicklichkeit und Unachtsamkeit etc. der Verletzten (9,98 %), durch mangelhafte Betriebseinrichtungen etc. (8,23 %), Fehlen von Schutzvorrichtungen (7,44 %) und durch Handeln der Verletzten wider bestehende Vorschriften etc. (6,66 %).

Von Bedeutung sind auch die *zeitlichen Einflüsse* auf die Unfälle. Personen, die besonders im Freien arbeiten, befinden sich in den Wintermonaten in einer vermehrten Unfallgefahr.

Bei dem grössten Teil der Industriegruppen sind die Wintermonate unfallreicher als die Sommermonate. Wenn auch die Baugewerks- und Binnenschiffahrtsberufsgenossenschaften im Winter niedrige Unfallzahlen aufweisen, so hängt dies lediglich mit dem verminderten Betrieb in dieser Jahreszeit zusammen. Die relativen Zahlen jedoch ergeben bei allen im Freien arbeitenden Personen in den Wintermonaten grössere Unfallziffern. Auch sind diese Fälle durchschnittlich schwerer als im Sommer.

Auch *einige Wochentage* haben in verschiedenen Industriegebieten bestimmte Einflüsse auf die Entstehung der Unfälle. So kommen auffallend häufig die Unfälle am Montag bei den Baugewerksberufsgenossenschaften und Fuhrwerksberufsgenossenschaften vor, ferner am Sonnabend Nachmittag besonders bei den Textilberufsgenossenschaften.

Hier sind allerdings die Zahlen nicht ohne gewisse Reserve aufzunehmen. Denn verschiedene Unfälle, die sich in dem Fuhrwesen in der Nacht vom Sonnabend zum Sonntag oder Sonntags ereignen, kommen erst Montag zur Anmeldung.

Ueber die Ursachen, welche den Unfällen am Montag zu Grunde liegen, sprechen sich die A. N. d. R.-V. A. nicht näher aus. Man wird aber nicht fehlgehen, wenn man die Ermüdung des Körpers mit den am Sonntag durchlebten Vergnügungen, besonders dem übermässigen Alkoholgenuss, vielfach in Verbindung bringt.

Die *Tageszeiten* spielen gleichfalls bei der Entstehung der Unfälle eine nicht zu unterschätzende Rolle. Denn bei vorgerückter Tageszeit ist häufig in der bereits eingetretenen Ermüdung des Körpers ein Grund zur Entstehung von Unfällen zu suchen.

Indessen kann die Ermüdung keineswegs der einzig ausschlaggebende Faktor für die Entstehung der Unfälle sein.

Man verfährt hier am besten, wenn man von Verallgemeinerungen absieht und in den einzelnen Industriezweigen Umschau hält. Man findet alsdann, dass überall bestimmte, teilweise der Eigenart der Betriebe entsprechende Verhältnisse obwalten und, während auf der einen Stelle die meisten Unfälle am Vormittag eintreten, kommen sie auf der anderen Stelle in ihrer grössten Frequenz am Nachmittag vor.

4. Todesfälle.

Nach den A. N. d. R.-V. A. kommen in dem Zeitraum von 10 Jahren (1886/96) auf 516 762 Verletzte 59 750 Todesfälle = 0,38 % in allen Berufsgenossenschaften mit Ausnahme der Versicherungsanstalten.

In dem Zeitraum von 1886/95 kommen bei den gewerblichen Berufsgenossenschaften auf 1000 versicherte Personen 0,77 Todesfälle.

1. Durch Verbrennungen, Verbrühungen, Aetzungen gingen in den gewerblichen Berufsgenossenschaften 1,34 %, in den landwirtschaftlichen 0,05 % zu Grunde.

2. Infolge von Wunden, Quetschungen, Knochenbrüchen u. dergl. an

a) Armen und Händen	0,63	bezw.	0,43 %,
b) an den Beinen und Füssen	1,19	„	0,94 %,
c) an Kopf und Hals	4,33	„	2,94 %,
d) Rumpf	3,25	„	3,85 %,
e) mehrere Körperteile zugleich	2,38	„	3,85 %,
f) ganzen Körper	16,78	„	10,02 %.
3. Erstickt	0,71	„	0,20 %.
4. Ertrunken	0,92	„	0,24 %.
5. Erfroren und Verschiedenes	0,10	„	0,10 %.
6. Vom Blitz getroffen			0,31 %.
7. Durch Hitzschlag			0,31 %.

5. Allgemeines über Verletzungen und traumatische Erkrankungen.

Die Einwirkung eines Unfalls auf den menschlichen Organismus ist entweder eine *allgemeine* oder eine *örtliche*.

Während in erster Beziehung äussere Merkmale fehlen können, sind solche bei der örtlichen Einwirkung fast regelmässig vorhanden.

Aber auch die örtlich vollkommen begrenzten Verletzungen sind oft mit schweren Allgemeinerscheinungen verbunden.

Zu denjenigen traumatischen Einwirkungen, welche nur Allgemeinerscheinungen hervorrufen, müssen wir in erster Reihe den *Shock* rechnen.

Die Symptomatologie des Shocks hier zu erörtern, ist nicht Aufgabe dieses Buches. Es soll nur hervorgehoben werden, dass der Shock sowohl nach örtlichen Verletzungen aller Art, so auch nach Operationen, wie auch nach Verletzungen des ganzen Körpers, z. B. nach Erschütterungen (Eisenbahnunfällen) eintreten kann. Ja, auch durch einen blossen Schreck kann der Shock hervorgerufen werden. (Psychischer Shock.)

Vorwiegend Allgemeinerscheinungen machen auch der *Hitzschlag* und der *Sonnenstich*.

Der *Blitzschlag* macht zwar auch schwere Allgemeinerscheinungen, ruft aber doch ganz charakteristische örtliche Zeichen hervor.

Die *örtlichen* Einwirkungen des Traumas auf den Organismus äussern sich, je nach der getroffenen Körperstelle, ganz verschieden. Auch die individuellen Verhältnisse spielen hierbei eine sehr wichtige Rolle. Ganz analoge, unter genau denselben Bedingungen hervorgerufene Unfälle können sich an zwei verschiedenen Individuen ganz verschieden äussern.

II. Allgemeines über die Körperverletzungen.

1. Die Verletzungen und traumatischen Erkrankungen der Haut.

Die *Contusionen*[1]) der Haut nach Stoss, Schlag oder Fall und die leichteren *Quetschungen* nach Einklemmungen, Verschüttungen, pflegen durchschnittlich in kurzer Zeit, ohne Hinterlassung von ernsten Folgen, zu heilen. Die mehr oder weniger starken Blutunterlaufungen können durch zweckmässig ausgeführte Massage schnell zur Resorbtion gebracht werden. Nur schwere *Quetschungen* der Haut pflegen eine längere Behandlungsdauer zu beanspruchen.

Wird die Continuität der Haut durch die Verletzung getrennt, dann entsteht eine *Wunde*. Wegen der Wichtigkeit, welche den Wunden in der Unfallheilkunde zukommt, muss hier des Näheren auf die Entstehung und Verschiedenartigkeit derselben eingegangen werden.

Prognostisch unterscheiden sich von *den Schnittwunden*, welche durch scharfe Instrumente entstehen, diejenigen,

---

[1]) In der ganzen Arbeit ist ein Unterschied zwischen *Kontusion* und *Quetschung* gemacht worden, in sofern als unter *Kontusion* die Verletzungen durch Fall, Schlag, oder Stoss und unter *Quetschung* die Einklemmungen, Verschüttungen u. ä. zu verstehen sind, bei denen der betr. Körperteil von mindestens 2 Seiten zusammengepresst wird.

welche durch scharfes Arbeitsmaterial, wie Glas, Blech, Schiefer, geschärfte Steine u. a. hervorgerufen werden, da bei dieser Kategorie von Wunden die Gefahr des Zurückbleibens von Fremdkörpern immer vorliegt. Andererseits sind die Gefahren der an den Maschinen (Kreissägen, Abrieht- und Fräsmaschinen) hervorgerufenen Wunden, durchaus nicht zu unterschätzen. Sie führen nur allzu häufig zur Verstümmelung und zu Verlusten ganzer Finger oder Fingerglieder, somit auch zu dauernder Invalidität.

Die *Hiebwunden* (Beil, Axt, Sense) gehen gewöhnlich stark in die Tiefe, verletzen oft gleichzeitig die Knochen und hinterlassen daher nicht selten Narben, welche die Funktion nachteilig beeinflussen.

Die *Stichwunden*, welche hier in Betracht kommen, rühren von spitzen, scharfen Instrumenten, Stemmeisen, Balleisen u. s. w. oder von entsprechendem Material, z. B. Eisendraht u. a. her.

Die *Risswunden* spielen wegen der Infektionsgefahr in der Unfallheilkunde eine sehr wichtige Rolle. Auch ist die Heilung wegen der Unregelmässigkeit der Wundränder gewöhnlich eine verlangsamte.

Risswunden kommen sehr viel im *Baugewerbe* an hervorstehenden Nägeln, bei Schieferdeckern an den scharfen Rändern der Schieferplatten, in Webereien, in sehr charakteristischer Weise an dem Reisswolf, in den Holzbearbeitungsgewerben durch Splitter u. s. w. vor. Auch *indirekt* durch übermässige Spannung der Haut, z. B. auf der Streckseite des Kniegelenks, kommen Risswunden bei atrophischer, narbiger Haut, manchmal sogar auch bei gesunder Haut vor, wie sie kürzlich J. Riedinger beschrieben hat.

Die *Quetschwunden* zeichnen sich gleichfalls durch eine recht protrahierte Heilung aus. Einmal sind es die unregelmässigen Wundränder, dann die gleich bei der Quetschung eindringenden Verunreinigungen, welche die Heilung verzögern. Gewöhnlich ist die Verletzung hier nicht nur auf die Haut beschränkt, sondern sie geht auch sehr häufig stark in die Tiefe und zieht nicht selten den Knochen sehr in Mitleidenschaft. Dies kommt regelmässig vor bei den schweren

Quetschungen nach Herrauffallen von Balken, Eisenplatten, Granitsteinen oder nach Einklemmung zwischen Kammrädern.

Dass die Quetschwunden oft für die Infektionserreger die Eingangspforte bilden, braucht hier wohl kaum erwähnt zu werden.

Schusswunden kommen in der Unfallheilkunde kaum vor. Dagegen sind hier von Wichtigkeit die durch Explosionen entstehenden Wunden, wie sie in Steinbrüchen und Bergwerken durch Sprengungen vorkommen. Hier handelt es sich nicht allein um die offene Wunde, sondern auch um die Gefahr, welche dem Körper durch die eindringenden Fremdkörper erwächst.

Alle Wunden, die mit einer Infektion einhergehen, beanspruchen eine längere ärztliche Behandlung als die *nicht* infizierten Wunden. Zuweilen ist die Behandlung eine sehr lange. Die Prognose der nicht infizierten Wunden ist stets günstiger als die der infizierten.

Wegen der grossen *funktionellen* Bedeutung der Infektionswunden und ihrer meist ganz geringfügigen Entstehungsursachen ist es notwendig, an dieser Stelle etwas ausführlicher auf die

Infektionswunden

einzugehen.

In der allergrössten Mehrzahl der Fälle handelt es sich um ganz leichte, oft kaum sichtbare, nicht blutende Stich-, Splitter- oder Nagelrisswunden an den Fingern, selten um ähnliche Verletzungen an den unteren Gliedmassen, welche den Ausgangspunkt der Infektion bilden. Die Erklärung für diese Tatsache liegt in den anatomischen Verhältnissen der Haut. Geht die Wunde bis zum Stratum dentatum der Epidermis, so ist der Infektion bereits Thor und Thür geöffnet. Die Geringfügigkeit der Wunde ist der Grund, warum der Arbeiter gar nicht daran denkt, die Arbeit niederzulegen. In verschiedenen Fällen, wo er doch Bedenken hat und er bei seinem Arbeitgeber vorstellig wird, ergeht ihm von diesem der Bescheid, dass er einer solchen Kleinigkeit wegen nicht nötig hätte, die Arbeit niederzulegen. So wird dann, wenn ein Splitter eingedrungen war, dieser vom

Verletzten selbst entfernt, ein schmutziger Lappen als Notverband um die Wunde gewickelt und die Arbeit fortgesetzt. In vielen Fällen ist nach 3 Tagen eine starke Anschwellung eingetreten, es kommen Fiebererscheinungen, allmählich zunehmende Schmerzen hinzu, die sich vom Finger über die Hand bis zur Achselhöhle hinziehen, die gerötete und geschwollene Hand fühlt sich heiss und hart an, kurz, wir haben den Zustand einer *phlegmonösen Entzündung* oder wie sie im Volksmunde auch genannt wird, einer „*Blutvergiftung*" vor Augen. Die Erklärung ist hier nur die, dass die Infektionserreger entweder sofort mit der Verletzung oder hinterher durch die Wunde sich Eingang verschafft haben. Die Incubationsdauer beträgt nach der Verletzung wohl in den meisten Fällen ca. 3 Tage, sie kann aber auch nur 24 Stunden, in manchen Fällen aber auch 3 Wochen betragen.

Die Prognose ist bei den Fällen, die spät zum Arzt kommen, fast immer eine ungünstige, soweit es sich um die Funktion handelt. Es kommt dann meist zu häufigen operativen Eingriffen, welche, an der Hand und den Fingern ausgeführt, in der Regel die völlige Unbrauchbarkeit der Hand zur Folge haben. Eine solche Hand macht gewöhnlich einen stark verstümmelten Eindruck, die Finger sind meist ganz steif, vielfache Narben bedecken Hand, Finger und Unterarm. Die Temperatur ist häufig herabgesetzt, die Haut (cyanotisch verfärbt glossy skin), die Finger vollkommen steif.

Wie schon vorhin erwähnt, kommen diese Infektionswunden in der grössten Mehrzahl der Fälle an den Händen vor. Hier sind sie besonders am Daumen und Kleinfinger gefährlich, da die Schleimscheiden dieser beiden Finger mit einander communizieren. Aber auch an der unteren Extremität kommen solche Infektionswunden vor und benötigen dann auch an dieser sehr eingehende operative Eingriffe, welche wegen der starken Narbenbildung zu Funktionsstörungen besonders dann führen, wenn die Narben um die Hauptgelenke des Beines sich herumziehen.

Relativ häufig kommen die eitrigen Infektionswunden an varicösen Unterschenkeln nach ganz leichten *Hautab-*

schurfungen vor, die auch nicht beachtet werden, bis die heftigen Schmerzen und das Fieber den Kranken zwingen, sich niederzulegen.

Ist die Prognose quoad funktionem gewöhnlich eine ungünstige, so ist sie quoad vitam in den seltensten Fällen infaust, obwohl solche mit tödlichem Ausgang immer wieder vorkommen.

Selten bewahrheitet sich nach einer Verletzung so sehr der Mahnruf wie hier, so früh als möglich ärztliche Hilfe in Anspruch zu nehmen.

Es hat sich bisher bei den Infektionswunden stets gezeigt, dass Verlauf und Funktion sich um so günstiger gestaltet haben, je früher ärztliche Hilfe in Anspruch genommen wurde.

Es erübrigt hier noch, die *vergifteten und die durch Aetzung entstandenen Wunden* kurz zu erwähnen. Solche werden beobachtet nach Anwendung zu starker Lösungen von Karbolsäure (Aetzwunden), nach Behandlung der Wunden mit Lysol, Kreolin, Jodoform, ferner nach Blutegel- und Schlangenbiss, nach dem Biss von tollen Hunden.

Die Erörterung über die *Behandlung* der Wunden gehört in das Kapitel der Chirurgie. Hier soll nur gesagt werden, dass bei der Wundbehandlung das Bestreben obwalten muss, sich solche Wundränder zu schaffen, die eine möglichst günstige Narbe versprechen.

Dass die Wunden möglichst keimfrei (aseptisch) gehalten und wenn notwendig *antiseptisch* behandelt werden müssen, soll hier nur deshalb angedeutet werden, weil dies nach dem gegenwärtigen Standpunkt der Wissenschaft zu den ersten Bedingungen der Wundbehandlung gehört.

Hinzugesetzt muss hier noch werden, dass die aseptische Wundbehandlung, der vor allem der Vorzug gebührt, nur in Krankenhäusern mit der nötigen Sorgfalt ausgeführt werden kann, da in der Behausung des Kranken die hierzu nötigen Bedingungen fehlen.

Jede Wunde hinterlässt, nachdem sie geheilt ist, eine *Narbe*. Je grösser der Substanzverlust der Wunde, desto grösser wird die Narbe. Per primam geheilte Wunden können

so geringfügige Narben hinterlassen, dass sie später kaum noch erkannt werden, bezw. vollständig verschwinden können.

Die Narbe kann vollständig in dem Niveau der Haut liegen, sie kann in die Tiefe gehen *(Cicatrix atrophica)*, sie kann auch über das Niveau der Haut sich emporwölben. *(Cicatrix hypertrophica.)*

Die Narbe kann ferner mit der Haut verschieblich, oder sie kann mit dem darunterliegenden Gewebe, auch mit dem Knochen, verwachsen sein. Frische Narben sehen mehr oder weniger stark gerötet aus, ältere Narben pflegen abgeblasst zu sein. Während frische Narben oft sehr empfindlich sein können, findet man ältere Narben, besonders grössere, gewöhnlich in der Sensiblität herabgesetzt. Indessen können auch ältere Narben sehr empfindlich sein und sich durch neuralgische Schmerzen auszeichnen, bei leichter Berührung sogar reflektorisch heftige clonische Zuckungen hervorrufen, was jedenfalls durch Reizung der in die Narben eingeheilten Nervenfasern erklärlich ist.

Je nach der Lage an der Körperoberfläche kann die Narbe ein verschiedenartiges Aussehen haben und auch in ihrem Einfluss auf die Funktion sich verschieden äussern.

An den Unterschenkeln sieht man die Narben häufig pigmentiert, auch bleiben sie dort länger hyperämisch als am Oberkörper.

Bei manchen Individuen bilden sich die hypertrophischen Narben zu eigentümlichen wulstartigen Gebilden aus, die man *Narbenkeloide* nennt. Diese Keloide wuchern oft üppig empor, kehren häufig, nachdem sie auf operativem Wege entfernt sind, wieder (vgl. Taf. XXI).

Die Narben haben, besonders nach grösseren Brandwunden und je mehr sie in die Tiefe gehen, um so grössere Neigung zur *Retraktion.* Strahlenförmig ziehen sie oft die Haut von allen Seiten zu sich heran. Ziehen sich die Narben über ein Gelenk, dann hindern sie die Bewegung desselben, was bei Keloidnarben oder aber bei Verwachsungen mit den tiefer liegenden Gewebsteilen um so mehr der Fall ist. Es kann hierbei zur völligen Steifigkeit und Winkelstellung derartiger Gelenke kommen.

Diese Narben haben auch die Neigung zum Aufplatzen und Wundwerden, wenn sie durch ausgiebige Bewegungen des Gelenks allzu stark gespannt werden; ferner zeigen sie eine grosse Empfindlichkeit gegen Kälte. Infolge von Druck auf Nervenäste können die Narben sehr schmerzhaft sein, durch Druck auf Gefässe behindern sie die Cirkulation. -

Die *Therapie* kann nur den Zweck haben, die Schäden, welche durch die Narben hervorgerufen werden, zu beseitigen, bezw. zu mildern. Vor dem Aufplatzen müssen die Narben durch Bestreichen mit reinem Fett und durch einen geeigneten Schutzverband und besonders durch nicht zu ausgiebige Bewegungen bewahrt werden.

Gestörte Gelenkbewegungen können durch *Dehnung der Narbe* zweckmässig nach *methodischen Uebungen an medico-mechanischen Apparaten* allmählich beseitigt werden. Durch *Massage* kann sowohl eine Dehnung der Narben, eine allmähliche Loslösung ihrer Verwachsungen, wenn dieselben keine zu ausgedehnten und tiefgehenden sind und eventuell auch eine Regeneration des ganzen zellen-, und fettarmen Bindgewebes herbeigeführt werden. Auch der *elektrische Strom* thut gute Dienste, besonders der galvanische durch direkte Applikation. Erzeugung hyperämischer Partien.

Die *operative* Lösung ist indiciert, wenn durch die Verwachsungen ein konstanter Druck auf Nerven und hierdurch heftige Schmerzen verursacht werden.

Vielfach thut die *plastische* Operation gute Dienste. Bei allen Operationen an den Narben soll man sich aber vorher die Frage vorlegen, ob nicht durch die neue Narbe ein noch grösseres Funktionshindernis geschaffen wird.

Häufig lösen sich anfangs verwachsene Narben nach Jahren ganz von selbst.

Die Behandlung der *Brandwunden* kann, als bekannt vorausgesetzt, hier unerörtert bleiben.

Von den *Brandnarben* verdienen nur die nach der Verbrennung 3. Grades hier erwähnt zu werden. Die Verbrennungen 2. Grades hinterlassen gewöhnlich ganz oberflächliche, sehr gut verschiebliche, die Funktion gar nicht alterierende Narben.

Hingegen hinterlassen die Verbrennungen 3. Grades mitunter sehr unangenehme Narben, die sich hart und fest anfühlen, oft vollkommen unbeweglich und verwachsen sind, die Cirkulation stark behindern, die Gelenke, um welche sie sich herumziehen, in ihrer Beweglichkeit beschränken.

Vollständige Versteifungen von Gelenken, besonders am Fuss- und Handgelenk, können zur Beobachtung kommen. In manchen Fällen hinterlassen diese Narben eine für längere Zeit andauernde, grosse Empfindlichkeit. An den unteren Extremitäten rufen sie in mehren Fällen neben der Ueberempfindlichkeit auch mehr oder weniger ausgesprochene Störungen der Motilität heror.

Die *Behandlung* ist im allgemeinen dieselbe wie bei den Narben überhaupt.

Eine kurze Besprechung verdienen auch die *Hautabschürfungen* und diesen ähnliche leichte Verletzungen an *varikösen Unterschenkeln.* Gewöhnlich bleiben auch diese Verletzungen unbeachtet, bis sie in ganz kurzer Frist zum Aufbruch frischer oder Wiederaufbruch alter Ulcera cruris (Unterschenkelgeschwüre) führen.

Wo angängig, sollte man diese Unterschenkelgeschwüre mit portativen *Zinkleimverbänden* behandeln und den Verletzten arbeiten lassen. Jedenfalls sind diese Verbände möglichst überall zu versuchen. Man thut dann aber auch gut, dem Kranken anhaltendes schweres Arbeiten im Stehen, sowie das Tragen von Lasten zu verbieten. Im übrigen ist in den schweren Fällen Bettruhe, am besten Krankenhausbehandlung, zu empfehlen.

Ueber die *Erfrierungen* ist hier nichts besonders zu sagen. Die durch schwere Erfrierungen hervorgerufenen Narben sind ebenso zu behandeln und zu beurteilen, wie die Narben im allgemeinen.

Von demselben Standpunkt wie die Verbrennungen und Erfrierungen und die hierdurch hervorgerufene Narbenbildung sind auch die durch den *Brand* (Gangraen), hervorgerufenen Veränderungen der Haut zu beurteilen.

Die *Anämie* der Haut findet sich, abgesehen von der manchen Personen eigentümlichen anämischen Beschaffen-

heit der Haut, im Gesicht wie auch auf der ganzen Körperoberfläche, in Folge von überstandenen, schweren inneren Krankheiten und nach langem Krankenlager überhaupt, lokal sehr häufig als Symptom atrophischer Zustände. Oft geht der Anämie eine längere Hyperämie voraus, was man besonders an den unteren Extremitäten bei *Stauungen*, in Folge von *Frakturen* und *schweren Quetschungen* beobachten kann.

Diese Hyperämien kennzeichnen sich oft als blaurote Schwellungen (Stauungshyperämien). Sie gehen sowohl mit Temperaturerhöhung, sehr häufig aber auch mit ausgesprochenem Kältegefühl einher. In manchen Fällen sind sie auch mit starkem Schweissausbruch verbunden. Die blaue livide Verfärbung kann sich bis zu völliger Cyanose steigern.

Therapeutisch sind warme lokale oder Vollbäder, Dampfbäder, Massage, medico-mechanische Uebungen, Behandlung mit Elektrizität von grossem Nutzen. Bei Frakturen pflegen diese Störungen mit der vollständigen Consolidation der Knochen deutlich zu schwinden.

Die *Atrophie* der Haut ist eine regelmässige Erscheinung bei Narben und bei Trophoneurose.

Die Haut ist dünn, arm an Zellen, Fett- und Blutgefässen, häufig spröde, neigt zum Aufplatzen, nach Nervenverletzungen dunkelblau verfärbt und fühlt sich kalt an, glossy skin, neigt zu gangränösen Geschwüren, die spontan, besonders unter dem Einfluss von Kälte auftreten.

Die Kranken klagen in der Regel über starkes Kältegefühl, tragen auch häufig, selbst zur Sommerzeit einen warmen Handschuh oder eine Flanellbinde um die kranke Partie.

Die *Behandlung* muss sich in erster Reihe gegen die Beseitigung der Grundursachen richten. Sind diese schwerer, dauernder Art, so wird man kaum andere als vorübergehende Erfolge erzielen können.

Die *Elephantiasis* kommt als E. traumatica in der Unfallheilkunde zuweilen zur Beurteilung bezüglich des Zusammenhanges mit dem Trauma. Im speziellen Teil wird diese Erkrankung noch besonders erwähnt werden.

Das *Erysipel* (Rose, Rotlauf) ist eine infektiöse Hautentzündung, welche insofern auch mit einem Trauma zusammenhängen kann, als die Infektionserreger durch die oft ganz unscheinbare Wunde in den Körper eindringen. Da das Erysipel oft schwere Allgemeinerscheinungen macht, so sind die direkten und indirekten Folgen auch dem Unfall zur Last zu legen.

Auch die *Tuberkulose* der Haut kann auf traumatischem Wege, wenn nicht gerade direkt, so doch sicher indirekt, hervorgerufen werden. Die Infektion kann direkt erfolgen, wenn die Tuberkelbazillen durch eine Wunde sich Eingang in den menschlichen Organismus verschafft haben.

Thiem führt vier Formen der Hauttuberkulose an, die nach Verletzungen vorkommen können:

1. Die geschwürige Form der Hauttuberkulose.
2. Die warzenförmige Art der Tuberkulose der oberen Hautschicht.
3. Den Lupus.
4. Das Scrophuloderma.

2. Die Verletzungen und traumatischen Erkrankungen der Nägel.

Nach Quetschungen und Quetschfrakturen der Endglieder der Zehen und Finger wird durch die hier sich anschliessende, häufig eitrige Nagelbettentzündung, der Nagel abgestossen. Es kommt dann zur Bildung eines neuen, meist sehr verkümmerten und oft sehr atrophischen Nagels, dessen Substanz oft nichts weiter als eine ziemlich weiche Hornhaut ist, die in ihren äusseren Grenzen vollständig in die Haut übergeht. Manchmal zeigt dieser atrophische Nagel in seiner Mitte hypertrophische Gebilde, die, höckerförmig angeordnet, ein ziemlich schnelles Wachstum zeigen und, wenn sie am Fuss, speziell an der grossen Zehe vorhanden sind, immer wieder beschnitten werden müssen, da sonst das Tragen eines Stiefels unmöglich wird.

Ueber die weiteren Störungen dieser Nagelerkrankungen soll noch im speziellen Teil berichtet werden.

Aber auch indirekt kann man eine Atrophie der Nagel beobachten, namlich nach Verletzung derjenigen Nerven, welche die Finger, bezw die Zehen in ihren Endgliedern versorgen.

3. Die Verletzungen und traumatischen Erkrankungen der Muskeln und Sehnen.

Die *Contusionen* der Muskeln durch *Schlag, Fall* oder *Stoss* verlaufen in der Regel in kurzer Zeit, ohne ernstliche Storungen zu hinterlassen. Die Blutextravasate heilen gewohnlich schnell Durch Massage wird eine schnellere Resorbtion des in die Gewebe ausgetretenen Blutes herbeigefuhrt Ist eine *Muskelentzundung* Myositis vorhanden, dann sind hydropatische Umschlage Priessnitz , nachher schwache galvanische Strome und ahnliche Mittel vorteilhaft

In manchen Fallen jedoch kann mit der Kontusion der den Muskel versorgende Nerv getroffen sein, so dass eine *Neuritis* oder *Lahmung des Nerven, bezw. des Muskels* die Folge ist

Starkere Quetschungen der Muskeln durch *Einklemmen, Verschuttungen, Herauffallen schwerer Gegenstande, Ueberfahren* sind oft mit erheblichen Zerreissungen der Haut und des Muskelgewebes selbst verbunden. Nicht selten kommt es auch zu Eiterungen, zumal das Eindringen von Fremdkorpern bei diesen Quetschungen eine nicht ungewohnliche Erscheinung ist Die Folge davon ist schliesslich, wenn man der Eiterung Herr geworden, die Heilung unter Schrumpfung und Narbenbildung, welche wiederum eine Verkurzung des Muskels, und je nach der Lage und Intensitat auch eine Kontraktur des beteiligten Gelenks zur Folge hat Die Muskelnarbe mit ihren Folgen kann durch sachgemasse Massage, lokale Dampfbader, heilgymnastische Uebungen vorteilhaft beeinflusst werden Ist man auch nicht immer im stande, derartige Narben vollstandig zu beseitigen, so kann man sie doch in ihrer Wirkung nicht unerheblich abschwachen Manchmal gelingt es aber auch mit der bewahrtesten Methode nicht, eine Besserung der Funktionsstorungen herbeizufuhren

Die hier in Betracht kommenden *Komplikationen* sind Verletzungen und zwar Durchtrennungen der Haut und der übrigen Weichteile, eventuell auch Knochenbrüche.

Durchtrennungen von Muskelgeweben durch frakturierte Knochen, direkte *Durchspiessungen* sollen an dieser Stelle nur erwähnt werden. Wenn die Knochenspitze auch die Haut durchbohrt, kommt es nicht selten zur Bildung von *Muskelhernien* (Muskelbrüchen), die als solche eine funktionelle Bedeutung nicht haben.

Partielle Muskelzerreissungen durch Fall, Stoss und Quetschung sind von den vorhin beschriebenen Kontusionen und Quetschungen der Muskeln nicht zu unterscheiden. Die Diagnose *Muskelzerreissung* wird auch häufig für *Muskelquetschung* gewählt.

Unter *Muskelzerrung* versteht man kleinere Zerreissungen des Muskelgewebes durch indirekte Gewalt. Die Muskelzerrung darf wohl als Vorstadium der gleich zu erörternden grösseren subkutanen Muskelrupturen angesehen werden.

Subkutane Muskelrupturen sind relativ häufige Verletzungen am Biceps brachii, sie werden aber auch an der Wade, an den Oberschenkelmuskeln, an den Bauch- und Rückenmuskeln beobachtet. Sie sind die Folge forcierter Kontraktionen des Muskels unter gleichzeitiger, heftiger, häufig abwehrender Bewegungen des Gliedes. Diese Rupturen hinterlassen gewöhnlich einen Defekt an der Zerreissungsstelle, der unter Umständen ziemlich breit sein kann, weil die zerrissenen Enden des Muskels sich retrahieren. Erfolgt keine Vereinigung der Muskelenden auf operativem Wege, so ist der Defekt häufig ein dauernder. Der Muskel atrophiert, seine Leistungen bleiben in Bezug auf Funktion und Kraft, je nach der Schwere der Verletzung, herabgesetzt. Aeusserlich kann man die Rupturstellen besonders dann finden, wenn man eine Kontraktion, bezw. eine Dehnung des Muskels herbeizuführen sucht. So kann man im Kontraktionszustande speziell am Biceps brachii den infolge der Ruptur knäuelartig zusammengeschrumpten Muskel sehen. Diese Muskelrisse sind in den seltensten Fällen totale, meist sind sie nur partielle.

Es braucht nicht immer der Muskel selbst zu reissen, nicht selten ist es die Sehne, haufig wird an der Ansatzstelle ein Stuck vom Knochen abgerissen, manchmal findet man auch ausser der Rissfraktur des Knochens gleichzeitig eine partielle Zerreissung des Muskels oder der Sehne.

Die *Muskelentzundungen* nach Quetschungen sind bereits erwahnt worden. Bei Phlegmonen, die man so haufig nach ganz geringfugigen Verletzungen sich entwickeln sieht, erreichen diese Muskelentzundungen einen sehr hohen Grad. Die heftigen Eiterungen erfordern haufige operative Eingriffe, nach denen tiefe, oft ganz verwachsene Narben, Atrophien, Temperatur- und Cirkulationsstorungen zuruckbleiben. Die Funktion derartiger Muskeln ist gewohnlich vollstandig aufgehoben

Die *Lahmungen der Muskeln* sind gleichbedeutend mit den Lahmungen der zugehorigen motorischen Nerven. Der gelahmte Muskel hat seine Funktion eingebusst, so dass die ihm zufallenden Bewegungen nicht ausgefuhrt werden konnen.

Die Lahmung kann eine *totale* oder auch nur eine *partielle* sein, wonach auch der Ausfall der Funktion ein totaler oder ein partieller ist

Der *gelahmte Muskel* hat seinen Tonus eingebusst Diese Atonie geht auch sehr bald in Atrophie uber, welche in manchen Fallen eine sehr hochgradige sein kann. Die elektrische Erregbarkeit ist bei der partiellen Lahmung herabgesetzt, sie ist aufgehoben bei der vollstandigen Lahmung. Partielle oder vollige Entartungsreaktion Ea. R)

Bei grosseren Muskeln kann sich die Lahmung auf den ganzen Muskel oder auch nur auf einen Teil desselben erstrecken.

Dislokationen von Muskeln nach Verschiebungen, bezw. nach Rotationen frakturierter Knochen, nach Sublaxationsstellungen einzelner Gelenkteile sind sehr haufige Vorkommnisse, auf die im speziellen Teil noch besonders hingewiesen wird.

Die Muskelatrophien.

Der Muskel ist ein Bewegungsapparat. Er hat die Aufgabe, die mit ihm verbundenen Skeletteile in bestimmten

Bahnen zu bewegen. Die Bewegungen werden durch Kontraktionen des Muskels hervorgerufen. Sie sind für den Muskel sozusagen Lebensbedürfnis. Durch fleissige, methodische Uebungen nimmt der Muskel bis zu einer gewissen Grenze an Volumen zu, er wird gleichzeitig in der Konsistenz derber und härter. Den besten Beweis hiefür liefern die Akrobaten, Turner, Ruderer u. s. w.

Durch Mangel an Thätigkeit nimmt der Muskel an Volumen ab, er wird magerer, in der Konsistenz wird er schlaff und weich, in seiner Leistung an Funktion und Kraft lässt er nach. Man nennt diesen Zustand des Muskels *Atrophie* oder *Muskelschwund* und in Bezug auf die verminderte Thätigkeit *Inaktivitätsatrophie*. Im Gegensatz hierzu nennt man den durch fleissiges Training über die Norm stark gewordenen Muskel einen *hypertrophischen* Muskel.

Die Atrophie stellt einen degenerativen Prozess der Muskelfasern unter gleichzeitiger Vermehrung der Kerne dar.

Von der Atrophie ist auseinander zu halten die *Atonie*, ein Zustand vorübergehender oder dauernder Erschlaffung.

Ein atrophischer Muskel ist immer atonisch, ein atonischer Muskel jedoch braucht nicht atrophisch zu sein. Die Atonie ist häufig das Vorstadium der Atrophie. Sie findet sich aber auch beim gesunden Muskel als Zeichen vorübergehender Ermüdung.

Der Ausdruck *Inaktivitätsatrophie* ist für die oben erörterten Verhältnisse nicht immer zutreffend. Das mag auch den Missbrauch erkären, welcher mit der Bezeichnung »Inaktivitätsatrophie« getrieben wird.

Gemeinhin versteht man unter *Inaktivitätsatrophie* denjenigen Zustand von Muskelschwund, welcher durch Nichtgebrauch herbeigeführt ist.

Eine *Inaktivitätsatrophie* liegt vor, wenn der Muskel atrophiert ist, obwohl ihm die *Möglichkeit* thätig zu sein nicht genommen ist.

Wenn z. B. bei einer Gelenkentzündung *nur der Schmerzen wegen* das Gelenk nicht bewegt wird und die zugehörigen Muskeln infolge der hierdurch bedingten Ruhe atrophieren, dann liegt Inaktivitätsatrophie vor.

Ist die Atrophie aber darauf zurückzuführen, dass dem Muskel *die Möglichkeit genommen war, seine Thätigkeit auszuüben*, z. B. nach Gelenkbrüchen, nach Frakturen überhaupt, nach Lähmungen, dann liegt zwar auch eine Inaktivitätsatrophie vor, aber diese Inaktivitätsatrophie unterscheidet sich doch ganz wesentlich von der ersteren. Man könnte die erste Form als eine »willkürliche«, die zweite als eine »unwillkürliche« Inaktivitätsatrophie bezeichnen. Beide Formen weichen prognostisch sehr von einander ab.

Der *Entstehungsursache* nach kann man die Muskelatrophien in drei Hauptgruppen einteilen und zwar

1. in myogene,
2. in neurogene und
3. in infektiose. (Firgau, Arch. f. Unfhkd. II. Band, Heft 2/3.

Bei den *myogenen* Atrophien geht die Erkrankung vom Muskel selbst aus.

Hierher gehören auch die Veränderungen, welche der Muskel nach einer Fraktur des zugehörigen Knochens erleidet. Die Verkürzung des gebrochenen Knochens bedingt eine Annäherung der beiden Punkte, Ursprung und Ansatz, somit auch eine Aufhebung bezw. Verminderung des Tonus, in weiterer Folge eine Atrophie. Auch die Atrophien nach Gelenkerkrankungen sind hierher zu rechnen.

Zu den *neurogenen* Formen sind zu rechnen die Atrophien nach Lähmungen und nach neuritischen Erkrankungen. Diese Atrophie ist eine degenerative, wenn eine Degeneration des Nerven vorliegt.

Zu den *infektiösen* Atrophien müssen diejenigen gezählt werden, welche ihre Entstehung einer Infektion, z. B. einer Phlegmone verdanken.

Die Muskelatrophie kann eine *vollkommene* oder nur eine *partielle* sein. Letzteres ist gewöhnlich der Fall, ersteres äusserst selten.

Prognostisch sind die Muskelatrophien zu unterscheiden in *reparable* und *irreparable*.

Es darf nicht unerwähnt bleiben, dass lokale Muskelatrophien, oft kombiniert mit Lähmungen, auch nach Ver-

giftungen beobachtet werden, so nach Blei-, Arsen und Alkoholvergiftungen.

Somit würde genetisch noch die 4. Form, die *toxische* hinzukommen.

Die *Diagnose* einer Muskelatrophie ist für gewöhnlich nicht schwer.

Symptome. Durch Vergleich mit der gesunden Körperseite, sowohl im Zustande der Ruhe als auch der Thätigkeit Kontraktion kann man an der veränderten Form, der Volumsabnahme, der Verschiebung der prominierten Punkte alsbald den atrophierten Muskel erkennen. An der Unterextremität liegen die prominierten Punkte an der atrophierten Seite stets tiefer.

Die weitere Prüfung ergiebt beim Betasten eine *weiche und schlaffe Konsistenz* am atrophierten Muskel.

Die elektrische Erregbarkeit braucht nicht immer gestört zu sein, sie kann aber bis zur völligen Entartungsreaktion herabgesetzt sein.

In manchen Fällen, so besonders bei Lähmungen, fühlt sich die Haut über den atrophierten Muskeln kalt an, sie kann ausserdem dunkelrot bis zur Cyanose verfärbt sein.

Die Leistungen, namentlich in Bezug auf Kraft und Ausdauer, pflegen meist herabgesetzt zu sein. Man darf indessen diese Herabsetzung der Leistungen atrophierter Muskeln nicht überschätzen.

Denn man findet immer wieder Fälle, bei denen trotz starker atrophischer Störungen eine Herabminderung der Kraftleistungen nicht zu merken ist.

Ueber den Nachweis der Muskelatrophien mit dem Bandmass vergl. S. 6.

Die Atrophie ist gewöhnlich nicht auf einen bestimmten Muskel begrenzt, sondern sie verbreitet sich in der Regel über das ganze Glied. Wenn die Beuger von der Atrophie befallen werden, atrophieren auch ihre Antagonisten, die Strecker.

Ist die Atrophie der Beuger eine *primäre*, dann ist sie gewöhnlich deutlich stärker ausgeprägt als die *sekundäre* Atrophie der Strecker.

Unterschiede in der Intensität der Atrophie kommen auch an den einzelnen Teilen eines Muskels vor, z. B. am Deltoides, am Biceps brachii u. a.

Die *Prognose* der Muskelatrophie hängt in erster Reihe von der Art der Erkrankung ab [1].

Die vorher genannten willkürlichen Inaktivitätsatrophien können noch relativ am schnellsten beseitigt werden, sie sind reparabel. Eine sachgemässe Massage unter gleichzeitiger Anwendung von Elektrizität, heilgymnastischen Apparatübungen stellen die atrophischen Muskeln schon in wenigen Wochen vollständig auf den ursprünglichen Zustand wieder her.

Auch gelähmte Muskeln können wieder vollständig hergestellt werden, aber die Heilungsdauer ist eine wesentlich längere.

Beruht jedoch die Lähmung auf einer Durchtrennung des Nerven, dann ist eine Heilung nicht möglich, sie ist irreparabel.

Auch nach schweren Phlegmonen, nach völliger Versteifung der Gelenke, nach Lösung der Insertionsstelle, wie sie nach Olecranon- und vielen Patellafrakturen vorkommen, ist an eine Wiederherstellung des ursprünglichen Zustandes nicht zu denken.

Bei Verkürzung einer frakturierten Extremität pflegen die atrophierten Muskeln auch nie mehr ihr ursprüngliches Volumen und ihre frühere Konsistenz wieder zu erlangen.

Volumen und Konsistenz passen sich vollständig den neuen statischen Verhältnissen an.

Die *Therapie* hat sich in erster Reihe mit der Beseitigung der dem Muskelschwund zu Grunde liegenden Ursachen zu beschäftigen.

Die Erkennung der Ursachen aber und die genaue Würdigung dieser Verhältnisse lässt uns auch keinen Zweifel darüber, was wir von der Behandlung der Muskelatrophien zu erwarten haben.

---

1) Der Ausdruck ist kein glücklich gewählter. Passender wäre wohl die Bezeichnung »aktive« und »passive« Atrophie, man kann sie aber nicht neben dem Ausdruck Inaktivitätsatrophie anwenden.

Wo Besserung möglich ist, werden wir diese durch *Massage*, Bäder, kalte Douchen, Elektrizität, Apparatübungen mit allmählich zunehmendem Widerstand sicher erreichen. – –

4. Die Verletzungen und traumatischen Erkrankungen der Sehnen und ihrer Scheiden.

Die meist sehr oberflächliche Lage der Sehnen ermöglicht sehr leicht eine Verletzung derselben.

Kontusionen durch *Fall*, *Stoss*, noch mehr aber *Quetschungen* der Sehnen durch *Einklemmungen*, Verschüttungen und ähnliche Ursachen, können zu *akuten Sehnenscheidenentzündungen* führen, welche sehr schmerzhaft sind, die jedoch in den ersten Anfängen der Erkrankung recht vorteilhaft mit Ruhelagerung und Umschlägen behandelt werden. Die Heilung verzögert sich aber bei Hinzutritt von Eiterung, die Aussichten auf Wiederherstellung werden dann ungünstig, umsomehr, wenn Sehnenfetzen sich abstossen oder entfernt werden müssen. *Die Funktion bleibt nach Entfernung eines Sehnenstückes dauernd aufgehoben.*

Die *akuten* Sehnenscheidenentzündungen entstehen nicht nur nach Traumen, sondern auch nach Ueberanstrengungen. Die chronische Sehnenscheidenentzündung (*Tendovaginitis chronica crepitans*) macht sich durch die knarrenden Geräusche bei Bewegungen bemerkbar. Sie verursacht gewöhnlich gar keine Schmerzen, sie führt aber zu Kontrakturen, die z. B. an der Hand, Funktionsstörungen zur Folge haben.

Von Wichtigkeit ist die Thatsache, dass chronisch entzündete Sehnen nach Anstrengungen, infolge verminderter Elastizität, leicht reissen können.

Chronische Sehnenscheidenentzündungen der Finger mit Beugekontrakturen sind sehr häufige Vorkommnisse bei Arbeitern, die mit den Händen tüchtig zugreifen und die erfassten Gegenstände lange festhalten müssen. Sie entwickeln sich aus den durch Ueberanstrengungen hervorgerufenen akuten Entzündungen. Der zugehörige Muskel

ist bei der chronischen Sehnenscheidenentzündung stets mehr oder weniger atrophiert.

Auch der *schnellende Finger* beruht auf chronischen Veränderungen der Sehnenscheiden des flexor sublimis und profundus.

Schnittwunden bis zur völligen *Durchtrennung* der Sehnen kommen in manchen Berufsarten häufig vor und zwar bei Holzarbeitern, Holzschneidern, Zimmerleuten an der Kreissäge, Abricht- und Fräsemaschine u. a.

Bei Glasern und Schieferdeckern beobachtet man sie nach Fall mit dem Vorderarm auf Glas bezw. Schiefer.

Erfolgt keine Sehnennaht, dann bleibt die Funktion für immer aufgehoben. Sind mehrere Sehnen, z. B. am Vorderarm durchschnitten, dann kann die Naht sehr grosse Schwierigkeiten verursachen. Falsch zusammengenähte Sehnen stören die Funktion ganz erheblich.

Die subcutanen *Sehnenrisse* sind schon bei den Muskelrissen erwähnt worden. Sie kommen häufiger an erkrankten als an gesunden Sehnen vor. Durch einen Sehnenriss, ebenso durch eine Rissfraktur infolge forcierter Muskelkontraktion, wird dem Muskel der Tonus genommen und wenn eine Wiederherstellung des Tonus durch Naht nicht erfolgt, muss der Muskel atrophieren. Die Atrophie ist dann eine hochgradige und einer Wiederherstellung nicht mehr zugänglich trotz aller nur denkbaren Mittel.

Luxationen der Sehnen kommen besonders an der Sehne des langen Bicepskopfes, am Peroneus longus und auch an der Sehne des Tibialis anticus zur Beobachtung. Bei schweren Funktionsstörungen kann mit Befestigung der Sehne an seiner normalen Stelle ein gutes Resultat erreicht werden. Eine vollständig verrenkte Sehne ist mit der Aufhebung der Funktion gleichbedeutend.

Dislokationen der Sehnen mit ihren Muskeln kommen nach schief geheilten Frakturen, ausserdem auch bei Gelenkkontrakturen häufig zur Beobachtung. Diese Dislokationen beeinträchtigen die Funktion der Gelenke, zu welchen sie in Beziehung stehen.

5. Die Verletzungen und traumatischen Erkrankungen der Schleimbeutel.

Schleimbeutelentzündungen nach Quetschungen kommen in der Unfallpraxis sehr häufig zur Beobachtung. Am Knie, wo die mit Flüssigkeit angefüllten grossen Schleimbeutel sofort in die Augen fallen, können diese Erkrankungen wohl kaum übersehen werden. Schwieriger jedoch sind die Verhältnisse an anderen Körperstellen, so an der Schulter, an der Hüfte, an der Hand und am Fuss. Ueber erhebliche Schmerzen klagen die Kranken auch während des akuten Verlaufes niemals, sofern es sich nicht um die mit den Gelenken kommunizierenden Schleimbeutel handelt. Die Verletzten pflegen sogar ohne wesentliche Belästigung umherzugehen. Nach Resorbtion des Ergusses bleibt durch Verdickung der Zotten und Schwinden der Synovia das bekannte *knarrende Gerausch* zurück, das am Knie und an der Schulter so stark sein kann, dass man es auf ganz erhebliche Entfernungen hin hört. Von Bedeutung sind diese Geräusche nicht, da sie die Funktion nicht stören. Die Muskeln, unter deren Sehnen besonders grössere Schleimbeutel liegen, bleiben auch nach Beseitigung der akuten Entzündung noch lange atrophiert.

Dass Schleimbeutelentzündungen sehr leicht zu Recidiven neigen, braucht nicht besonders betont zu werden.

Wichtig ist hier hervorzuheben, dass gewisse professionelle Beschäftigungen Schleimbeutelentzündungen hervorrufen. Man beobachtet sie an den Knieen der Scheuerfrauen, auf den Schultern der Lastträger u. s. w. Ebenso ist bekannt, dass es z. B. durch Tragen von Lasten an den Druckstellen zur Neubildung von Schleimbeuteln kommen kann.

Eine vielleicht selten beobachtete Verletzung ist die Luxation *von Schleimbeuteln.* Ich habe einen derartigen Fall an der Bursa subcalcanea beobachtet und ihn im speziellen Teil in der Kasuistik erwähnt.

6. Verletzungen und Erkrankungen der Fascien.

Die Kontinuitätstrennungen der Fascien gewähren dem Muskelgewebe den Durchtritt und führen so zur Bildung

der Muskelhernien (Muskelbruche). Diese Fascienzerreissungen konnen sowohl direkte als indirekte sein. Direkt kommen sie nach starken Quetschungen sowohl, als auch nach Frakturen vor, bei denen das eine, spitze Fragment die Fascien durchbohrt. Indirekt sind sie am Oberschenkel bei Reitern, speziell Kavalleristen, nach dem Pariren mutiger Pferde, am Unterschenkel nach Sprungubungen beobachtet worden. Nach aussen treten die Muskelbruche in der Form von kleinen, weichen Geschwulsten zum Vorschein. Man sieht die Muskelbruche bei Arbeitern besonders an den unteren Extremitaten gar nicht so selten. Gewohnlich wird uber den Ursprung nichts angegeben, ein Beweis dafur, dass diese Muskelhernien keine Beschwerden machen. Eine Invaliditatserklarung wegen Muskelbruches habe ich noch nicht vornehmen konnen.

An der Vola manus (Hohlhand) kommt es sowohl nach haufigen Anstrengungen als auch nach Traumen zu Schrumpfungen und Kontrakturen der Aponeurose (Hohlhandsehne), derzufolge auch die Finger in Beugekontraktur treten. Die hier in Betracht kommenden Traumen sind entweder periphere, wie Phlegmonen, Quetschungen der Hohlhand mit nachfolgender Neuritis der Hohlhandnerven, oder zentrale und zwar Verletzungen des Ruckenmarks, nach denen es zu Erkrankungen der Ganglienzellen der Vorderhorner kommt.

Auch an der Plantaraponeurose kommt es sowohl nach direkten Verletzungen, als auch z. B. nach Fersenbeinbruchen zu Knotenbildungen, nach denen indess Beugekontrakturen der Zehen nicht beobachtet werden. Wohl aber behindern diese Knoten an der Plantaraponeurose das Auftreten mit dem Fuss.

7. Die Verletzungen und traumatischen Erkrankungen der Bänder und Kapseln.

Die durch Distorsionen entstandenen *Bander-* und *Kapselrisse* sind fur gewohnlich nicht gross genug, um dauernd Nachteile hervorzurufen. Dennoch kann es manchmal auch nach blossen Distorsionen zu ernsteren Banderzerreissungen z. B. am Kniegelenk (ligg. lateralia int.) mit

nachfolgendem Schlottergelenk kommen. Weit umfangreicher sind die Kapsel- und Bänderzerreissungen bei den Luxationen.

Trotz guter Reposition und sachgemässer Behandlung sind Gelenkkontrakturen oft nicht zu vermeiden.

Von den traumatischen Erkrankungen der Kapseln und Bänder seien erwähnt die Verdickungen der Gelenkkapseln mit vermehrter Zottenbildung nach vorherigen Entzündungen und Ergüssen, die Erschlaffung der Kapseln und Bänder bei Lähmungen, die zu Schlottergelenken führen, die Narbenschrumpfungen nach Zerreissungen u. a.

8. Die Verletzungen und traumatischen Erkrankungen der Gefässe.

Direkte Verletzungen der Arterien finden sich jedenfalls am häufigsten an der Beugeseite des Vorderarms, wo durch Schnitt- oder Hiebwunden die Radialis und auch die Ulnaris gefährdet werden können.

Von grösserer Bedeutung sind die *Gefässzerreissungen* besonders an den unteren Extremitäten infolge von Frakturen und schweren Quetschungen, die zu starken Blutergüssen und venösen Stauungen führen. Das verletzte Bein bleibt dann lange im Zustande der blauroten Verfärbung (Cyanose) und der wässrigen Durchtränkung (Oedeme).

Da sowohl nach *direkten Verletzungen* der Arterien als auch durch *Ueberanstrengungen* ein *Aneurysma* sich entwickeln kann, ist bekannt. Eine genaue Anamnese wird gewöhnlich über den Zusammenhang zwischen Unfall und Aneurysma Aufschluss geben.

Je nach Lage und Grösse des Aneurysma ist die Erwerbfähigkeit mehr oder weniger stark beschränkt. In manchen Fällen ist auf v. Eu. zu erkennen. Schwere Arbeiten sind auf alle Fälle zu verbieten.

Die *Arteriosklerose* (Gefässverkalkung) ist eine bei Arbeitern häufige Krankheit. Schwere anstrengende Arbeit im Verein mit übermässigem Alkoholgenuss, Syphilis, chronische Bleivergiftung, Gicht, dazu die durch Existenzsorgen bedingten Schädigungen des Körpers sind die gewöhnlichen Ursachen. Aber auch infolge eines Unfalles kann sich die

Arteriosklerose entwickeln oder schneller zur Entwickelung gelangen. Gewöhnlich ist sie das Symptom der Unfallneurosen im vorgeschrittenen Stadium. Die *Tachycardie* ist das Vorstadium. Möglichst schnelle Erledigung der Unfalluntersuchungen und Feststellung der Rente, Vermeidung der Aufregungen üben stets eine gute Wirkung aus, so, dass in manchen Fällen im Laufe der Zeit wesentliche Besserung erzielt werden kann.

Bei der Arteriosklerose liegt die Gefahr in der Sprödigkeit der Gefässwände und ihrer dadurch bedingten Neigung zum Bersten, somit auch in der Neigung zu Schlaganfällen. Ein Schlaganfall bei bestehender Arteriosklerose, welcher direkt oder indirekt einem Unfall zuzuschreiben ist, ist als Unfallsfolge im Sinne des Gesetzes anzuerkennen.

Die *Varicen (Krampfadern)* sind gleichfalls bei Arbeitern sehr oft infolge vielen Stehens und häufiger Obstipationen vorkommende Krankheitserscheinungen. Sie können aber auch auf Hereditär beruhen. So lange keine Entzündungen der Venen, keine Hautekzeme oder Unterschenkelgeschwüre vorhanden sind, können auch die stärksten Krampfadern ohne Einfluss auf die Erwerbsfähigkeit bleiben. Andererseits aber können die Varicen doch zu schweren Funktionsstörungen und grosser Erwerbsbeschränkung führen. Wie leicht gerade an varikösen Unterschenkeln schon ganz unbedeutende, namentlich vernachlässigte Hautabschürfungen zu den gefürchteten, niemals heilen wollenden und dann immer wieder aufplatzenden Unterschenkelgeschwüren führen, ist bekannt.

Vorhandene, manchmal kaum sichtbare Varicen können durch einen Unfall verschlimmert werden, sie können aber auch direkt durch einen Unfall zur Entwickelung gelangen. Unter- und Oberschenkelfrakturen mit starker Verlagerung der Bruchenden, starke kallöse Verdickungen, stark umschnürende Narben sind vollkommen geeignet, Krampfadern hervorzurufen oder schon vorhandene zu verschlimmern. Aber auch durch starke Verkürzung eines Beines infolge einer Fraktur kann eine Verschlimmerung der varikösen Beschwerden herbeigeführt werden.

Wo Varicen sind, kann man stets eine Umfangszunahme des betreffenden Gliedes konstatieren. Durch häufige Unterschenkelgeschwüre, durch vermehrte Stauungen nach Verletzungen (Thrombosen) kann das Oedem des Beines so hochgradige Dimensionen annehmen, dass die Bezeichnung *Elephantiasis cruris* nicht unpassend gewählt ist.

Nicht unwichtig zu bemerken ist hier die Thatsache, dass sich an stark variköse Unterschenkeln, besonders mit häufig recidivierenden Geschwüren nicht selten auffallend verdickte und hypertrophische Knochen vorfinden. So habe ich in einem Falle, bei einem ca. 37jährigen Arbeiter gelegentlich einer Röntgenphotographie eine Fibula gefunden, die fast noch dicker als die Tibia war. Derartige Knochen sollen die normalen Knochen noch an Festigkeit übertreffen.

9. Die Verletzungen und traumatischen Erkrankungen der Nerven.

Kontusionen der Nerven durch Fall, Schlag oder Stoss rufen in den leichteren Fällen nur vorübergehende Gefühlsstörungen, wie Taubheit und Ameisenkribbeln hervor. In manchen Fällen werden auch Lähmungen beobachtet, die in kurzer Zeit, sogar schon nach wenigen Tagen, vorübergehen können. Nur in den schweren Fällen bleibt die Lähmung längere Zeit bestehen, aber auch da ist die Prognose gewöhnlich eine günstige.

Manchmal geht die Lähmung auch unter gleichzeitigen neuritischen Erscheinungen einher oder aber die Kontusion hat nur eine Neuritis ohne jegliche Lähmung zur Folge.

Die Lähmungen werden mit Massage, Bädern, heilgymnastischen Uebungen und Elektrizität vorteilhaft behandelt und gewöhnlich schnell gehoben. Länger widersteht der Behandlung stets die Muskelatrophie. Die Neuritis wird auch während der Periode der grossen Empfindlichkeit mit schwachen galvanischen Strömen oder mit der Spitzenausstrahlung der Influenzmaschine am vorteilhaftesten behandelt. Grade bei letzter Methode habe ich bisher die günstigsten Erfolge erzielt.

Zerrungen und Dehnungen der Nerven infolge von Luxationen und Frakturen bezw der hierdurch verursachten *Dislocationen* haben oft partielle Zerreissungen zur Folge, welche ihrerseits Lahmungen oder Neuritiden nach sich ziehen, deren Prognose immer weniger gunstig ist, als nach blossen Kontusionen. Schnelle Reposition macht die Aussichten auf Heilung besser. Wird durch Calluswucherung der Nerv uberbruckt, dann atrophiert er infolge des Druckes (Druckatrophie), die von ihm versorgten Muskeln sind gelahmt, es kommt schliesslich zu trophoneurotischen Storungen.

Hier ist nur durch Freilegung des Nerven aus dem Callusgewebe Besserung zu erwarten.

Luxationen der Nerven sind bis jetzt nur am Ulnaris und zwar am Ellbogen beobachtet worden. Die Folge war eine Lahmung, die durch Reposition des Nerven und Befestigung, auf blutigem Wege, beseitigt wurde.

Durchtrennungen der Nerven infolge von Schnittwunden und ahnlichen Verletzungen haben stets Lahmungen und trophoneurotische Storungen zur Folge. Am haufigsten kommen diese Verletzungen am Vorderarm vor, wo der Medianus und Ulnaris am meisten derartigen Insulten ausgesetzt sind. Wenn nicht rechtzeitig die Nervennaht vorgenommen wird, degeneriert der Nerv. An eine Wiederherstellung und Gebrauchsfahigkeit des Gliedes ist nicht mehr zu denken, es sei denn, dass beide Enden sich nicht retrahieren und so die Wiedervereinigung durch Callus ermoglichen.

Bezuglich der Erscheinungen der Trophoneurose verweise ich auf die in der Kasuistik veroffentlichten Falle und auf die entsprechenden Abbildungen (Taf. XXII).

Der durchtrennte und vollstandig gelahmte Nerv ergiebt bei der Untersuchung mit dem galvanischen Strom *Entartungsreaktion* (*Ea R*).

War die Durchtrennung des Nerven keine vollstandige, oder haben sich die durchtrennten Enden nicht zuruckgezogen, so dass deren Wiedervereinigung erfolgen konnte, dann kann man allmahlich, manchmal erst nach 1—2 Jahren, eine Besserung der Lahmung eintreten sehen, bei der nicht

selten die willkürlichen Bewegungen sich früher einstellen, als die galvanische oder faradische Erregbarkeit.

Die *Nervenlähmungen* kommen auf traumatischen Wege sehr oft zu stande. Die Ursachen der traumatischen Nervenlähmungen sind soeben mehrfach erörtert worden.

In allen Fällen, wo es sich um Durchtrennungen von Nerven handelt, haben wir vollständige und, wenn keine Nervennaht vorgenommen wird, irreparable Nervenlähmungen zu erwarten. Die Fälle, bei denen eine spontane Verwachsung des Nerven ohne Naht noch erfolgt, sind sehr selten.

Neuralgie.

Unter Neuralgie versteht man anfallsweise auftretende Schmerzen innerhalb eines oder mehrerer Nervengebiete, bei denen gewöhnlich greifbare anatomische Veränderungen fehlen. Unter den vielen Ursachen der Neuralgie interessieren uns hier vorzugsweise die traumatischen.

Die Neuralgien kommen nach Traumen infolge direkter Verletzung vor, sie können ferner durch Druck von Callusgeschwülsten, Aneurysmen u. a. hervorgerufen werden. Sie tauchen gewöhnlich in einem bestimmten Nervengebiet auf und lassen sich durch ganze Nervenbahnen durch den Druckschmerz verfolgen.

Auch die traumatischen Neuralgien stellen sich am häufigsten bei hierzu prädisponierten Personen ein.

Chronischer Alkoholismus, chronische Bleivergiftung müssen unbedingt zu diesen prädisponierenden Momenten gerechnet werden. Da kann es sehr leicht vorkommen, dass schon nach einer leichten Hand- oder Fussquetschung die Neuralgie sich im ganzen Arm oder Bein fühlbar macht.

Das Trauma als aetiologisches Moment ruft streng genommen die Neuralgie nicht direkt hervor, sondern es muss der neuralgische Schmerz als etwas verschiedenes vom primären Wundschmerz aufgefasst werden.

Der neuralgische Schmerz entwickelt sich vielmehr, wie schon vorhin erwähnt, auf Grund einer bestehenden Prädisposition, die nur einer Gelegenheitsursache bedarf. Auch

Neurome, Erkrankungen des Periosts und der Knochen, können hinreichend Grund für Neuralgien sein.

Therapeutisch darf nur individuell vorgegangen werden. Manchen Personen thut die Massage sehr gute Dienste, viele vertragen sie gar nicht. Indessen kann die Massage, vorsichtig und sachgemäss angewandt, meistens sehr gute Dienste leisten. Ungeübte oder ungeschickte Hände freilich werden meist Schaden anstiften. Der galvanische Strom, mit schwacher Intensität beginnend, ist stets zu empfehlen.

Die elektrische Spitzenausstrahlung an der Influenzmaschine zeitigt nicht selten überraschende Erfolge. Auch die Anwendung der dunklen Entladung an demselben Apparat thut in einigen Fällen gute Dienste.

Vielfach helfen auch feuchtwarme Umschläge, Einreibungen mit Chloroform und Ol.-Hyoscyami u. a.

In manchen verzweifelten Fällen hat auch die Nervendehnung gute Dienste geleistet.

Von inneren Mitteln werden empfohlen: Chinin, Arsenik, Natr. salicyl. Jodkali, Antipyrin, Phenacetin u. a.

Bei der Neuralgie braucht das Allgemeinbefinden nicht immer gestört zu sein.

Es betrifft dies stets die leichteren Fälle, die aber doch belästigend genug wirken können. Fieber ist nicht vorhanden.

Manche Personen verlieren kaum ihr blühendes Aussehen und geraten hierbei leicht in den Verdacht der Simulation. Schwere und lange andauernde Fälle wiederum beeinflussen das Allgemeinbefinden hochgradig.

Dass die Neuralgie von der Neuritis oft kaum zu unterscheiden ist, darf wohl nicht noch besonders betont zu werden.

Neuritis.

Auch *Entzündungen* der Nerven können durch ein Trauma ausgelöst werden. Diese traumatischen Ursachen der Neuritis können sowohl direkte als auch indirekte sein.

So können *Kontusionen*, anhaltender oder öfter wiederholter Druck, Callus, Exostosen, direkte Verletzungen der Nerven nach Luxationen und Frakturen, durch Messerstiche, Glassplitter oder andere Fremdkörper Nerven-

entzündungen hervorrufen. Andererseits können auch Entzündungen des ganzen Körperteils oder der nächsten Nachbarschaft, wie der Sehnenscheiden, des Periosts, der Gelenke, besonders auch phlegmonöse Entzündungen eine Neuritis hervorrufen.

Die Symptomatologie der Neuritis muss als bekannt vorausgesetzt werden. Nur soviel soll hier gesagt sein, dass die Schmerzen bei der Neuritis sehr heftige sind, und dass die akute Neuritis oft mit hohem Fieber einsetzt.

Die Erwerbsfähigkeit sistiert während des akuten Anfalles vollständig, kann aber auch bei der chronischen Neuritis sehr beschränkt sein.

Wichtig ist hier noch auf die Bedeutung der Neuritis ascendens aufmerksam zu machen, die, aus einer peripheren Verletzung sich entwickelnd, die Nervenbahn entlang bis zum Centralorgan fortschreitet und schliesslich Symptome hervorruft, welche auf eine Erkrankung des Centralorgans schliessen lassen.

Die Behandlung ist im allgemeinen dieselbe wie bei der Neuralgie.

Die *alkoholische Neuritis* kann durch ein Trauma direkt ausgelöst oder verschlimmert werden. Quetschungen des Unterschenkels oder des Kniegelenks, bei denen der N. peroneus getroffen wird, Quetschungen der Hand und andere Verletzungen können bei Alkoholikern sowohl eine lokale Neuritis z. B. des Peroneus, als auch eine multiple Neuritis hervorrufen. Sie zeichnet sich durch grosse Hartnäckigkeit und den häufigen Wechsel an Charakter und Intensität aus, je nachdem der Alkohol dem Organismus zugeführt wird. Die Symptome sind: Motorische Lähmungen der Peronei, des Quadriceps, erloschener oder hochgradig gesteigerter Patellarreflex, eventuell Lähmung der Extensoren der Vorderarme, Sensibilitätsstörungen, Paraesthesien, Ataxie u. s. w.

---

10. Die Verletzungen und traumatischen Erkrankungen der Knochen.

Bemerkungen über Bau, Funktion und Festigkeit der Knochen.

Je nach dem Zweck, welchen der Knochen zu erfüllen hat, ist er in Bau, Gestalt und Grösse an den einzelnen Körperteilen ganz verschieden.

Der Knochen ist im stande, sowohl sehr starken Druck, als auch starken Zug zu ertragen. Vermöge seiner inneren Architektur ist er hierzu bestimmt. Es ist bekannt, dass die Architektur des Knochens sich genau nach der ihm zufallenden Aufgabe einrichtet und wir sehen als Beweis dieser Behauptung die Anordnung der Knochenbälkchen nach Frakturen an.

Man unterscheidet am Knochen eine feste, kompakte Substanz, die *Corticalis* und eine schwammige, mehr elastische Substanz, die *Spongiosa*. Bei den langen Röhrenknochen liegt die Corticalsubstanz in dem mittleren Teil, in der *Diaphyse*, die Spongiosa überwiegend am Gelenkende, an der *Epiphyse*.

Die *spongiöse* Substanz ist demnach vorzugsweise überall da vertreten, wo der grösste Druck direkt stattfindet und die grössten Schwankungen auszuhalten sind, sie ist vermöge ihrer Elastizität hierzu besser geeignet als die mehr spröde Corticalis.

Der Knochen ändert während des Wachstums und während der verschiedenen Lebensjahre seine Gestalt. Der jugendliche Knochen unterscheidet sich von dem eines erwachsenen Menschen oder eines Greises. Aber nicht nur in seinem äusseren, sondern auch in dem inneren Bau können die wichtigsten Altersperioden deutlich von einander unterschieden werden. Die Epiphyse ist durchschnittlich erst bei dem Aufhören des Wachstums, etwa um das 20. Lebensjahr, knöchern verwachsen. Die Ossifikation kann aber auch schon früher erfolgt sein. Dies ist insofern von Wichtigkeit, als damit die Thatsache eng zusammenhängt, dass in den jugendlichen Jahren die Knochen vermöge ihrer grösseren Elastizität seltener brechen als später, ferner, dass Knochenbrüche während der Wachstumsperiode schneller und besser heilen als in den späteren Jahren.

Beim erwachsenen Menschen ist die Festigkeit und Elastizität der einzelnen Knochen sehr verschieden. Auch die Druck- und die Zugfestigkeit ist an den einzelnen Knochen eine verschiedene. Dieselben Knochen wiederum bieten in den einzelnen Lebensperioden in Bezug auf Festigkeit und Elastizität ganz verschiedene Werte. Im Greisenalter kann man ein Nachlassen dieser Eigenschaften feststellen. Sowohl für die Festigkeit und Elastizität des Knochens überhaupt im Vergleich zu verschiedenen anderen Körpern, wie Metallen, Metalloiden, Holzarten und Steinen, als auch zu der einzelnen Knochen des Körpers hat man auf genauen Untersuchungen basierende Skalen aufgestellt, die uns

ein recht interessantes Bild von der Leistungsfähigkeit der Knochen geben.

Bei einzelnen auf Strebfestigkeit geprüften Knochen erfolgte nach *Messerer* ein Zerknickungsbruch der Clavicula,

bei Männern im Mittel mit	192	kg
bei Weibern im Mittel mit	126	„
des Humerus bei einem Weibe mit	600	„
des Radius bei Männern im Mittel mit	334	„
bei Weibern	220	„
des Femurschaftes im Mittel mit	756	„
des Femurhalses bei Männern im Mittel mit ..	815	„
der Tibia im Maximum mit	650	„
der Tibia im Minimum mit	450	„

u. s. w.

a) Die Knochenbrüche, Frakturen.

Zu den weitaus am häufigsten vorkommenden Knochenverletzungen gehören die Frakturen.

An kranken Knochen bedarf es oft nur einer ganz kleinen, nicht selten ganz unscheinbaren Gewalteinwirkung, um eine Fraktur hervorzurufen. Bei rhachitischen oder osteomalacischen Knochen, bei Lues oder Tabes, bei Sarkomen oder ähnlichen Erkrankungen kann ein Knochen schon bei gewöhnlichen physiologischen Verrichtungen brechen.

Der gesunde Knochen hingegen besitzt eine bedeutende Widerstandsfähigkeit gegen äussere Gewalteinwirkungen, wie wir soeben an der Skala gesehen haben. Diese Widerstandsfähigkeit ist in den verschiedenen Altersklassen nicht gleich. Im Kindesalter, wo der Knochen noch nicht seine volle Festigkeit erlangt hat, er aber noch verhältnismässig nachgiebig ist, sind die Frakturen seltener als im erwachsenen Alter, relativ häufiger und leichter kommen sie im Greisenalter vor, weil da die Knochen bereits atrophisch geworden sind und an Widerstandskraft eingebüsst haben.

Es ist selbstverständlich, dass die meisten Frakturen da anzutreffen sind, wo hierfür die meisten Gefahren vorliegen. Wir werden daher finden, dass bei Arbeitern etwa zwischen dem 25. und dem 45. Jahr die meisten Knochenbrüche vorkommen, da man Leute gerade in diesen Alters-

perioden für die schwersten und gefährlichsten Arbeiten verwendet.

Nach Bruns verteilt sich die Frequenz der Frakturen, nach den Altersperioden prozentualiter berechnet, folgendermassen:

Bis zum 10. Jahre	5,9 %,
vom 10.—20. Jahre	8,1 %,
„ 20.—30. „	12,0 %,
„ 30.—40. „	15,4 %,
„ 40.—50. „	13,5 %,
„ 50.—60. „	14,9 %,
„ 60.—70. „	12,3 %,
(70—90 %)	17,5 %
	(8,7 %) pro Decennium.

Im Vergleich zu den Männern erleiden die Frauen Frakturen.

Vom 0—10 Jahre	2,1 : 1,
„ 10.—20. „	5,7 : 1,
„ 20.—30. „	7,2 : 1,
„ 30.—40. „	12,7 : 1,
„ 40.—50. „	6,9 : 1,
„ 50.—60. „	2,9 : 1,
„ 60.—70. „	1,7 : 1,
„ 80.—90. „	1,0 : 1,9

Im Mittel kommen demnach bei Männern Frakturen 4[illegible] mal häufiger als bei Frauen vor.

Man unterscheidet *einfache* (subcutane) oder *nicht komplizierte* und *komplizierte* Frakturen. Letztere gehen mit einer Verletzung der Haut bezw. der übrigen Weichteile einher und bieten so durch die offene Wunde den Infektionserregern freien Eintritt.

Die Frakturen sind ferner *vollständige* und *unvollständige*.

Zu den unvollständigen gehören die *Infraktionen* und *Fissuren*.

Im allgemeinen müssen der Entstehungsursache nach unter den Frakturen 2 Kategorien auseinandergehalten werden: die *direkten* und *indirekten* Frakturen.

Bei den indirekten Frakturen liegt der Bruch immer an einem von der Verletzungsstelle entfernteren Punkt. So kann nach einem Fall auf die Hand der Bruch im Ellbogengelenk oder in der Schulter, nach einem Fall auf die Füsse in der Wirbelsäule eintreten.

Der *Form* und dem *Verlauf der Bruchlinie* nach unterscheidet man Schräg-, Quer-, Längs-, Spiral-, ferner Splitter- und Stückbrüche.

Der Entstehungsursache nach giebt es

Biegungsbrüche,

z. B. bei einem hohlliegenden Knochen nach Ueberfahren,

Torsionsbrüche,

z. B. im Oberschenkel bei feststehendem Fuss nach Verschüttungen und gleichzeitiger heftiger Wendung des Oberkörpers,

Kompressionsbrüche,

z. B. Frakturen des Calcaneus oder der Wirbelkörper nach Fall von der Höhe senkrecht auf den Fuss,

Quetschbrüche,

z. B. nach Herauffallen einer Eisenbahnschiene oder eines Balkens auf den Fuss,

Rissbrüche,

die entweder durch äussere Gewalt, wie an Transmissionen vorkommen, oder noch viel häufiger durch Muskel- bezw. Bänderzug: z. B. Schenkelhalsfrakturen durch übermässige Anspannung des Lig. Bertini, Frakturen der Patella durch Anspannung des Quadriceps, des Olecranon vom Triceps u. a.,

Zertrümmerungs- oder Zermalmungsbrüche,

die z. B. durch Hineingeraten der Hand zwischen Kammräder entstehen,

Schuss- bezw. Explosionsbrüche.

Schussfrakturen dürften in der Unfallheilkunde kaum in Betracht kommen, hingegen kommen nach Explosionen von Gasröhren, ferner beim Sprengen von Gesteinen mit Dynamit und anderen Sprengmitteln Frakturen vor, die ihrer Wirkung nach denen der Granatsplitterbrüche ähnlich sind.

Die Symptome einer frischen Fraktur zu erörtern, gehört nicht hierher.

Von Interesse ist hier aber die Frage, welche oft zwischen Aerzten und Berufsgenossenschaften zu lebhaften Kontroversen führt, *ob es möglich ist, dass ein Kranker, z. B. mit einem frischen Knöchelbruch oder mit einer Wirbelfraktur oder einem Schlüsselbeinbruch weitergehen bezw. seine Arbeit weiter verrichten kann. Diese Frage muss, wenn auch mit einer gewissen Einschränkung, durchaus bejaht werden.* Im speziellen Teil ist eine ganze Reihe von Beispielen angeführt, wo Verletzte mit frischen Frakturen teils weitergearbeitet haben, teils zu Fuss, eine ganz ansehnliche Strecke, zum Arzt gegangen waren.

Die *Heilung des Knochenbruches* geht in der Weise vor sich, dass sich beide Bruchenden durch Callusbildung miteinander vereinigen. Diese Callusbildung ist nun bei den einzelnen Individuen ganz verschieden. Es giebt Personen, bei denen die Callusbildung eine sehr reichliche, während sie bei anderen nur eine geringe ist.

Der weiche Callus wird allmählich resorbiert, die Anschwellung an der Bruchstelle wird allmählich geringer, die abnorme Beweglichkeit lässt immer mehr nach, der Bruch fängt an, fest zu verheilen. *Die*

Zeit, welche ein Bruch bis zur vollständigen Konsolidation braucht, ist nicht nur an den verschiedenen Knochen eine verschiedene, sondern sie hängt auch von einer Anzahl von Nebenumständen, nicht zum wenigsten von den individuellen Verhältnissen des Verletzten ab. Die völlige Konsolidation ist aber noch lange nicht gleichbedeutend mit der Wiedererlangung der Funktion. Auch hierzu ist teils eine sehr sorgfältige, teils eine fleissige Uebung bei der Arbeit notwendig.

Die Veröffentlichungen über die Heilungsresultate der Knochenbrüche, speziell über die Dauer, welche ein Knochenbruch bis zur Wiedererlangung der Gebrauchsfähigkeit nötig hat, sind alle sehr interessant, man darf sie aber nicht ohne die nötige Kritik hinnehmen. Der Unterschied zwischen den Angaben in den chirurgischen Lehrbüchern und den neueren Publikationen ist der, dass die ersteren durchschnittlich nur die Heilung des Knochenbruches bis zur Konsolidation, letztere aber fast ausschliesslich die funktionelle Heilung berücksichtigten. Da aber zur Wiedererlangung der funktionellen Heilung gegenwärtig die medicomechanische Behandlung angewendet wird, welche gewöhnlich mindestens ebensoviel, oft noch viel mehr Zeit gebraucht, wie die rein chirurgische Behandlung, so kann es nicht auffallen, dass die in den chirurgischen Lehrbüchern publizierten Heilungsresultate alle auf eine viel kürzere Behandlungsdauer hinauslaufen, als die neueren Publikationen, welche auch die medicomechanische Behandlungszeit und die Heilungsdauer bis zur Erlangung der Funktion berücksichtigen. Genau von demselben Standpunkt sind auch die unter »geheilt« entlassenen Knochenbrüche aus den chirurgischen Kliniken zu beurteilen, wo Heilung und Funktion noch sehr weit von einander entfernt liegen.

Die Symptome der geheilten Knochenbrüche.

Abgesehen von den Narben und narbigen Verwachsungen, welche die komplizierten Brüche hinterlassen, machen die *geheilten Knochenbrüche* folgende Erscheinungen.

Nach erzielter Heilung der Fraktur, d. i. beim Abschluss der rein chirurgischen Behandlung, ist die *Bruchstelle* gewöhnlich noch etwas *weich, besonders am Unterschenkel, geschwollen und verdickt. Geschwollen* ist auch noch das ganze *Glied*, am *Unterschenkel sieht man noch häufig blaurote (cyanotische) Verfärbung*, die nach unten zu, am Fuss am stärksten zu sein pflegt. Häufig fühlt man noch etwas *Temperatursteigerung*, die durch Messung mit dem Hautthermometer genau festgestellt werden kann, in anderen Fällen fühlt sich die *Haut* an der verletzten Extremität ganz *kühl* an, man sieht reichliche Schweissabsonderung, der

Schweiss fühlt sich oft kalt an. Das gebrochene Glied ist gewöhnlich *verkurzt* und an der Bruchstelle disloziert, sekundär findet man auch Dislokationsstörungen in den benachbarten Gelenken, Sehnen und Muskeln. Die Muskulatur der Extremität ist atrophiert und zwar in allen seinen Teilen - *ein Beweis der funktionellen Zusammengehörigkeit samtlicher Muskeln einer Extremitat.* — Hände bezw. Fusssohlen fühlen sich weich an, die Aponeurosen haben ihre Straffheit noch nicht wiedererlangt. Die Funktion ist noch gestört und noch unbeholfen. Die Hand getraut sich noch nicht Gegenstände zu fassen, geschweige denn festzuhalten, das Bein versagt noch die Dienste, der Verletzte getraut sich noch nicht recht ohne Stock zu gehen. Gerade diese Unsicherheit und Unbeholfenheit ist das Charakteristische an den ganz frisch verheilten Frakturen. Bei *Gelenkbrüchen* ist eine Steifigkeit des Gelenks meistens die Regel, das Gelenk ist aber auch gewohnlich noch steif, wenn der Bruch in seiner nächsten Nähe gelegen hat. Die Anschwellungen sind im Gelenk ganz besonders stark ausgeprägt, haufig ist dasselbe auch entzündet. Bei gleichzeitiger Verletzung von Nerven sind die Lähmungen gewöhnlich noch zu dieser Zeit sehr ausgesprochen und vollständig.

Im Anfang klagen die Verletzten auch häufig über Schmerzen und frühzeitiges Müdigkeitsgefühl.

Viele von diesen Symptomen verschwinden im Laufe der Zeit vollständig, viele verändern sich, um nachher stabil zu bleiben. So pflegen die Anschwellungen, Temperaturstörungen, die Weichheit des Callus an der Bruchstelle im Laufe einiger Wochen oder Monate ganz zu verschwinden. Der weiche Callus wird hart, bleibt anfangs noch ziemlich massig, wird dann aber allmählich geringer und pflegt mit der Zeit zu verschwinden. Die atrophischen Störungen können allmählich nachlassen, oft vermindern sie sich nur, in manchen Fällen, so bei Gelenksteifigkeiten, bei Schlottergelenken, bei Lähmungen nach gleichzeitigen Nervenverletzungen bleiben sie für immer unverändert bestehen. Bei Verkürzungen der Glieder können die Muskeln die atrophischen Störungen verlieren, sie be-

kommen aber ihre ursprüngliche Länge, Konsistenz und ihr früheres Volumen Umfang und auch ihre frühere Form nicht wieder, sondern sie erhalten von alledem nur so viel wieder, wie sie für ihre neuen statischen Verhältnisse brauchen. Der Uebergang in diese neuen statischen Verhältnisse ist der Zustand der *Adaption*. Die Zeit, um welche sich die *Adaption* vollzogen hat, ist je nach den individuellen und örtlichen Verhältnissen des Körpers eine verschiedene. Gewöhnlich ist sie mit dem Abschluss der funktionellen Behandlung noch nicht erreicht, man kann sie oft erst 1—2 Jahre und später nach dem Unfall feststellen.

Die Funktionsstörungen können sich vollständig legen, oder aber sie legen sich nur teilweise. Aber auch in den ungünstigsten Fällen pflegen die ursprüngliche Unbeholfenheit und Unsicherheit mit der Zeit einen anderen Ausdruck zu bekommen. Die Kranken wissen sich in den späteren Stadien doch besser zu helfen und ihr krankes Glied besser auszunutzen. Auch lassen die Schmerzen viel mehr nach. Das ist der gewöhnliche Verlauf.

Dem gegenüber stehen aber die Fälle, bei denen die Heilung des Knochenbruches entweder sich verzögert, oder gar nicht erfolgt.

Zu diesen Heilungshindernissen gehören

1. die mangelhafte Callusbildung,
2. die Pseudarthrosenbildung,
3. die Interposition von Weichteilen,
4. centrale und periphere Lähmungen,
5. bösartige Geschwülste.

Die *Symptome* eines *ungeheilten* Knochenbruches sind, gleichgültig welche Ursachen der verzögerten Heilung zu Grunde liegen, im allgemeinen dieselben. Abnorme Beweglichkeit an der Bruchstelle, gestörte Funktion, Abmagerung der ganzen Extremität, besonders aber unterhalb der Bruchstelle, Herabsetzung der Temperatur.

Die *Behandlung* der geheilten und in der Heilung zurückgebliebenen Knochenbrüche ist eine vorwiegend mechanische. Massage, lokale Bäder, heilgymnastische Uebungen, Elektrizität zeitigen stets gute Erfolge, die nament-

tlich bei verzögerter Heilung und bei Pseudarthrosenbildung ganz überraschend sind. In letzter Beziehung sind z. B. für die Pseudarthrosen der Unterextremität die abnehmbaren *Gehgypsverbände* ganz besonders zu empfehlen. Der Verletzte fängt früh an zu gehen, die Knochen kommen schneller zum Heilen und werden hierin durch die täglich auszuübende Massage noch ganz wesentlich gefördert. Bei der Interposition von Weichteilen ist die operative Behandlung behufs Erzielung einer annehmbaren Funktion unerlässlich.

Arbeitsfrakturen.

An ganz gesunden, kräftigen, gewöhnlich ganz rüstigen Menschen kommen während der Arbeit manchmal Frakturen zu stande, für deren Genese nur ganz bestimmte Arbeitsbedingungen herangezogen werden können. Gewöhnlich vollziehen sich diese Frakturen unter dem Einfluss schwerer Belastung bei irgend einer heftigen oder ungeschickten Körperbewegung. Daher werden gewöhnlich Lastträger beim Transport der schweren Last auf der Schulter oder dem Rücken von diesen Arbeitsfrakturen betroffen. In der Kasuistik sind von mir solche Fälle angeführt, von denen ich bereits 7 gesammelt habe. 6 waren rüstige Steinträger, die sich beim Transport der schweren Last auf der Schulter durch einen Fehltritt oder eine ungeschickte Körperwendung eine Schenkelhalsfraktur zugezogen hatten. Immer handelt es sich in den von mir untersuchten Fällen um Brüche in der Spongiosa. Mit den Spontanfrakturen, die krankhafte Knochen voraussetzen, haben diese Frakturen nichts zu thun. Da unter gewöhnlichen Verhältnissen das Zustandekommen einer solchen Fraktur nicht denkbar ist, kann man nur annehmen, dass einzig und allein die schwere Belastung des Körpers die Grundbedingung für die Entstehung dieser Fraktur sein muss.

Von grossem Interesse ist nachstehender Fall von Fraktur des Fersenbeins, Sprungbeinhalses und des os naviculare. Ein 39jähr. gesunder Steinträger verlor beim Transport der Steine auf der Leiter vom rechten Fuss seinen Holzpantoffel und war nun, um den Hintermann nicht zu gefährden, gezwungen, *mit dem ohne harte Unterlage versehenen Fuss,*

die schwere Last die noch fehlenden 5 Sprossen hinaufzutragen. Dass es sich hier um obige Frakturen gehandelt hat, ist durch die Röntgenaufnahme erwiesen. Der Fall ist im speziellen Teil erwähnt.

Wie also aus diesen kurzen Andeutungen hervorgeht, haben diese Arbeitsfrakturen grosses ätiologisches Interesse.

Spontanfrakturen

Knochen, welche infolge einer konstitutionellen Erkrankung die normale Festigkeit nicht besitzen, können aus ganz geringfügigen Ursachen, so bei den täglichen Lagesverrichtungen, z. B. Stiefelausziehen, Schleuderbewegung mit dem Arm u. a. brechen. Zu diesen konstitutionellen Erkrankungen der Knochen gehören: Tuberkulose, Syphilis, Tabes, Osteomalacie, Rhachitis, Sarkom u. a.

Thiem hat in seinem Handbuch eine ganze Menge von Spontanfrakturen aus der Litteratur angeführt. Ich möchte hier nur wenige Beispiele anführen, welche die Spontanfraktur als solche genügend charakterisieren, auf deren genauere Beschreibung und Illustration im speziellen Teil ich verweise.

In dem einen Falle (vgl. Taf. IX), verspürte der 34jährige Maurer beim Anheben eines Kalkkastens einen »Knack« im Kreuz. Die Untersuchung ergab einen Lendenwirbelbruch. Ursache: Tuberkulose.

In einem zweiten Falle empfand ein ebenso alter Arbeiter plötzlich einen Schmerz im rechten Fuss, nachdem er schon eingemale die Steine in das obere Geschoss getragen hatte. Als der Mann sich seinen Fuss besah, war er geschwollen. Diagnose: Fersenbeinbruch. Ursache: Tuberkulose.

In einem 3. Falle knickte der 46jährige Stuckateur, als er einen halben Sack Gips auf dem Rücken trug, mit dem Fuss um und erlitt einen Bruch im Fussgelenk, der zu sehr starken Callusbildung (Arthropathie) führte. Diagnose: Bruch des rechten Fussgelenks (Malleolenfraktur). Ursache: Tabes.

Dass auch Spontanbrüche nach dem deutschen U.-V.-G. entschädigt werden müssen, soll hier nur angedeutet werden, da die Thatsache als bekannt vorausgesetzt werden muss.

Von den hier soeben angeführten 3 Fällen wurden die beiden letzten mit ihren Ansprüchen abgewiesen, weil bei ihnen der Zusammenhang mit einem Unfall im Sinne des Gesetzes nicht nachgewiesen werden konnte.

Todesfälle nach Knochenbrüchen.

Knochenbrüche können direkt zum Tode führen infolge von *Fettembolie*, ferner wenn Luft in die Blutbahn eintritt oder schliesslich auch durch innere Verblutung. (Letzteres sehr selten.)

b) Die Kontusionen der Knochen.

Durch Schlag, Stoss, Fall, auch nach Quetschungen und Einklemmungen durch Verschüttungen und Ueberfahren braucht es nicht immer zu einem Knochenbruch zu kommen. Der Endeffekt besteht dann in einer Quetschung mit nachfolgender Entzündung der Weichteile und der Knochenhaut (akute traumatische Periostitis). Auch kann es zu einer Entzündung des Knochenmarks kommen, die in den günstigeren Fällen ziemlich schnell vorübergehen kann.

Die Periosterkrankungen sind besonders häufig am Schienbein und überall da, wo der Knochen durch Weichteile weniger geschützt ist. Doch auch am Oberschenkel werden derartig traumatische Periosterkrankungen beobachtet.

An der Tibia kann man die Infiltrationen des Periostes durch Fingereindrücke deutlich nachweisen, nach denen stets die Eindrücke in der Form von Grübchen zurückbleiben.

Gewöhnlich heilen diese traumatischen Periostitiden unter der geeigneten Behandlung schnell, ohne eine Störung zu hinterlassen, etwa in 2 - 4 Wochen. In den ungünstigen Fällen hingegen dauert die Behandlung auch länger, die Verletzten klagen immer über Schmerzen, die Anschwellungen des Periosts wollen nicht zurückgehen. Für die Fälle empfiehlt sich nur die Bettbehandlung.

Offene Wunden des Periosts und der Knochen bringen dem Verletzten keine Gefahr, wenn man es versteht, die Infektion zu verhüten. Die Wunden heilen unter Narbenbildung. Durch Verwachsung der Narbe mit dem Knochen kann diese dem Verletzten sicher Schmerzen bereiten, die besonders dann sehr grosse sein können, wenn Nervenästchen mit der Narbe verheilen.

Ein derartiger Fall nach Kontusion am Schienbein steht schon seit 8 Jahren in meiner Beobachtung, auf dessen Krankengeschichte in der Kasuistik ich verweise.

Die infektiösen Knochenhautentzündungen fallen mit der Osteomyelitis zusammen und sind oft nichts anderes als eine Osteomyelitis mit vorwiegender Beteiligung des Periosts.

c. Die traumatische Osteomyelitis.
Knochenmarkentzündung.

Wenn es auch feststeht, dass eine Trauma nicht im stande ist, die infektiöse Osteomyelitis direkt hervorzurufen, so ist doch sicher nachgewiesen, experimentell sowohl als auch klinisch, dass beim Vorhandensein der spezifischen Mikroben im Organismus die Osteomyelitis indirekt durch ein *Trauma* (Schlag, Fall, Stoss etc.), durch *körperliche Ueberanstrengung oder durch starke* Abkühlung hervorgerufen oder in der Entwicklung ganz bedeutend beschleunigt werden kann.

Dass bei komplizierten Frakturen die Wunde sehr leicht für die Mikroben als Eingangspforte dienen kann, braucht nicht noch besonders hervorgehoben zu werden. Ebenso aber können auch ganz kleine, kaum sichtbare Hautwunden den Infektionserregern als Eingangspforte dienen.

Die Osteomyelitis schafft ausgedehnte Zerstörungen im Knochen, aus dessen Markhöhle die eiternde Fistel auch im subakuten und chronischen Stadium oft nach aussen führt und jahre- und jahrzehntelang so bestehen kann.

Dasselbe gilt auch von kleinen Sequestern, die jahrzehntelang umhergetragen werden können und so dem Auge des Arztes sich entziehen, umsomehr, wenn die Kranken in diesem chronischen Zustande ihre Arbeit verrichten.

Ein Steinträger, den ich häufig untersuchte, trug trotz der eiternden Fistel an dem linken Oberarm etwa 2 Finger breit unter dem chirurgischen Halse des Humeruskopfes, ca. 16 Jahre hindurch auf der linken Schulter Steine.

Hieraus folgt, dass die Knochen nach erfolgter Heilung der Osteomyelitis ihre Festigkeit und Gebrauchsfähigkeit

vollkommen wieder erlangen können und dass selbst bei vorhandenen Eiterungen, wenn keine akuten Entzündungen bestehen, die Arbeitsfähigkeit nicht aufgehoben zu sein braucht.

Lang ausgedehnte Eiterungen führen schliesslich zu grosser Narbenbildung, zu Verwachsungen der Narben mit dem Knochen, zu Gelenksteifigkeiten, in der Unterextremität besonders zu Stauungen und Ernährungsstörungen, zu Atrophien und ähnlichen Veränderungen.

Durch Metastase können osteomyelitische Herde sich immer wieder an einer anderen Körperstelle etablieren.

Greift die Osteomyelitis auf ein Gelenk über, dann kann dieses in seiner Form vollkommen verändert und funktionsunfähig werden.

Während der Wachstumsperiode bleibt eine von Osteomyelitits befallene Extremität im Wachstum zurück und kann dieselbe so für die Dauer verkürzt und in seiner Ernährung zurückbleiben.

Die *Behandlung* während des akuten oder subakuten Stadiums ist eine rein chirurgische. Im chronischen Stadium kann die etwa notwendig werdende Behandlung gewöhnlich nur eine symptomatische sein, wobei man streng darauf halten soll, dass die Kranken beim Aufbrechen der Wunde jede Unsauberkeit fern zu halten und sie sich möglichst bald an den Arzt zu wenden haben.

Die *Erwerbsunfähigkeit* kann nur nach dem Ausfall der Funktion, bezw. nach den vorhandenen Störungen in der Arbeitsfähigkeit bemessen werden.

d) Die Knochentuberkulose.

Die Tuberkulose der Knochen kann ähnlich, wie die Osteomyelitis indirekt durch ein Trauma hervorgerufen werden. Gewöhnlich handelt es sich hier um Individuen mit offener oder latenter Tuberkulose, bei denen das Trauma selbst gar kein schweres zu sein braucht. Die bisherigen Publikationen heben gerade den Umstand hervor, dass besonders nach leichteren Traumen die Tuberkulose am Verletzungsherd sich etabliert. Die Knochen-

tuberkulose befällt mit Vorliebe die Spongiosa, ergreift aber auch die kompakte Substanz. Am meisten etabliert sich die Tuberkulose in den Gelenken.

11. Die Verletzungen und traumatischen Erkrankungen der Gelenke.

a) Die Kontusion (Quetschung) der Gelenke.

Unter der Bezeichnung *Kontusion oder Quetschung des Gelenkes* versteht man gemeinhin diejenigen Gelenkverletzungen, bei denen nach Stoss, Fall, Herabfallen von Gegenständen, Verschüttungen, ausser einem Bluterguss ins Gelenk andere Erscheinungen nicht nachgewiesen werden können.

Der Nachweis einer Gelenkfraktur mag wegen der starken Schwellung manchmal recht schwierig sein. Daher mag es wohl auch kommen, dass viele von den Gelenkkontusionen sich später als Gelenkfrakturen erweisen. Jedenfalls haben wir seit der Röntgenschen Entdeckung die Erfahrung gemacht, dass es reine Gelenkkontusionen viel weniger giebt, als wir bisher anzunehmen gewohnt waren.

Wenn es sich nur um reine Kontusionen handelt, dann pflegt auch unter normalen Verhältnissen in wenigen Wochen Heilung einzutreten. Der Erguss kann für manche Gelenke längere Zeit zur Resorbtion gebrauchen, es gelingt aber gewöhnlich durch Ruhe, zweckmässige Lagerung und Umschläge sehr bald, den Erguss zu beseitigen. Zu frühzeitiger Gebrauch des Gelenks, zu frühe Bewegungen können die Resorbtion verzögern. Nach erfolgter Heilung der Gelenkentzündung und nach eingetretener Resorbtion bleibt die Atrophie der am Gelenk beteiligten Muskeln immer noch eine Zeit lang zurück. Diese Muskelatrophie kann jedoch durch fleissige Massage, Heilgymnastik und elektrische Behandlung vollkommen beseitigt werden. In manchen Fällen, besonders wenn der Gelenkerguss längere Zeit bestanden hat, kann man bei den Bewegungen reibende und knarrende Geräusche feststellen, welche auf eine Verminderung der Synovia, bezw. eine Vermehrung und Vergrösserung der

Synovialzotten schliessen lässt. Diese reibenden Geräusche sind für gewöhnlich gar nicht schmerzhaft, haben auch auf die Funktion des Gelenkes keinen besonders störenden Einfluss.

b) Die Distorsionen, Verstauchungen der Gelenke.

Man kann zwei verschiedene Formen dieser Gelenkverletzung unterscheiden. Bei der einen, der *wirklichen Distorsion* handelt es sich um eine in des Wortes richtiger Bedeutung zu stande gekommenen *Verschiebung der Gelenkenden zu einander*, und zwar um eine momentane *Verrenkung*, welche aber sofort wieder von selbst zurückgeht. Da diese momentane Verschiebung der Gelenkenden mit einer übermässigen Dehnung der Gelenkbänder einhergeht, so ist es natürlich, dass gleichzeitig ein partieller Bänder-, bezw. auch Kapselriss, Bluterguss infolge von Zerreissung kleiner Gefässe, Anschwellung und Entzündung des Gelenkes eintreten müssen. Bei der zweiten Form, der eigentlichen *Verstauchung*, bei der es sich um ein Aneinanderstauchen beider Gelenkteile handelt, sind die *äusseren* Erscheinungen, Anschwellung, Erguss, Entzündung und Schmerzen dieselben, wie bei der reinen Distorsion, es fehlt aber hier der Bänderriss, da die hierfür notwendigen Bedingungen nicht vorhanden sind.

Die Verstauchungen beschränken sich häufig nicht auf blosse Weichteilverletzungen und Blutergüsse, vielmehr gehen unter dieser Bezeichnung sehr viel Frakturen einher. Auch kommen infolge der übermässigen Dehnung der Gelenkbänder *Rissbrüche* an den Ansatzstellen der Bänder gar nicht selten vor.

Die *Heilung* der Verstauchungen nimmt häufig längere Zeit in Anspruch als die der reinen Gelenkskontusionen, in mehreren Fällen will der Erfolg trotz langer Behandlung gar nicht befriedigen. Dies wird, abgesehen von den Fällen, bei denen es sich um Gelenktuberkulose handelt, stets der Fall sein bei den *Subluxationen*, die in einer grossen Anzahl von Fällen die unangenehmen Folgen der ursprünglich diagnostizierten Distorsionen sind. Andererseits kann

der Heilerfolg auch verzögert werden durch zu lange gebrauchte Fixationsverbände, welche ihrerseits eine Versteifung nach sich ziehen und ferner durch ein Schlottergelenk. Dieses Schlottergelenk kann bedingt sein durch Bänder- oder Knorpelriss oder durch eine Rissfraktur, wenn das Band ein Stückchen vom Knochen oder vom Knorpel abreisst, das nicht wieder anheilt und als freier Gelenkkörper (Gelenkmaus) zeitweise heftige Schmerzen verursacht.

Die *Therapie* der reinen Distorsion ist dieselbe wie bei den Gelenkkontusionen. Auch hier erfordert die Muskelatrophie und die etwaige Gelenksteifigkeit eine Nachbehandlung, während das Schlottergelenk nur durch entsprechende Bandagen zu fixieren ist.

c) Die Luxationen, Verrenkungen der Gelenke.

Handelt es sich bei der Distorsion nur um eine momentane Verschiebung der Gelenkenden, so ist bei der Luxation diese Verschiebung insofern eine dauernde, als sie erst durch die *Reposition* (Einrenkung) gehoben werden kann. Da ausserdem bei der Luxation die Gelenkflächen völlig ausser Kontakt stehen, so ist es sehr wohl verständlich, dass mit einer Luxation auch mehr oder weniger ausgedehnte Bänder- und Kapselzerreissungen einhergehen müssen. Jedenfalls ist eine Kapselzerreissung stets mit einer Luxation verbunden. Dazu kommen Zerreissungen von Blutgefässen und oft auch von Nervenästen. Schliesslich können mit der Luxation auch gleichzeitig Absprengungen von Knochenteilen einhergehen, so, dass man dann von *Luxationsfrakturen* mit vollem Recht sprechen darf. Die Anschwellungen des luxierten Gelenks sind gewöhnlich nicht wesentlich grösser als bei den Distorsionen.

Die Einrenkung der Luxation, welche oft einen weit grösseren Gewaltakt darstellt als die Luxation selbst, ist aus erklärlichen Gründen auch mit einer Anzahl Gefahren verknüpft. So sind bei der Reposition weitere Zerreissungen der Kapsel- und Bandapparate, ferner Knochenabsprengungen, Zerreissungen von Nerven sehr üble Vorkommnisse.

Die Symptome der reponierten Luxationen sind daher folgende:

In der ersten Zeit ist das *Gelenk und seine Umgebung geschwollen.* Auch nach *Abnahme des Fixationsverbandes* sieht man noch *Anschwellungen und Sugillationen.* Hat der *Verband lange gelegen,* dann zeigt nicht nur das reponierte Gelenk, sondern auch das nächstliegende *Bewegungshindernisse,* ersteres bis zur *völligen Steifigkeit.* So beobachtet man nach Luxationen des Schultergelenkes infolge des Verbandes auch Winkelstellung mit Bewegungsbeschränkung im Ellbogengelenk. Die *Muskulatur* um das reponierte Gelenk und bis über die nächstliegenden Gelenke hinaus ist *atrophiert.* Waren Nerven beschädigt oder zerrissen, dann sind die von diesen Nerven versorgten Partien *gelähmt.* Diese Lähmungen können bei völliger Durchtrennung wichtiger Nerven sogar *dauernde* sein. Gelingt es durch die Behandlung die Gelenksteifigkeiten zu beseitigen, so bleiben im verletzten Gelenk oft noch lange, manchmal sogar dauernd *Kontrakturen* zurück, *welche eine veränderte Stellung des ganzen Gliedes und seiner Muskeln bedingen.* Diese Kontrakturen sind zurückzuführen auf die nach den *Kapselzerreissungen* durch die Heilung entstandenen *Narbenschrumpfungen,* welche um so grösser sein müssen, je grösser die Zerreissungen der Kapsel waren und je weniger es gelang, das reponierte Gelenk frühzeitig zu bewegen. So kann man nach Luxationen des Humeruskopfes derartige Kontrakturen mit Stellungsveränderung des Oberarmes und zum Teil auch der Schulter sehr oft beobachten. Manchmal gelingt es auch, aus der veränderten Stellung einen Rückschluss auf die Art der Luxation, bezw. der Kapselzerreissung zu machen. Mit diesen Kontrakturen sind stets *Muskel- und Sehnenverlagerungen* (Rotationen), *Atrophie und Bewegungsstörungen verbunden.*

In den ungünstigen Fällen bleiben diese Kontrakturen für immer bestehen, in den weniger ungünstigen gelingt es, sie durch die Behandlung zu beseitigen. Bei grösseren Gelenken, z. B. am Kniegelenk, bleibt auch nach erfolgter Reposition eine Subluxationsschwellung dauernd zurück.

In manchen Fällen hinterlassen die Luxationen statt der Gelenksteifigkeiten eine allzugrosse Beweglichkeit, welche man mit dem Namen *Wackel-* oder *Schlottergelenk* bezeichnet.

Therapeutisch ist in erster Reihe auf die *Wiederherstellung der normalen Beweglichkeit* zu achten. Dies wird am besten durch *passive* und *aktive Bewegungen*, manuell und an Apparaten erzielt. Die atrophierte Muskulatur wird durch die Bewegungen gleichzeitig mitgebessert. *Massage als Unterstützung wird man sicher mit Erfolg bei den Atrophien anwenden*, aber nur dann, wenn sich die Gelenkbewegungen bessern. Auch für *Lähmungen* sind *Bewegungen* und *Massage* gut. Die Anwendung der Elektrizität wird man aber bei Lähmungen nicht entbehren können. Schlottergelenke sind durch eine geeignete Fixationsbandage zusammenzuhalten.

Die Subluxationen.

Prognostisch ungünstiger gestalten sich die *Subluxationen*, die unvollständigen Verrenkungen, weil sie gewöhnlich unter Kontusion oder Distorsion einhergehen und daher nicht reponiert werden, oder aber, was noch weit schlimmer ist, die Subluxation wird als Gelenkfraktur diagnostiziert und mit einem Fixationsverband behandelt. So lange das Gelenk geschwollen ist, kann man die Subluxationsstellung gewöhnlich nicht sehen, daher auch die Schwierigkeit der Diagnose. Je mehr jedoch das Gelenk abschwillt, desto deutlicher kommt die Subluxationsstellung zum Vorschein. Nur die schweren Formen, die einer wirklichen Luxation näherliegen, werden leichter diagnostiziert und kommen daher auch zur Reposition.

An manchen Stellen, so z. B. am Kniegelenk, sind die Subluxationen im stande, einen geheilten Kondylenbruch vorzutäuschen.

Jedenfalls sind die charakteristischen Symptome der Subluxation folgende:

Geringe, in manchen Fällen stärkere *Verschiebung der zu einander gehörenden Gelenkenden*.

Diese Verschiebung erreicht niemals diejenige einer vollständigen Luxation, vielmehr bleibt ein grosser Teil der

Gelenkflächen mit einander in Berührung. Die Verschiebung kann eine rein seitliche sein, sie kommt aber auch gleichzeitig sehr oft in der Form einer mehr oder weniger ausgeprägten Rotation vor. In demselben Sinne finden wir auch die mit dem Gelenk in Verbindung befindlichen Muskeln und Sehnen verlagert. Hierdurch ist das *Aussehen des Gelenkes verändert. Es erscheint verdickt, steht in der Regel in Beugestellung. Die Konturen, Gruben und Falten sind verschwommen. Die zum Gelenk hinführenden und von ihm sich entfernenden Muskeln sind atrophiert.*

Die Bewegungsfähigkeit ist eine unvollkommene. Sie ist niemals ganz aufgehoben, kann aber auch niemals vollständig zur Ausführung gebracht werden.

Die *Bewegungen* zeichnen sich durch *eine oft recht lange anhaltende Schmerzhaftigkeit aus.*

Die Gelenkentzündung kann oft recht lange anhalten. Massage und zu energische Bewegungen können leicht die Entzündung verschlimmern und unterhalten.

Therapeutisch ist es das Rationellste, in erster Reihe für Beseitigung der Entzündung zu sorgen und zwar durch Ruhe, passende Lagerung und Umschläge. Sodann beginne man, nachdem man sich von der Art der Subluxation, der Verlagerung der Gelenkenden ein genaues Bild gemacht, vorsichtig mit den Bewegungen. Sehr zweckmässig ist es, Widerstandsbewegungen mit allmählich kräftigeren Zugbewegungen vorzunehmen. Ich habe von diesen Zugwiderstandsbewegungen bisher immer die besten Erfolge gesehen. Treten vermehrte Schmerzen auf, dann schränke man die Bewegungen ein. Die Muskelatrophie kann mit Massage und Elektrizität vorteilhaft behandelt werden. Der Erfolg bleibt bei der Behandlung nicht aus. Sehr oft aber befriedigt er nicht, man ist häufig gezwungen, nach langer Behandlung den Patienten mit unvollkommenem Resultat, manchmal sogar mit denselben Schmerzen zu entlassen.

Die Gelenkbrüche.

Die Gelenkbrüche sind prognostisch weit ungünstiger als die Diaphysenbrüche zu beurteilen. Vermöge seiner

ganzen Beschaffenheit vereinigt das Gelenk in sich alle Momente, welche vollkommen geeignet sind, nach Brüchen eine Steifigkeit bis zur völligen knöchernen Verwachsung herbeizuführen. Man muss sich vergegenwärtigen, dass es nicht die Knochen allein sind, welche von der Fraktur betroffen werden, sondern auch die Knorpel und knorpligen Gebilde. Die so hervorgerufene Entzündung wird noch genährt durch das Vorhandensein der Synovia. Man muss daher zu Anfang von jeder energischen mechanischen Behandlung absehen und sein Augenmerk zunächst auf die Beseitigung der Entzündung, des Ergusses und auf die Heilung der Fraktur richten. So hat man es sehr oft auch gar nicht in der Hand, die Gelenksteifigkeit zu verhüten, besonders wenn die Behandlung unter ungünstigen Verhältnissen vor sich geht. Zu den weiteren störenden Einflüssen gehört auch die Dislokation der abgebrochenen Gelenkteile durch Muskelzug, wodurch um so mehr den späteren Versteifungen und Bewegungsbeschränkungen Vorschub geleistet wird. Es empfiehlt sich daher, möglichst frühzeitig und zwar bereits mit dem Nachlassen des Ergusses und der Entzündung mit vorsichtigen Bewegungen des Gelenks zu beginnen und auch den Kranken zu bestimmten Bewegungen, je nach Bedarf, zu veranlassen.

Günstiger gestalten sich schon die Verhältnisse, wenn der Bruch nicht im Gelenk selbst, sondern in seiner Nähe erfolgt war, weil man dann die Versteifung leichter verhüten kann. Aber auch da ist es einmal die auf das Gelenk übergreifende Entzündung, dann die Dislokation an der Bruchstelle, die eine solche auch im Gelenk nach sich zieht, schliesslich auch die lange Ruhigstellung des Gelenkes im Verband, welche zu einer Versteifung, oft mit Winkelstellung führen. Je grösser die Dislokation im Gelenk, und je grösser die Steifigkeit, desto ungünstiger die Prognose quoad functionem. Die Verwachsungen hingegen können oft, wenn es nur überhaupt gelingt, frühzeitig Bewegungen im Gelenk zu erzielen, sehr gut, wenn auch unter vielen Mühen und Geduldsproben, beseitigt werden.

Luxationsfrakturen.

Nicht selten ist mit einer Fraktur eine Luxation verbunden. Man bezeichnet derartige Verletzungen am passendsten mit dem Ausdruck *Luxationsfrakturen.* Oft ist die Luxation nur eine unvollständige und ist mehr eine Subluxation. An den Extremitäten trifft man diese Luxationsfrakturen am häufigsten am Ellbogengelenk, sie kommen aber auch an den übrigen Gelenken vor. Typisch kommen sie an der Wirbelsäule und da besonders im Hals- und im Lendenteil zum Ausdruck. Die *Prognose* ist hier lediglich abhängig von der Reposition und den ersten Verbänden. War die Reposition nicht gelungen oder war sie überhaupt unterblieben, so ist eine komplette *Ankylose* unausbleiblich.

Die Reluxation eines ankylosierten Gelenks, nach geheilter, unreponierter oder schlecht reponierter Luxationsfraktur sollte man unter allen Umständen vorzunehmen bemüht sein, wenn durch eine andere Winkelstellung des Gelenks günstigere Bedingungen für die Funktion geschaffen werden können. So kann der Arm bei rechtwinklig gestelltem steifen Ellbogengelenk zu einer grossen Reihe von Verrichtungen gebraucht werden, der Arm wird aber immer unbrauchbarer, je mehr sich der Winkel einem gestreckten nähert.

Traumatische Gelenkentzündungen.

Gelenkentzündungen infolge von Traumen kommen vor nach Kontusionen, Distorsionen, Luxationen, Frakturen, bei Phlegmonen u. a.

Bei den Frakturen braucht, wie wir gesehen haben, nicht einmal das Gelenk selbst getroffen zu sein, es genügt auch die Fraktur in der Nähe des Gelenks.

An und für sich sind die hier in Rede stehenden Gelenkentzündungen nur Symptome der angeführten Verletzungsformen. Sie sind für gewöhnlich prognostisch günstig, da sie meist die Tendenz zur schnellen Heilung haben. Je älter aber das Individuum selbst ist, desto mehr neigt diese akute Entzündung dazu, später einen chronischen Charakter anzunehmen. Das Gelenk bleibt aufgetrieben,

bei den Bewegungen entstehen infolge vermehrter Zottenbildung in der Gelenkkapsel die knarrenden Geräusche. Manche Personen scheinen von Natur aus zu starker Zottenbildung in den Gelenken zu neigen. Man kann diese Geräusche bei einzelnen Personen mit einer ganz auffallenden Intensität hören. Diese chronischen Gelenkentzündungen sind aber gewöhnlich funktionell von keiner besonderen Bedeutung. Sie pflegen die Bewegungen des Gelenkes weder mechanisch noch auch durch Schmerzen besonders zu beeinträchtigen. Ernst aber wird die Prognose, wenn die chronische Gelenkentzündung tuberkulös wird, wenn es zur Eiterung des Gelenks kommt, oder aber, wenn sich allmählich eine deformierende Gelenkentzündung entwickelt.

Gelenkrheumatismus, Gicht, deformierende Gelenkentzündung

Zur Entstehung eines akuten Gelenkrheumatismus kann das Trauma die Gelegenheit geben, insofern, als sich die Kokken an dem locus minoris resistentiae günstiger entfalten können, als in einem gesunden Gelenk.

Einen analogen Standpunkt muss man auch gegenüber der traumatischen Entstehung der Gicht einnehmen, bei der das Trauma auch nur als günstige Gelegenheitsursache aufzufassen ist.

Dass hingegen die *deformierende Gelenkentzündung* (Arthritis deformans, Osteo-Arthritis) sich im Anschluss an ein Trauma entwickeln kann, ist eine feststehende Thatsache. Da die deformierende Gelenkentzündung eine chronische Krankheit ist, so wird man es wohl begreifen können, dass Jahre, manchmal sogar Jahrzehnte dazu gehören, die Krankheit zur vollen Entwicklung mit schweren Funktionsstörungen zu bringen. Zu den Traumen, die hier in Betracht kommen können, gehören vor allen Dingen Frakturen; aber auch heftige Kontusionen, Distorsionen und Luxationen sind ausreichend zur Bildung der Arthritis deformans. Dass diese Erkrankung vorzugsweise bei Arbeitern vorkommt, bei denen die Schwere der Arbeit in einem ungünstigen Verhältnis zur mangelhaften Ernährung

steht, ist jedenfalls der Grund für die Bezeichnung Arthritis pauperum. In der That sind diese Momente, wie schwere, namentlich zu frühzeitige Arbeit, zu einer Zeit, wo das Gelenk von der Verletzung noch nicht ausgeheilt ist, mangelhafte Schonung, schlechte und unzweckmässige Ernährung sehr wohl geeignet, allmählich zur deformierenden Gelenkentzündung zu führen. Begünstigt wird die Entstehung derselben noch durch häufige kleinere oder grössere Traumata des Gelenks bei der Arbeit oder ausserhalb derselben.

Die deformierende Gelenkentzündung führt allmählich zu einer völligen Gestaltsveränderung des Gelenks (daher deformierende G.), zu starken Bewegungsbeschränkungen und schliesslich zur Unbrauchbarkeit des Gliedes. Weil die Gelenkknochen einesteils atrophieren, andererseits die knorpeligen Gebilde, Bänder und Sehnen verknöchern, ist der Ausdruck Osteo-Arthritis sehr am Platze.

Die deformierende Gelenkentzündung macht zeitweise sehr viel Schmerzen, die manchmal noch durch freie Gelenkkörperchen (Gelenkmäuse) bis ins heftigste gesteigert werden.

Funktionell ist die Prognose sehr ungünstig. Es gelingt nie mal, die deformierende Gelenkentzündung zu beseitigen, wohl aber kann man durch Bäder, Umschläge, Einreibungen und Ruhe Linderung herbeiführen. Von Massage des Gelenkes ist vollständig abzusehen. Zu schwerer Arbeit sind solche Personen nicht zu gebrauchen, wohl aber können sie oft leichtere Arbeiten verrichten.

Die Tuberkulose der Gelenke.

Infekte, welche ein Gelenk treffen und einen Entzündungsherd in diesem etablieren, können die Entwicklung der Gelenktuberkulose indirekt herbeiführen.

Der Hergang ist entweder der, dass das Individuum bereits tuberkulös ist und auf metastatischem Wege die Tuberkelbazillen sich in dem durch das Trauma geschaffenen locus minoris resistentiae festsetzen, oder aber, das Individuum wird während des Krankenlagers tuberkulös und die Tuberkulose entwickelt sich dann erst in dem verletzten Gelenk.

Zu diesen traumatischen Insulten sind weniger die schweren Verletzungen, wie Frakturen zu zählen, als vielmehr leichtere Gewalteinwirkungen, wie Kontusionen und Verstauchungen. Indessen, da der Begriff Verstauchung sehr dehnbar ist und sicher auch viele Frakturen unter dieser Bezeichnung einhergehen, so wird man ebenso auch nach Gelenkfrakturen eine Gelenktuberkulose zu diagnostizieren haben. Jedenfalls habe ich Gelenktuberkulosen auch nach Frakturen häufig entstehen sehen. Thatsache aber ist, dass nach den leichteren Gelenkverletzungen die Entwicklung der Gelenktuberkulose häufiger beobachtet worden ist.

Die Bedingungen, welche die Entwicklung der Tuberkulose begünstigen, sind in der Arbeiterwelt sehr reichlich vertreten.

Mangelhafte und unzweckmässige Ernährung, allzu reichlicher und gewohnheitsmässiger Alkoholgenuss, dazu schwere Arbeit, häufige Arbeitslosigkeit mit vermehrtem Alkoholgenuss und übermässigem Wirtshausleben, häufige Sorgen, schlechte, mit Tuberkelbacillen infizierte Wohnungen, Zusammenleben mit tuberkulösen Personen u. s. w. Wird unter solchen Lebensbedingungen eine Person durch einen Unfall, z. B. durch eine Distorsion des Fussgelenks auf einige Zeit ans Bett gefesselt, dann kann man nicht selten auch bei bis dahin sehr kräftigen Arbeitern die Gelenktuberkulose sich entwickeln sehen, die ihrerseits noch gefördert wird durch allzu frühen Gebrauch des verletzten Gelenkes.

Die Gelenktuberkulose charakterisiert sich durch den schleichenden Verlauf und dadurch, dass das entzündete Gelenk trotz aller angewandten Mittel nicht heilen will. Es ist daher auch oft schwer, die Gelenktuberkulose in ihren ersten Stadien nach Verletzungen zu diagnostizieren. Es kann ziemlich lange, manchmal nahezu ein Jahr dauern, bis man die Diagnose sicher stellen kann. Wenn aber im Laufe dieser Zeit Schmerzen, Anschwellungen und Funktionsstörungen zunehmen, die Form des Gelenks sich deutlich verändert, das Allgemeinbefinden immer mehr leidet, der Körper zusehends abmagert, dann wird die Diagnose kaum

noch zweifelhaft bleiben. Durch die Röntgenphotographie kann man die Gelenktuberkulose noch vor Eintritt der Allgemeinerscheinungen diagnostizieren.

Die Dauer, innerhalb welcher die Gelenktuberkulose nach einem Trauma auftritt, ist eine verschiedene. Die Tuberkulose kann sich kurze Zeit nach dem Unfall, nach Ablauf der akuten Erscheinungen allmählich in dem verletzten Gelenk entwickeln, sie kann aber auch erst nach Jahren auftreten. In einem von mir beobachteten Fall von Luxation des os naviculare war die Tuberkulose in allen Fusswurzelknochen erst nach 5 Jahren aufgetreten.

Dass die Gelenktuberkulose prognostisch ungünstig zu beurteilen ist, braucht nicht besonders betont zu werden. Auch dann sei man mit der Prognose vorsichtig, wenn zeitweise Remissionen eintreten und die Anschwellungen und Schmerzen etwas nachlassen. Denn leicht tritt die Tuberkulose auf metastatischem Wege an einer anderen Stelle auf.

Therapeutisch ist vor allen Dingen von energischer mechanischer Behandlung des erkrankten Gelenks abzuraten. Massage und Gelenkbewegungen sind schädlich, da unter ihrem Einfluss die Entzündungserscheinungen des tuberkulosen Gelenks verschlimmert werden. Am meisten erreicht man noch durch gute Ernährung und Schaffung günstigerer Lebensbedingungen.

Die Arthropathie.

Die bei Syringomyelie, ganz besonders aber bei Tabes unter dem Namen *Arthropathie* bekannte Gelenkerkrankung kann auch direkt traumatischen Ursprungs sein. Die leichte Bruchigkeit derartig erkrankter Knochen führt z. B. schon nach leichtem Umknicken mit dem Fuss zu einem Knöchelbruch, an den sich eine auffallend starke, bei Tabetikern charakteristische Callusbildung einstellt, die dem Gelenk nachher eine ganz unförmliche Gestalt verleiht. Therapeutisch lässt sich hier gar nichts machen. Man kann nur sehen, dem Kranken den Zustand zu erleichtern. In dieser Beziehung lässt sich in manchen Fällen noch etwas erreichen.

Gelenkresektionen.

Ueber die durch Unfälle hervorgerufenen *Steifigkeiten* der Gelenke, sowie über die *Schlottergelenke* ist bereits das Wichtigste gesagt worden. An dieser Stelle sollen noch kurz diejenigen Zustände angedeutet werden, welche durch die *Resektionen* der Gelenke geschaffen werden.

Durch die Gelenkresektion wird entweder ein steifes Gelenk oder ein Schlottergelenk, oder auch ein neues, bewegliches Gelenk erzielt. Die Resektion ist oft ein notwendiger operativer Eingriff, der in erster Reihe den Zweck im Auge hat, von zwei Uebeln das kleinere zu wählen, nämlich den schädlichen Teil des Gelenks zu entfernen und dann eine noch möglichst brauchbare Funktion zu schaffen. Der Chirurg hat es dann einigermassen in der Hand, das steife Gelenk so einzurichten, dass die Funktion möglichst wenig benachteiligt wird. Muss soviel vom Gelenk entfernt werden, dass ein steifes Gelenk nicht mehr erzielt werden kann und ein Schlottergelenk unvermeidlich ist, dann ist die Funktionsstörung gewöhnlich eine ganz bedeutende. Ein derartig schlotterndes Ellbogengelenk, das ich an einem kräftigen Arbeiter seit ca. 9 Jahren beobachte, ist vollkommen funktionsunfähig. Nur mit Hülfe eines beweglichen Stützapparates ist der Mann im stande, seinen Arm ein wenig zu bewegen, der ohne Stützapparat wie ein schwerer Lappen herabhängt.

Die Bewegungsfähigkeit, welche nach den Gelenkresektionen noch erreicht werden kann, ist immer eine sehr beschränkte. In verschiedenen von mir beobachteten Fällen war sie nur eine sehr mässige. Sie reichte aber doch aus, um mit einer gewissen Beschränkung den Gebrauch des *ganzen* Gliedes einigermassen zu gestatten.

12. Der Einfluss des Trauma auf die Entstehung der Geschwülste.

Von den bösartigen Geschwülsten, welche hier in Betracht kommen, sind nur 2 ganz besonders hervorzuheben, das Carcinom (Krebs) und das Sarkom.

Während für die Entwicklung eines Sarkoms der durch ein Trauma ausgelöste Reiz, sei es der Entzündungs- oder der Regenerationsreiz, genügt, um bei gewissen Individuen ein Sarkom hervorzurufen, ist der Vorgang beim Carcinom ein anderer. Das Gewebe, auf dem sich ein Sarkom entwickelt, ist ein bisher intaktes und gesundes. Die durch das Trauma hervorgerufene Entzündung ist geeignet, auf diesem Boden ein Sarkom zur Entwicklung zu bringen.

Das Carcinom hingegen nimmt seinen Ausgangspunkt von einer Narbe. Ob nun die Narbe von einem Trauma oder von einer anderen Erkrankung herrührt, ist gleichgültig. Aber fortdauernde Reize, andauernde Insulte und Traumen können die Entwicklung einer Krebsgeschwulst auf diesem narbigen Gewebe hervorrufen oder begünstigen.

Ferner kann auch die Entwicklung einer Krebsgeschwulst durch ein Trauma beschleunigt werden. Ebenso kann auch der Tod eines an Krebs leidenden Menschen durch ein Trauma beschleunigt werden, gleichgültig, ob durch das Trauma Teilchen von der Krebsgeschwulst losgelöst und in die *Blutbahn getrieben werden*, oder aber, ob der Tod durch die lokalen Veränderungen herbeigeführt wird.

Welche Gefahren der Krebs für den Menschen hat, braucht hier nicht noch besonders hervorgehoben zu werden.

Bezüglich des Sarkoms soll hier nur auf die Gefahren der Spontanfrakturen hingewiesen werden, welche die auf den Knochen sitzenden Sarkomgeschwülste hervorrufen.

Fälle, in denen der indirekte Zusammenhang zwischen Unfall und Krebs sowie Sarkom, auf Grund ärztlicher Gutachten zur Rentenentschädigung führten, sind unter andern in den A.-N. d. R.-V.-A. veröffentlicht worden.

13. Vergiftungen.

Dass auch Vergiftungen als Unfälle im Sinne des U.-V.-G. aufgefasst werden und zur Entschädigung führen können, wird nach den bisherigen Ausführungen nicht zweifelhaft sein.

So sind Fälle von *Kohlenoxydvergiftungen* in Bergwerken und bei Bauwächtern auf Neubauten, *Massenvergiftungen durch*

Einatmen von Petroleumdampfen oder auch Salpetersaure, Benzol- und Benzinvergiftungen u. a. veroffentlicht worden. Ueber die Symptome dieser Vergiftungen zu berichten, ist hier nicht der Raum.

Im allgemeinen aber sind die hier gemeinten Vergiftungen gewerbliche Vergiftungen als *Gewerbekrankheiten* anzusehen.

Die Alkoholvergiftung (Chron. Alkoholismus).

Unter allen Vergiftungen spielt die *Alkoholvergiftung* unter den Arbeitern eine derartig hervorragende Rolle, dass es geboten ist, dieser Krankheit einige Worte zu widmen. Denn der Alkoholismus ist, wie bei anderen Nationen, so besonders hier in Deutschland als eine tief eingewurzelte und alle Schichten weit umfassende Volkskrankheit anzusehen. Der Alkoholgenuss wird von den Arbeitern als ein fur unentbehrlich und zum Lebensunterhalt gehorendes Naturgebot angesehen.

Es soll hier nicht Aufgabe sein, fur die Verbreitung des Alkoholismus und seiner Folgen Zahlen anzufuhren. Es ist aber notwendig, sich dieselben vor Augen zu halten und hieraus die nackten Konsequenzen zu ziehen, welche wir taglich an den Arbeitern auch unseres Unfallverletztenmaterials zu sehen bekommen.

Dass die *akute Alkoholvergiftung, der Rausch*, schon so manch einen Unfall gezeitigt hat, ist bekannt, dass er ihn zeitigen kann, ist nicht zu bezweifeln.

Dass die *chronische Alkoholvergiftung*, der *chronische Alkoholismus*, vermoge seiner ausgedehnten, den Korper vielfach schwachenden, seine Wirkskraft herabsetzenden Symptome mindestens ebenso geeignet ist, die Veranlassung zu einem Unfall zu geben, wird man gleichfalls nicht bestreiten konnen.

Der chronische Alkoholismus setzt keineswegs haufige Betrunkenheit voraus, vielmehr entsteht er sogar sehr oft bei Personen, die noch niemals in ihrem Leben betrunken waren.

Gewohnheitsmassiger, taglicher Konsum auch geringerer Mengen von Alkohol, besonders in der Form von Branntwein

wenn vulgo Schnaps genügt zur Entwicklung dieser Krankheit. Auf die Quantität, welche täglich genossen wird, kommt es nicht immer an. Schwächliche, schlecht genährte, besonders nervöse oder durch Alkoholismus hereditär belastete Personen unterliegen schon geringen Quantitäten und zeigen bereits wesentlich früher die ausgesprochenen Symptome des Alkoholismus, als von Hause aus gesunde Menschen. Die accumulative Wirkung des Alkohols im menschlichen Organismus wird man leicht verstehen, wenn man sich vergegenwärtigt, dass nach 3—7 Tagen immer noch Spuren des einmal genossenen Alkohols nachgewiesen werden können. Wird nun der Alkoholgenuss in dieser Weise jahre- und jahrzehntelang fortgesetzt, wie es bei den Arbeitern üblich ist, dann noch unter ungünstigen Ernährungsverhältnissen — viele Arbeiter in Berlin nehmen erst am späten Abend im Kreise ihrer Familie warmes Essen zu sich — bei häufiger Arbeitslosigkeit, so ergiebt sich die Folge fast von selbst, nämlich die, dass der einmal durch den chronischen Alkoholismus unvermeidlich gewordene Verlauf. Die Symptome des chronischen Alkoholismus sind sehr mannigfaltige.

Sie äussern sich vornehmlich in krankhaften Veränderungen

1. des Nervensystems und zwar
   a. central: Delirium tremens, Paranoia, Dementia paralytica, Epilepsie,
   b. peripher: Neuritis alcoholica,
2. des Gefässsystems,
3. der Athmungsorgane,
4. der Verdauungsorgane,
5. der Bewegungsorgane.

Bei einigen Kranken prävalieren die Symptome der einen, bei den anderen die der anderen Hauptgruppe. Es würde viel zu weit führen, hier die so umfassende Symptomatologie zu erörtern, sie muss als bekannt vorausgesetzt werden. Da viele, auch traumatische Erkrankungen des Nervensystems mit dem Alkoholismus gemeinschaftliche Symptome haben, da viele Nervenkrankheiten, auch

traumatischer Natur, vornehmlich der Alkoholismus zu Grunde liegt, dass endlich viele Geisteskrankheiten dem Alkoholismus zur Last fallen, das wird täglich durch die Kriminal- und Irrenstatistik bewiesen.

Erwägt man ferner, dass durch gewohnheitsmässigen Alkoholgenuss *Herzkrankheiten* entstehen, dass die Entwicklung von Lungentuberkulose, Magengeschwüren, Leber-, Nieren- und anderen organischen Erkrankungen sehr begünstigt oder direkt hervorgerufen wird, dann wird man den sehr nachteiligen Einfluss des Alkoholismus verstehen.

Mit solchen Personen aber haben wir es in der Unfallpraxis sehr viel zu thun.

Wenn wir also Unfallverletzte zu untersuchen haben, so wird eine Erforschung der anamnestischen Verhältnisse nach dieser Richtung hin von grossem Wert und meist durchaus notwendig sein. Praktisch verfährt man am besten, wenn man den Verletzten nach seiner Lebensweise frägt, sich die Speisen und Getränke nennen lässt. Man bekommt hierbei auch gleich einen Einblick in die sozialen Verhältnisse, was zur Beurteilung des Kranken oft von unschätzbarem Wert ist.

14. Infektionskrankheiten.

Die Beziehungen des Trauma zur Entstehung der Infektionskrankheiten sind teils direkte, teils indirekte. Direkt hervorgerufen werden verschiedene Infektionskrankheiten dadurch, dass die Infektionsstoffe durch mehr oder minder grosse Hautöffnungen in den Körper eindringen, wie das bei der Phlegmone nach leichten oft kaum sichtbaren Fingerverletzungen geschieht. Genau so ist der Vorgang bei der Pustula maligna, Milzbrandvergiftung, beim Tetanus, Wundstarrkrampf, beim Rotz, beim malignen Oedem.

Oder aber, die Infektionserreger dringen durch eine schon vorhandene Wunde in den Körper, wie dies beim Erysipel der Fall ist. Der Umstand, dass das Vorhandensein einer Wunde Voraussetzung zum Eindringen der Infektionserreger ist, deutet schon zur Genüge darauf hin,

dass diese Infektionskrankheiten *direkt* mit dem Unfall in Zusammenhang gebracht werden können.

Unter denselben Umständen kann auch die Hauttuberkulose, durch direktes Uebertragen, also durch Einimpfung, im menschlichen Organismus hervorgerufen werden. Auch hier würde man von einer direkt entstandenen traumatischen Hauttuberkulose sprechen können. Anders hingegen verhält es sich mit der Lungen- oder Gelenktuberkulose. Weder die Lungen- noch die Gelenktuberkulose haben mit dem Trauma direkt etwas zu thun. Die Infektion erfolgt hier entweder durch die Atmung oder mit den Speisen.

Infolge des Traumas aber setzen sich die im Blut bereits cirkulierenden Tuberkelbazillen in dem locus minoris resistentiae fest, um so durch Metastase die Lungen- oder Gelenktuberkulose hervorzurufen. Hier also ist der Zusammenhang zwischen Trauma und Infektionskrankheit ein indirekter.

Die *Milzbrandinfektion* (Bacillus anthracis) kann aber auch auf anderem Wege als durch Wunden erfolgen, nämlich durch die *Atmungsorgane* oder auch durch den *Darm*. Doch auch diese Infektionen sind nach der Anschauung der E. V. V. als Unfälle anzusehen.

Der *Milzbrandbazillus* kommt vor an Häuten, Wollen und Haaren von Milzbrandtieren, daraus bereiteten Pinseln; ferner als *Hautinfektionskrankheit (Pustula maligna)*, als Hadernkrankheit (Wool sorters desease) u. s. w. Von den Tieren werden am häufigsten Rinder und Schafe befallen.

Man findet daher, dass der Milzbrand am häufigsten auftritt bei Metzgern, Landwirten, Hirten, Gerbern, Pinselarbeitern, Produktenhändlern.

Die Inkubationsdauer des Hautmilzbrandes beträgt 3 Tage. Der Milzbrandkarbunkel kann, wenn er lokalisiert bleibt, zur Heilung führen. Lebensgefahr entsteht aber, sobald das Milzbrandgift in die Blutbahn gelangt.

Symptome: Zuerst kleine Pustel mit rotem Hof (Pustula maligna), die bald zu schwärzlichem Schorf eintrocknet. Ringsum derbe Induration, die eventuell rasch fortschreitend

als starres Oedem die ganze Extremität befällt. Lymphdrüsenschwellung. Bei günstigem Verlauf demarkiert sich der Schorf und stösst sich langsam ab. Fortschreitendes Oedem und hohes Fieber sind prognostisch bedenkliche Zeichen. In diesem Fall tritt unter Delirien, hochgradigem Kräfteverfall, Diarrhoen etc. innerhalb 8 Tagen der Tod ein. Prognose: 90% günstig.

Der *Lungenmilzbrand (Hadernkrankheit)*, welcher durch Inhalation von Anthraxsporen beim Hadernsortieren, beim Vorarbeiten von infizierten Häuten und Fellen entsteht, verläuft unter dem Bilde einer septischen Bronchopneumonie. Im Sputum sind die Milzbrandsporen nachweisbar. Beginn mit Schüttelfrost, Temperatur 40°, bald Collapstemperatur. Subjektiv sind Kopfschmerz, Oppressionsgefühl, Kurzatmigkeit und grosse Hinfälligkeit, objektiv Cyanose, pleuritische und pneumonische Zeichen, Herzschwäche, kühle Extremitäten die wichtigsten Symptome. Der Tod erfolgt gewöhnlich nach 2, spätestens nach 5—6 Tagen. Prognose ungünstig.

Der *Darmmilzbrand* charakterisiert sich durch plötzliches Einsetzen der Krankheit unter stürmischen Diarrhoen, Erbrechen, Cyanose, Collaps.

Prognose ungünstig.

Der *Tetanus*, Wundstarrkrampf, beruht auf dem Eindringen des *Tetanusbacillus* durch eine Wunde in den Körper.

Der Tetanusbacillus findet sich in dem Erdboden, im Staub, in Müllgruben, auf Dunghaufen, im Kehricht und im Tierkot. Der Bacillus dringt mit Splittern (Holz-, Glassplitter) in den Körper ein, oder auch ohne solche, nach Verletzung der Haut, Quetsche, Risswunden u. s. w.

Der Tetanus kann fast unmittelbar nach der Verletzung eintreten, die Incubation kann aber auch Tage und Wochen dauern. In einem von mir beobachteten Falle starb der ca. 10jährige Knabe ungefähr 1—2 Stunden nach der Verletzung unter den ausgesprochenen Zeichen des Tetanus. Es handelte sich um eine leichte Glassplitterverletzung an der grossen Zehe des einen Fusses. Der Knabe hat bar-

fuss über einen Mullhaufen, wo er sich die Verletzung zuzog.

Symptome: Starrkrampf, bei dem das Sensorium frei bleibt. Zuerst Schmerzhaftigkeit der Wunde, Unruhe, Schlaflosigkeit, Angstgefühl, ziehende Schmerzen und Steifigkeit in den Kinnbacken, Schlund- und Nackenmuskulatur, schliesslich tetanische Muskelzuckungen. Sehr charakteristisch ist der verzogene Gesichtsausdruck. Als Nachkrankheiten werden u. a. Paresen und selbst Paralysen angegeben.

Prognose ernst.

Der Rotz (Malleus).

Auch der Rotz kann unter Umständen als Unfall im Sinne des Gesetzes gelten. Der Rotzbacillus wird dann vom Pferd oder Esel durch eine Wunde direkt in den menschlichen Organismus übertragen.

Der *akute Rotz* ist tödlich. Nach einer 3—8 tägigen Inkubation setzen gastrische Störungen ein, Gliederschmerzen, Mattigkeit, an der Infektionsstelle entstehen Rotzknoten, dann eitrige Geschwüre; auf der Haut entsteht Rotzexanthem, aus der Nase fliesst blutig-eitriger Ausfluss, das Fieber steigt, der Tod erfolgt in [illegible] 3 Wochen.

Der *chronische Rotz* zeichnet sich aus durch rheumatoide ziehende Schmerzen, torcierte Ulcerationen mit Lymphangitis, Drüsenschwellung und immer wieder an anderen Stellen des Körpers aufbrechenden Abscessen. Fieber mässig. Die Krankheit kann sich monate-, selbst jahrelang hinziehen.

Das *maligne Oedem*, eine Infektionskrankheit, deren Bacillus oedematis maligni sich in gedüngter Gartenerde, im Schmutz, Staub und Abwässern reichlich findet, beruht auf einer Einwanderung des Infektionsstoffes durch Wunden in den menschlichen Organismus.

Die Inkubationszeit kann eine sehr kurze sein. Nach [illegible] 36 Stunden kann sich bereits von der Infektionswunde aus das Oedem entwickeln, das weiter fortschreitet, zu jauchigen, zerfallenden Geschwüren führt. Das Fieber steigt,

wird hoch, es folgen Delirien und der Tod kann binnen kurzer Zeit, in wenigen Tagen eintreten.

Die Tuberkulose.

Die Tuberkulose ist die wichtigste aller Infektionskrankheiten. Ueber 1/7 der Bevölkerung stirbt an Tuberkulose. Die Tuberkulose beruht auf der Infektion durch den Tuberkelbacillus, der in den Körper vorzugsweise durch Einatmung in die Lungen, aber auch durch den Verdauungstractus sich Eingang verschafft. Dass er aber auch direkt durch die Haut in den menschlichen Körper eindringen kann, haben wir schon vorher erwähnt.

Ungünstige und ungesunde Wohnungen, das Zusammenleben vieler Menschen, namentlich tuberkulöser mit gesunden in einem Raum, mangelhafte und unzweckmässige Ernährung, hereditäre Belastung sind die wichtigsten ätiologischen Momente. Dies erklärt zur Genüge die Thatsache, dass die Tuberkulose besonders unter den Arbeitern stark grassiert.

Die Beziehungen der Tuberkulose zum Trauma sind schon vorher in kurzen Umrissen gekennzeichnet worden.

In der Unfallheilkunde spielt die Tuberkulose eine grosse Rolle. Gar nicht selten sehen wir in der Unfallpraxis, wie nach einem Trauma die Tuberkulose entweder allgemein oder lokal aus der Latenz hervorgerufen, oder in ihrem bereits vorgeschrittenem Stadium in der Entwicklung gefördert wird. In der Unfallpraxis haben wir häufig mit Tuberkulösen zu thun, bei denen die vom Unfall unabhängige Tuberkulose das Unfalleiden in Behandlung und Beurteilung stark beeinflusst. Der Umstand, dass die Tuberkulose gerade an erkrankten Gewebsteilen mit Vorliebe sich lokalisiert, erklärt es, dass nach Traumen die Tuberkulose zunächst mit vorwiegend örtlichen Erscheinungen auftritt.

Die Haut- und Gelenktuberkulose in ihren Beziehungen zum Trauma haben wir schon vorhin erwähnt. Im speziellen Teil werden wir noch reichlich Gelegenheit haben, die Tuberkulose in ihren Wirkungen an den verschiedenen Körperteilen zu beobachten.

II. SPEZIELLER TEIL.

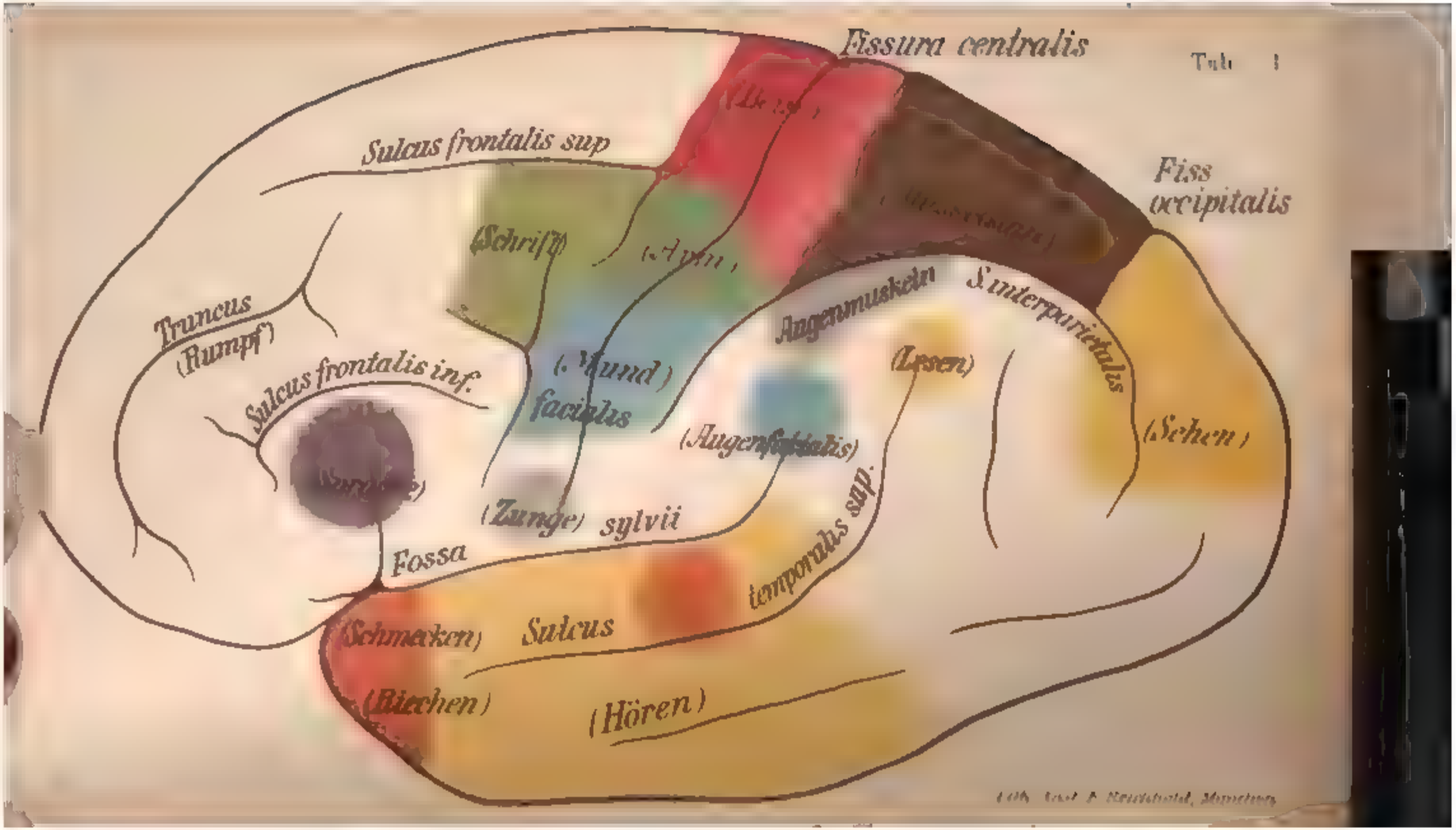
Fissura centralis
Tafel 3
Sulcus frontalis sup
Fiss
occipitalis
(Schrift)
Truncus
(Rumpf)
Sulcus frontalis inf.
(Mund)
facialis
Augenmuskeln
S. interparietalis
(Lesen)
(Augenfeldtalis)
(Sehen)
(Zunge)
sylvii
Fossa
temporalis sup.
(Schmecken)
Sulcus
(Riechen)
(Hören)

I. Die Verletzungen und traumatischen Erkrankungen des Kopfes.

Anatomisch-physiologische Vorbemerkungen

Die Stärke der Schädelkapsel unterliegt grossen individuellen Schwankungen. Es giebt Personen mit sehr dicken Schädelknochen, bei denen das Herunterfallen eines ca. 3 kg schweren Steines keine nennenswerten Erscheinungen hervorruft, während andere mit so dünnen Schädelwandungen versehen sind, dass schon eine leichtere Kontusion tödlich wirken kann. Im allgemeinen aber muss man an der anatomischen Thatsache festhalten, dass die Knochen des Schädeldaches gewöhnlich stärker als die des Schädelgrundes sind und dass letzterer eine Reihe von schwachen Punkten aufweist, welche bei äusseren Gewalteinwirkungen zuerst nachgeben.

Es ist nicht nötig, dass jede den Schädel treffende Gewalteinwirkung zu einem Bruch führen muss; vielmehr ist der Schädel elastisch genug, um so manch einen Schlag oder Stoss ohne Schaden aushalten zu können. Die Ueberschreitung der Elastizitätsgrenze führt zum Schädelbruch.

Da das Gehirn die Zentrale vieler sehr wichtiger Lebensfunktionen ist, tritt bei jeder Kopfverletzung zunächst die Frage in den Vordergrund, ob eine Läsion des Gehirns oder seiner Häute vorliegt oder nicht. Für die Beurteilung vieler Kopfverletzungen ist es nun von grosser Wichtigkeit, über die Anordnung der Gehirnzentren orientiert zu sein.

Taf. I. aus Bardeleben's Atlas für topogr. Anatomie) giebt einen sehr anschaulichen schematischen Ueberblick über die in der lateralen Schädelkonvexität liegenden Zentren.

Die ganze laterale Konvexität kann vom physiologischen Standpunkte aus in zwei Hauptabschnitte zerlegt werden, einen vorderen und einen hinteren. Die Grenze zwischen beiden bilden der Ramus posterior, der Fossa sylvii und der Sulcus postcentralis. Der *[illegible]* und *[illegible]* weil in ihm die sogenannte Pyramidenbahn, die Bahn unserer willkürlichen Bewegungen, entspringt. Reizung desselben löst unwillkürliche Bewegungen aus zu wohl ausgeprägten Krampfanfällen (sogenannte Jacksonsche Epilepsie) aus, Zerstörung bedingt gekreuzte Lähmungen.

[illegible]



Krampfanfall. Wenn später mit dem Wachsen der Geschwulst statt des reizenden Einflusses der lähmende überwiegt, so wird eine zunehmende Lähmung des rechten Beines eintreten.

Die Zerstörung der mit »Schrift« bezeichneten Stelle bedingt einen isolierten Ausfall der Schreibbewegungen, während die übrigen Armbewegungen erhalten sind. Ebenso bedingt die Zerstörung der Brocaschen Stelle eine Aufhebung derjenigen feineren Lippen-, Gaumen-, Kehlkopf- und Zungenbewegungen, welche beim Sprechen beteiligt sind, während die groben Bewegungen derselben Muskeln erhalten bleiben *(motorische Aphasie)*. Das Zentrum für die gröberen Lippenbewegungen liegt an der mit Mundfacialis, dasjenige für die gröberen Zungenbewegungen an der mit Zunge bezeichneten Stelle. Das Zentrum für die gröberen Gaumen- und Kehlkopfbewegungen liegt wahrscheinlich hinter dem Zungenzentrum im sogenannten Klappdeckel. Das motorische Sprach- und Schreibzentrum liegt auf der linken Hemisphäre, die Funktion der analogen Stellen der rechten ist noch nicht sicher bekannt. Die meisten motorischen Zentren sind ausschliesslich mit der gekreuzten Körpermuskulatur verknüpft. Eine Ausnahme bildet namentlich das Zentrum für die Kaumuskeln und dasjenige für die Augenmuskeln. Beide Zentren besitzen entsprechend der gemeinsamen symmetrisch-synergischen Innervation — neben der gekreuzten Verbindung auch ausgiebige gleichseitige Verknüpfungen.

Ausdrücklich ist schliesslich zu bemerken, dass die einzelnen Zentren sehr häufig nicht scharf abgegrenzt sind, sondern sich zum Teil gegenseitig überlagern.

Die sensorische Region der alteralen Konvexität zerfällt in drei Hauptabschnitte:

1. Die Sphäre des Muskelsinnes im oberen Scheitelläppchen. Ist dieses links zerstört, so weiss der Kranke bei geschlossenen Augen über die Lage und über passive Bewegungen seiner rechtsseitigen Gliedmassen nichts anzugeben.

2. Die Sehsphäre hinter der Fissura parieto-occipitalis. Es ist wahrscheinlich, dass der auf der lateralen Konvexität gelegene Teil der Sehsphäre speziell die optischen Erinnerungsbilder beherbergt und mit den optischen Empfindungen nichts zu thun hat. Zerstörung desselben führt daher zur sogenannten Seelenblindheit, d. h. die Kranken sehen noch alles, erkennen aber in der gekreuzten Gesichtshälfte die Gegenstände nicht wieder.

Zur Sehsphäre gehört auch die mit Lesen bezeichnete Stelle. Bei Zerstörung dieser Stelle sehen die Kranken alle Buchstaben noch, erkennen sie aber nicht wieder.

3. Die Hör-, Schmeck- und Riechsphäre im Schläfenlappen. Zerstörung der mit Hören, bezw. Schmecken, bezw. Riechen bezeichneten Regionen des Temporallappens führt zu Störungen des Hörens, bezw. Schmeckens, bezw. Riechens, welche auf der gekreuzten Seite überwiegen. Bei Zerstörung der mit Sprachverständnis bezeichneten Stelle, der sogenannten Wernickeschen Stelle, tritt sogenannte sensorische Aphasie auf: die Kranken verstehen kein Wort, obwohl sie jedes Wort hören. Ziehen.

Die Gehirnnerven bieten nach Verletzungen bezw. Erkrankungen folgende Erscheinungen:

Die Verletzung des N. olfactorius (Geruchsnerv, nicht gekreuzt) im Zentrum vernichtet das Geruchsvermögen (Untersuchung auf Lues, Polypen etc. beim Ausfall des Geruchs geboten!)

Der N. opticus, Sehnerv, ist ein *halbgekreuzter Nerv. Der linke Tractus opticus versorgt* die beiden linken, *der rechte* die beiden rechten Hälften der Netzhäute. Verletzung des rechten Tractus opticus hat demnach den Verlust des Sehvermögens der rechten Hälften beider Augen zur Folge.

Der N. oculomotorius, Augenbewegungsnerv, besitzt Fasern, die sich nicht kreuzen, zu denen die pupillenverengernden gehören, und solche, die sich kreuzen, wie die eigentlichen Beweger des Auges und des oberen Lides.

Verletzung bezw. Lähmung des Nerven hat zur Folge: Herabhängen des oberen Augenlides (Ptosis), Lähmung der Accomodation mit bleibender Einstellung für die Ferne, Schielen nach aussen und unten mit Doppeltsehen, Erweiterung der Pupille (Mydriasis paralytica), Hervorragung des bulbus durch einseitige Wirkung des M. obliquus superior.

Der Antagonist des Oculomotorius ist der Sympathicus. Dieser enthält Fasern zur *Erweiterung* der Pupillen. Reizung des Sympathicus kann gelegentlich dieselben Erscheinungen wie Lähmung des Oculomotorius hervorrufen. Der Sympathicus enthält aber auch *gefässverengende* und *gefässerweiternde*, schliesslich aber auch *schweissabsondernde* Fasern für den Kopf. Man wird daher bei einseitiger auffallender Blässe oder bei einseitiger starker Rötung des Gesichts oder bei einseitigem Gesichtsschweiss an eine Sympathicuslähmung denken müssen.

Der N. trochlearis, dessen Ursprung in der Nähe des Zentrums des Oculomotorius liegt, versorgt den M. obliquus superior, *seine Lähmung verursacht leichtes Schielen nach ein- und aufwärts mit Doppeltsehen.*

Der N. abducens versorgt den M. rectus externus bulbi. *Seine Lähmung hat gleichfalls Doppeltsehen und Schielen nach innen zur Folge.*

Der N. trigeminus ist durch seine weiten Verzweigungen allein schon ein sehr wichtiger Gehirnnerv.

Verletzungen des ersten Astes des Trigeminus machen das Auge gefühllos, wodurch sehr leicht Verletzungen der Hornhaut mit Geschwürbildungen auftreten.

Verletzungen des zweiten Astes, der besonders sensible Fasern enthält, verursacht die unter dem Namen Tic douloureux bekannten Erscheinungen, u. a. *Gesichtszuckungen, Augenthränen, Schnuffeln mit der Nase, heftige Gesichtsschmerzen u. s. w.*

Verletzungen des dritten Astes verursachen Schwäche der Kaumuskeln und Geschmacksverlust in den vorderen Zweidritteln der Zunge.

Der N. facialis, mimischer Gesichtsnerv. Seine Faserzweige kommunizieren im Gesicht vielfach mit denen des Trigeminus.

Reizungen des Facialis haben den mimischen Gesichtskrampf zur Folge, *seine Lähmung ruft* die bekannten Erscheinungen hervor, die



bei ruhigem Verhalten ein Verstrichensein der Nasenlippenfalte auf der gelähmten Seite verrät, bei Bewegungen, das Aufblasen der Wange, das Zuspitzen des Mundes beim Pfeifen, das Schliessen des Auges auf der gelähmten Seite beschränkt bezw. aufhebt.

Noch drastischer kann man die Facialislähmung mit dem elektrischen Strom nachweisen, wenn man beide Pole auf die Austrittsstellen des Nerven, vor die Ohren setzt. Die gesunde Seite kontrahiert sich, die gelähmte bleibt zurück.

Der Acusticus, Gehörnerv, ruft auf *Reizung Gehörempfindung hervor*, seine *Lähmung verursacht Schwerhörigkeit bis Taubheit. Werden Verletzungen der Fossa rhomboidea, welche die halbzirkelförmigen Kanäle zerstören, dann tritt eine Störung des Gleichgewichts, nämlich Schwindel ein.*

Der Glossopharyngeus ist der Geschmacksnerv für das hintere Drittel der Zunge und für die arcus glosso-palatini; *er vermittelt die Empfindung des bitteren. Seine Lähmung hebt diese Geschmacksempfindung auf.*

Der N. vagus ist ein weit verzweigter und sehr ausgebreiteter Nerv. Er versorgt den Kehlkopf, den Schlund, das Herz, die Lungen, die Speiseröhre, den Magen, den Darm und die Nieren.

Durch Reizung der Nn. laryngei superiores entsteht Husten bezw. Stimmritzenkrampf. *Lähmung dieser Zweige führt zur Schluckpneumonie.*

Reizung des Brustteils des Vagus kann — z. B. nach Rippenbrüchen mit nachfolgender Pleuritis — reflektorisches Husten und Pulsverlangsamung hervorrufen.

Reizung des Bauchteils verursacht Erbrechen.

Der N. accessorius hat zwei Wurzeln, von denen die vordere zum Vagus geht, während die hintere den M. sternocleidomastoideus und den Cucullaris versorgt. Lähmung dieser hinteren Wurzel bringt den Kopf nach der entgegengesetzten Seite (Torticollis) und beeinträchtigt oder verhindert die Schulterbewegungen der betroffenen Seite.

Der N. Hypoglossus ist der motorische Nerv der Zunge. Lähmung hebt die Bewegungen der Zunge auf.

1. Die Kontusionen des Kopfes.

Es sind 449 zum Teil 12jährige Beobachtungen von Kopf- und Gesichtsverletzungen, welche nachstehenden Ausführungen zu Grunde liegen, und zwar 259 Kontusionen bezw. Kontusionswunden, worunter 107 mit Gehirnerschütterung, 114 Schädelbrüche, 76 Gesichtsverletzungen.

Von sämtlichen 259 Kontusionsverletzungen sind ca. 50 % ohne jeden Nachteil geheilt worden, so dass eine Entschädigung nicht gewährt zu werden brauchte.

Bei den übrigen, besonders älteren Personen und bei solchen, wo eine Gehirnerschütterung vorlag, kam es meistens zur Rentenentschädigung.

Leichtere Kontusionsverletzungen des Kopfes durch Stoss, Schlag oder Fall gegen den Kopf haben, wenn eine Verletzung der Schädelknochen oder eine Gehirnerschütterung ausgeschlossen werden kann, bei gesunden Individuen gewöhnlich keine nachteilige Bedeutung. Sie führen in der Regel nicht zu einer Arbeitseinstellung, werden meistens nicht besonders beachtet und kommen daher vielfach gar nicht zur Anmeldung. Die Folgen dieser Kontusionen sind bei dem grossen Gefässreichtum des Kopfes gewöhnlich *Blutbeulen*, welche, je nach ihrer Beschaffenheit und Lage, entweder gar keine oder nur vorübergehende, seltener eine längere Behandlung benötigen. Diese Blutbeulen können ihren Sitz sowohl unter der behaarten Kopfhaut, als auch unter der Galea, Verwechslung mit Schädelbruch, unter dem Periost, ja auch an der Dura haben. Wenn sie nicht bald zur Resorbtion gelangen, können sie zur Bildung von Cysten oder Aneurysmen führen.

Ein ungünstiger Ausgang solcher Cysten tritt durch Vereiterung derselben und nachfolgende phlegmonöse Entzündung ein. Anderenfalls können diese Blutbeulen infolge verzögerter Resorbtion sowohl in den Kopfhäuten als auch auf dem Knochen *schwielige Verdickungen* hinterlassen, welche sich schwer feststellen lassen, die aber zu neuralgischen Beschwerden Veranlassung geben können.

Die schweren Kontusionen sind oft teils Schädelbruche, teils Gehirnerschütterungen mit oder ohne ausgeprägte Gehirnblutungen.

Bedenklicher als die erwähnten Kontusionsverletzungen sind die schwereren *Quetschungen* des Kopfes infolge von Einklemmungen, Verschüttungen, z. B. nach Zusammenbruch von Mauerwerk oder Erdreich, durch Herabfallen von schweren Gegenständen auf den auf einer Unterlage ruhenden Kopf, durch Ueberfahren und ähnliche Ursachen.

Diese Kopfquetschungen sind zwar meistens Frakturen, oft kompliziert mit Wunden, obwohl es andererseits doch wieder erstaunlich ist, wie der Kopf auch derartig schwere Quetschungen manchmal ohne besondere Nachteile verträgt, kann ohne dass ein Schädelbruch stattfindet

Die hierher gehörenden, von mir beobachteten 2 Fälle von schweren Kopfquetschungen waren mit Gehirnerschütterung kombiniert.

Der eine, ein ca. 45jähriger Arbeiter, geriet mit dem Kopf unter einen herabfallenden Fahrstuhl. Ausgang: schwere Hysterie. Der zweite, ca. 24jähriger Arbeiter, fiel beim Anheben einer Lowry mit einem Hebelbaum so hin, dass dieser seinen Kopf gegen den Erdboden einklemmte. Ausgang: Geisteskrankheit.

Die infolge der Kontusionen des Kopfes hervorgerufenen *Gehirnblutungen* führen zu den Symptomen der Hirnquetschung, wie sie noch nachher zur Besprechung gelangen.

Kommen diese Blutungen nicht zur Resorbtion, dann kommen sie wie oben angedeutet in Tumoren- oder Cystenbildung übergehen, die bei einzelnen Individuen Jahre lang, nach einigen Beobachtungen sogar bis zu 30 Jahren fast symptomlos verlaufen können, bis sie dann unter den bekannten Tumorsymptomen sich zu erkennen geben.

Wunden kommen am Schädel verhältnismässig häufig vor. Im Baugewerbe und in der Montanindustrie sind es sehr häufig *Kopfverletzungen*, die am Kopf zur Beobachtung kommen.

Diese Wunden zeichnen sich meist durch eine sehr starke Blutung aus, die eine sorgfältige Reinigung und einen sachgemässen Verband unter anti- oder aseptischen Cautelen erfordert.

Die offenen Kopfwunden sind sehr häufig Träger von *Infektionskrankheiten*. Diese können schon deshalb sehr bedenklich werden, da verschiedene Venenäste mit Venen innerhalb der Schädelkapsel und mit solchen der Schädelknochen kommunizieren.

Die *Wundrose*, Erysipelas, gehört zu den häufigsten Infektionskrankheiten des Kopfes. Es ist dies sehr gut erklärlich bei der Sorglosigkeit und Unsauberkeit, mit der die Arbeiter ihre Wunden überhaupt behandeln. Der Verlauf der Kopfrose ist durchschnittlich ein günstiger, wiewohl auch Todesfälle vorkommen.

Eine andere Infektionskrankheit, die durch die offenen Kopfwunden zur Entwicklung gelangt, ist die *eitrige Hirnhautentzündung* (Meningitis purulenta). Obwohl gleichfalls durch-

schnittlich günstig verlaufend, kann auch sie in schweren Fällen tödlich sein.

Die offenen Kopfwunden heilen unter *Narbenbildung*. Bleibt die Narbe oberflächlich, lässt sie sich gut verschieben, dann macht sie gar keine Beschwerden. Verwächst sie aber mit dem darunterliegenden Gewebe, oder gar mit dem Knochen, dann kann sie ganz erhebliche Beschwerden verursachen, besonders wenn sie auf darunter verlaufende Nervenäste drückt. Es kommt dann in der Regel zu *neuralgischen Beschwerden*, manchmal sogar zu *epileptischen Krämpfen*, die in einer Anzahl von Fällen durch Excision der Narben geheilt worden sind.

In einzelnen Fällen sind auch — jedenfalls bei schon vorher nervös stark veranlagten Individuen — *Geisteskrankheiten* nach derartig vernarbten Kopfwunden beobachtet worden.

Nach Excision der Narbe sollen die Geisteskrankheiten geheilt worden sein.

2. Die Schädelbrüche.

Von 114 diesem Kapitel zu Grunde liegenden Schädelbrüchen entfallen 89 auf die Konvexität und 25 auf die Basis. Der Ausgang war der, dass 19 Personen völlig erwerbsfähig, 14 bis zu 20 %, 29 über 20 % und 50 v. H. wurden. 13 erkrankten später an Alkoholdelirium, 6 an Epilepsie, 8 wurden geisteskrank, eine grosse Anzahl erkrankte an funktionellen Neurosen. Von den 4 Todesfällen starb einer an Dementia paralytica, 2 durch Selbstmord, einer an Tuberkulose.

Starke Gewalteinwirkungen, welche das Schädeldach direkt treffen, können zu Brüchen desselben führen. Es sind somit die Schädeldachbrüche stets direkte Brüche. Die Theorie, dass bei den Schädeldachbrüchen die Tabula interna immer zuerst breche, selbst dann, wenn die externa erhalten geblieben, ist neuerdings nicht mit Recht bestritten worden. Thatsache ist, dass die Bruchstelle an der Tabula interna stets eine grössere Dimension einnimmt, als an der externa, wenn die Gewalt die externa zuerst getroffen hat. Auch das Umgekehrte findet statt, wenn die Tabula interna zuerst getroffen wird, z. B. nach Revolverschüssen bei Selbstmördern. Es ist dann die Ausgangsöffnung an der Tabula

externa grösser, als die Eingangsöffnung an der Tabula interna.

Wenn dieses richtig ist, dann muss aus Depressionen auf dem Schädeldach auf noch grössere — also konvexe Veränderungen an der Tabula interna des verletzten Knochens geschlossen werden. Dass derartige Knochenverdickungen an der Tabula interna nicht ohne Einfluss auf die darunter liegenden Hirnhäute, bezw. auf das Gehirn selbst sein müssen, wird von vornherein einleuchten.

Dies wird man um so mehr verstehen, wenn man einen Blick auf darunterstehende Figur wirft, die dem Helferichschen Atlas Frakturen und Luxationen entnommen ist.

Hier ist es sehr einleuchtend, dass die Verdickung an der Tabula interna auf die darunterliegenden Häute und das Gehirn selbst einen Druck ausüben muss.

Indessen, man würde einem bedenklichen Irrtum verfallen, wollte man aus jeder Vertiefung auf dem Schädeldach auf eine Depression des Knochens, oder aus jeder Depression auf einen nachteiligen Einfluss aufs Gehirn schliessen.

Ganz abgesehen davon, dass die Knochennähte selbst sehr wohl gelegentlich eine Depression vorzutäuschen im stande sind, beweisen auch schon die Röntgenaufnahmen, dass Schädeldepressionen häufiger diagnostiziert werden, als sie in Wirklichkeit vorhanden sind.

Es giebt aber auch Schädeldepressionen von ganz ansehnlicher Tiefe, die symptomlos verlaufen können.

Die umstehende Abbildung (Fig. 2) stellt eine Schädeldepression von 2 cm Tiefe und 5 cm Länge auf der Höhe des Hinterhauptbeines eines ca. 50jährigen Maurers dar. Dem Manne war in seinem 20. Jahre ein Mauerstein (3,5 kg schwer) von der 4. Etage auf den Kopf gefallen. Er hat keinen Arzt gebraucht und ist nur kurze Zeit krank gewesen. Wesentliche Beschwerden hat er niemals gehabt.

Solche Fälle gehören aber sicher zu den Ausnahmen. Gewöhnlich wird man finden, dass *Schädeldepressionen* Symptome wie Kopfschmerzen, Schwindelgefühl, Lähmungen, epileptische Anfälle, neurasthenische Beschwerden u. s. w. hervorrufen.

Schädeldefekte nach Trepanationen lassen äusserlich stets eine Gefässpulsation erkennen. Daneben werden aber



Fig. 4.

auch beobachtet: Schwindelgefühl beim Versuch sich zu bücken, hierbei auch Gefühl des Drängens und Druckens nach der Schädelöffnung, ausserdem auch Lähmungen, hysterische bezw. neurasthenische Symptome u. s. w.

Die übrigen, später auftretenden Symptome der Konvexitätsbrüche fallen mit denen der Gehirnerschütterung, der Contusion und Compression zusammen, wie auch die Basisbrüche zusammen

Taf. II.

Figur 1: *Runde Depression und Narbe mitten auf der Stirn nach kompliziertem Bruch.*

H., Zimmerer, 54 Jahr, verletzt 20. März 1889 durch Herauffallen eines Mauersteins aus einer Höhe von 16 m auf die Stirn. Bewusstlos 4 Tage. Spätere Symptome: *Schmerzen in der Narbe und Schwindelgefühl.* V. Eu. bis 16. Juni 1891, von der Zeit ab 50%, seit 19. Februar 1894 20%, seit Anfang 1896 für völlig erwerbsfähig erklärt, da er sich zur Untersuchung nicht gestellt. Starker Potator.

Figur 2: *Tiefe Narbe und Knochendefekt auf der linken Stirnfontanelle nach Splitterbruch.*

N. Steinmetz, 31 Jahre alt, verletzt den 24. Oktober 1894. Schlag mit dem Hammer auf die Stirn. (Ueberfallen.)

Komplizierter Stirneinsplitterbruch, schwere Gehirnerschütterung. Knochensplitter im Krankenhause entfernt.

Anfangs *dumpfer Kopfschmerz*, später *Schwindelgefühl bei Kopfbewegungen, Drangen nach der Schädelöffnung bei Kopfneigungen, daher Laufen nicht möglich.*

Objektiv an der Impressionsstelle deutliche Pulsation, ferner geringe nicht eitrige Narbengänse, rechte Pupille dilatiert; Pulsfrequenz bis 100. Keine nervösen Beschwerden.

Seit 12. Juni 1895 So Hat in seinem Berufe noch nicht arbeiten können.

Die Brüche der *Schädelbasis* finden sich in der grössten Mehrzahl der Fälle als Fortsetzung der Schädeldachbrüche. Sie sind indirekte Brüche und werden hervorgerufen durch Fall, bezw. Schlag auf den Kopf, Herauffallen von schweren Gegenständen auf den Kopf, durch Fall aufs Gesäss, ja auch durch Fall aufs Kinn oder auf die Füsse. Da nach dem Aranssehen Gesetz die Basisbrüche immer von dem Ort der Gewalteinwirkung auf dem kürzesten Wege nach der Schädelbasis verlaufen, ist es sehr wichtig, bei der Anamnese auf die Stelle der Gewalteinwirkung sein Augenmerk zu richten.

Auf die *Symptome* der Basisbrüche unmittelbar nach der Verletzung braucht hier nicht näher eingegangen zu werden. Nur sei hier hervorgehoben, dass *Blutungen aus der Nase, dem Munde, Bluterbrechen, Blutungen aus dem Ohr geeignet sind, den Verdacht* auf eine Basisfraktur zu lenken.

Diese Vermutung wird zur Gewissheit, wenn gleich-

Lm 2

zeitig eine Gehirnerschütterung eingetreten oder gar Herdsymptome sich gezeigt haben.

Die Basisfrakturen treten keineswegs immer in den schwersten Formen auf. Sie können sogar in einzelnen Fällen zu Anfang ziemlich symptomlos verlaufen und daher übersehen werden.

So hatte in einem Falle ein Maurer infolge Sturzes von der Rüstung neben einer linksseitigen Radiusfraktur auch eine Kopfverletzung mit Blutung aus dem linken Ohr davongetragen. Die kurze Benommenheit führte er auf den Schreck durch seinen Fall zurück. Seine Aufmerksamkeit war hauptsächlich auf das gebrochene Handgelenk gerichtet. Später klagte er aber häufig über Kopfschmerzen.

Objektiv konnte eine deutliche, linksseitige Facialisparese und eine Ruptur des linken Trommelfells neben linksseitiger Schwerhörigkeit festgestellt werden.

Die subjektiven Symptome sind bei den Basisbrüchen in den späteren Stadien gewöhnlich dieselben, wie nach den Schädelbrüchen überhaupt.

Objektiv kann man sowohl Formveränderungen am Schädel feststellen (Gesichtsasymmetrien, ungleichmässige Stellung der Augen, Prominenz des einen Bulbus u. a.), als auch Gehirnnervenlähmungen, von denen die Facialisparesen die häufigsten sind. Daneben kommen auch Oculomotoriuslähmungen ziemlich häufig zur Beobachtung, ferner Abducens, Olfactorius und Trochlearislähmung, schliesslich auch Blindheit und Taubheit.

Diese Lähmungen brauchen aber keine spezifischen Symptome der Basisbrüche zu sein, sie können auch ebenso gut nach den Konvexitätsbrüchen beim Vorhandensein einer Gehirnerschütterung auftreten.

Bei der hervorragenden Bedeutung, welche nach Schädelverletzungen die Frage spielt, ob das Gehirn mitverletzt worden ist oder nicht, dürfte es am Platze sein, an dieser Stelle diejenigen Hirnverletzungen kurz zu erwähnen, welche bei den Schädelbrüchen meist in den Vordergrund treten. Dies sind die *Gehirnerschütterung (Commotio cerebri)*, *der Gehirndruck (Compressio cerebri)* und *die Gehirnquetschung (Contusio cerebri)*.

1. Die *Gehirnerschütterung (Commotio cerebri)* kommt sowohl als Haupterscheinung bei Schädelbrüchen vor, sie

Taf. III.

Figur 1: 39jähriger Steinträger stürzte am 16. Januar 1895 rücklings von der Rüstung.

Komplizierter Schädelbruch (Stirnbein), Bruch des Nasenbeines, der rechten Jochbeine und der rechten Unterkieferseite mit Gehirnerschütterung.

13 Wochen im Krankenhause behandelt, später bis 20. Juli 1896 ambulant, wo Tod durch Selbstmord (Erhängen) erfolgte.

Symptome: Heftige Kopfschmerzen, Sausen im Kopf, Angstgefühl, beim leichten Bücken Schwindel, Flimmern vor den Augen, beim Lesen Buchstabentanzen, Zahnschmerzen, besonders beim Kauen. Das Bild zeigt einen deutlich deprimierten Gesichtsausdruck, flache Depression an der linken Stirn-, bezw. Schläfenseite. Im rechten Auge, dessen Pupille dilatiert, liegt etwas Starres; rechte Unterkieferseite zeigt an seinem Winkel eine deutliche Verdickung. Rechte Augenbraue steht höher als die linke. Rechte Nasenlippenfalte verstrichen. Noch rote Narben an der rechten Stirn- und Nasenseite.

Figur 2: *Einseitige Facialislähmung mit Atrophie der linken Gesichtshälfte nach Schädelbruch.*

Exophthalmus monocularis. Ganz geringe Prominenz des linken Bulbus.

Kl., Maler, 25 Jahre, stürzte den 18. Juni 1889 7 m von einer zusammenbrechenden Leiter und schlug mit dem Hinterkopf auf den Boden auf. Krankenhausbehandlung 8 Wochen, 6 Tage besinnungslos. Es bestand starke Somnolenz. Exophthalmus links. Blutungen aus der linken Nasenhöhle und dem linken Ohr liessen erst nach 60 Stunden nach. Während der Nachbehandlung: Massage, Faradisation der linken Gesichtsseite gingen der Exophthalmus und die Facialisparese deutlich zurück. Das linke Auge konnte nach dreimonatlicher Nachbehandlung geschlossen werden.

Spätere Symptome: Gesichtsasymmetrie, Schrumpfung (Atrophie) der linken Gesichtsseite, geringe Prominenz des linken Bulbus. Andauernde Zuckungen in der linken Gesichtsmuskulatur. Narbe im linken Trommelfell. Subjektiv: Kopfschmerzen, plötzliche Schwindelanfälle, besonders beim Eindringen von Fremdkörpern ins linke Auge, mit der Neigung mit dem Kopf nach rechts und unten zu schiessen. Sausen und Klirren im Kopf, Schwerhörigkeit, später Unsicherheit beim Gehen im Dunklen an einem fremden Orte, Unmöglichkeit auf dem linken Ohre zu liegen, Zunahme des Kopfsausens, unruhiger Schlaf, häufige Konjunktivitis. Sonst im allgemeinen Wohlbefinden. Bezog anfangs während des Heilverfahrens 100% Rente, darauf ca. 5 Monate auf den Unfall 45% Rente, später nur 20%, da er auf Malerrüstungen wieder gearbeitet hat.

---

findet sich aber auch nach einfachen Kopfkontusionen ganz selbständig, ohne Schädelbruch.



Bezüglich der unmittelbar nach dem Unfall auftretenden Symptome der Gehirnerschütterung sei auf die betreffenden Handbücher hingewiesen. Es sei nur in Erinnerung gebracht, dass die *Bewusstlosigkeit* zu den wichtigsten Symptomen der Gehirnerschütterung gehört. Zu dieser Bewusstlosigkeit, welche auf eine Affektion der Grosshirnrinde hinweistet, treten noch *Störungen der Respiration* und der *Herzthätigkeit* hinzu, also Affektionen der Medulla oblongata. Das Gesicht ist blass, die Pupillen fast reaktionslos, der Puls klein, fadenförmig, verlangsamt, kaum zu fühlen. Während in den leichteren Fällen sehr bald Besserung eintritt, hält dieser Zustand in den schweren Fällen längere Zeit vor, es treten *Erbrechen* ein, unwillkürlicher Abgang von Kot und Urin.

Für die *späteren Stadien* der Erkrankung tritt in einzelnen Fällen als charakteristisches Symptom ein bestimmter Gedächtnisverlust (*Amnesie*) in Erscheinung, *welcher sich für gewöhnlich auf die Ereignisse kurz vor dem Unfall erstreckt.* Dieses Symptom ist wichtig und bedarf bei wirklichem Gedächtnisverlust der Beachtung. Indessen klagen sehr viele von einer Gehirnerschütterung betroffene Verletzte nur über Gedächtnis*schwäche*. Aufträge, die ihnen von den Arbeitgebern gegeben werden, können sie nicht behalten, besonders wenn diese Aufträge etwas kompliziert sind.

Zu den weiteren subjektiven Symptomen sind zu rechnen:

Kopfschmerzen, Schwindelgefühl, besonders beim Bücken, beim Waschen, beim Sehen nach oben, Schlaflosigkeit, innere Unruhe u. ä.

Objektiv können in verschiedenen Fällen sowohl *Gedächtnisverlust* als auch *Gedächtnisschwäche*, *Schwindelanfälle* (Romberg), ferner *Symptome*, welche zu den *funktionellen Neurosen* zu rechnen sind, festgestellt werden, schliesslich auch *Lähmungen* sowohl der Gehirnnerven als auch der peripherischen Nerven.

Simulation wird nach Gehirnerschütterung wie überhaupt nach den geringsten Kopfverletzungen verhältnismässig oft versucht. Oft ist es sehr schwer, zwischen der

wirklich vorhandenen Uebertreibungssucht der Neurasthenie, bezw. Hysterie und der Simulation die Grenze zu ziehen.

Epilepsie kommt als späteres Stadium der Gehirnerschütterung nicht so selten zur Beobachtung, wenn auch meist bei Personen, die schon vorher »nervös« veranlagt waren. Verhältnismässig häufig tritt Epilepsie nach Gehirnerschütterung bei Alkoholikern auf und bei Personen, die früher an Lues gelitten haben.

Von meinem Material sind unter 449 Kopfverletzungen 6 Fälle von Epilepsie zu verzeichnen. (Näheres über Epilepsie s. S. 100).

Auch *Geistesstörungen* können nach Gehirnerschütterungen auftreten und zwar sowohl unmittelbar nach dem Unfall (primäres traumatisches Irrsein), als auch, und zwar häufiger, später.

Stolper fand unter 681 Kopfverletzungen 12mal = 1,76% Geistesstörungen. Genau dieselbe Zahl habe ich auch in meinem Material aufzuweisen.

Geistesstörungen können aber nicht allein nach direkten Kopfverletzungen vorkommen, sondern sie können sich auch nach anderen peripheren Verletzungen, infolge starker und anhaltender seelischer Erregungen ausbilden, ferner nach lange anhaltenden und heftigen neuralgischen Schmerzen. Insbesondere dürfte dies zutreffen bei von Hause aus krankhaft veranlagten Individuen.

2. *Der Hirndruck*, Compressio cerebri, entsteht sowohl infolge von Blutungen im Gehirn, insbesondere nach Zerreissung der Arteria meningea media, als auch, wenngleich seltener, infolge von Schädelimpressionen nach Frakturen.

Hirndruck und Gehirnerschütterung kommen oft miteinander vereint vor.

Was die *Symptome* des Hirndrucks betrifft, so sei hier in erster Reihe auf die besonders charakteristische *Pulsverlangsamung* hingewiesen, welche sich neben der Rötung des Gesichts — entgegen der Blässe bei der Gehirnerschütterung — durch glänzende Augen und enge Pupillen deutlich bemerkbar macht.

Der Vagus befindet sich im Zustande der Reizung.

Der Verletzte ist unruhig. Aus diesem Zustande verfällt er in das Stadium der Depression, in welchem die bis dahin noch vorhanden gewesene Besinnung verloren geht, der Puls wird frequent, die Pupillen erweitern sich, die Atmung wird unregelmässig. Hierzu können Lähmungen noch hinzukommen, ferner Abgang von Kot und Urin. Wenn nicht der Tod alsbald eintritt, kann Genesung erfolgen.

Die Nachkrankheiten sind teils dieselben wie nach Gehirnerschütterung, teils sind sie abhängig von der Art und Weise, wie die Blutung zur Resorbtion gelangt.

Nach Schädelimpressionen kommen infolge des Druckes auf die Hirnrinde Fälle von Rindenepilepsie zur Beobachtung:

32jähriger Arbeiter wird am 7. Mai 1889 verschüttet und erleidet unter anderen Verletzungen einen *Bruch des Hinterhauptbeins*, welcher mit einer starken Verdickung des Knochens an der Bruchstelle und einer *tiefen Depression heilte*.

Etwa 1½ Jahr darauf *epileptische Anfälle und Geistesgestörtheit*.

Der Verletzte muss häufig in Irrenanstalten behandelt werden.

3. Die *Hirnquetschung* entsteht durch Depressionen, die sich sofort nach der Verletzung wieder ausgleichen können, oder durch Knochensplitter, welche infolge eines Schädelbruches ins Gehirn eindringen. Da es sich hier fast nur um bestimmte und begrenzte Hirnverletzungen handelt, so sind auch die Symptome lokalisiert. Sie kennzeichnen sich als sogenannte *Herdsymptome*, bei denen bestimmte Funktionen ausfallen.

Vgl. hierzu Taf. 1 nebst Erläuterung.

Die subjektiven Symptome sind in den späteren Stadien dieselben wie nach den Gehirnerschütterungen und wie bei den funktionellen Neurosen: Kopfschmerzen, Schwindelgefühl, Gedächtnisschwäche u. a. Die objektiven Symptome können gleichfalls solche der funktionellen Neurosen als auch von Gehirnkrankheiten mit anatomischen Veränderungen sein.

Von den Hirnverletzungen verdienen die Verletzungen des *Kleinhirns* noch ganz besonders hervorgehoben zu werden. Sie äussern sich vornehmlich durch *Störung des Gleichgewichts der Körperbewegungen* (cerebellare Ataxie).

Tafel IV.

Figur 1: *Ptosis und Schielen nach innen nach schwerem Schädelsplitterbruch. Starke geistige Beschränktheit. Neigung zu verbrecherischen Handlungen, mehrfache Gefängnisstrafen.*

Der stupide Gesichtsausdruck ist deutlich zu erkennen.

Figur 2: Kopfnarbe hierzu (deutliche Gefässpulsation bei vorhandenem Knochendefekt).

H., Arbeiter, 23 Jahr, verletzt den 7. März 1893 durch Herauffallen eines Stückes Eisen auf den Kopf. Krankenhausbehandlung 2 Monate. Beginn der Arbeit im 3 Monat, die aber bald wegen Kopfschmerzen aufgegeben wurde. Hierauf Weiterbehandlung im Krankenhause. Trepanation.

Spätere Symptome: Kopfschmerzen, Schwindelgefühl, häufige Wadenkrämpfe, epileptische Krämpfe. Beim Bücken Schmerzen vom Hinterkopf bis zur Stirn. Gedächtnisschwäche.

Figur 3: *Narbe mit länglicher, ziemlich tiefer Knochenrinne auf der linken Schädelseite.*

Die Narbe beginnt etwa an der Spitze des Hinterhauptbeins.

Dem 33jährigen Steinträger A. M. fiel am 13. April 1887 ein Mauerstein von der 4. Etage auf den Kopf. *Komplizierter Schädelbruch mit Lähmung des rechten Arms und Beines.*

Nach Ausmerzung eines Knochenstückes liess die Lähmung nach, bis auf den rechten Ring- und Kleinfinger, wo etwas Taubheitsgefühl und Schwäche noch längere Zeit zurückgeblieben waren. Auch im Fuss war noch etwas, aber weniger deutliche Schwäche zurückgeblieben. Starker Potator. Anfangs 100 %, am 18. November 1888 33 1/3 %, am 29. Dezember 1889 völlig erwerbsfähig. Etwa 1 Jahr darauf Epilepsie, Geistesgestörtheit. Häufige Anstaltsbehandlung. 100 %.

Thiem führt folgende Symptome nach Verletzungen des Kleinhirns an:

1. *Hinterhauptschmerz* mit *Nackenstarre;*
2. *Schwindelgefühl*, taumelnder Gang beim Aufrichten;
3. *Uebelkeit* und *Erbrechen.*

Von weiteren Nachkrankheiten der Gehirnverletzung dürfen noch angeführt werden:

1. die Harnruhr,
2. die Apoplexie.

Harnruhr, Diabetes, ist nach Kopfverletzungen sowohl, als auch nach physischen Erregungen, heftigen Erschütterungen

des Körpers, wie sie bei Eisenbahnunfällen vorkommen, beobachtet worden.

Symptome: Allgemeine Abmagerung, Furunkulose, geschlechtliche Impotenz u. s. w.

Die Symptome unterscheiden sich keineswegs von denen der nicht traumatischen Harnruhr.

Auch *Schlaganfälle* (Apoplexien) können nach Kopfverletzungen, besonders nach Gehirnerschütterungen als direkte Unfallsfolgen vorkommen. In der grössten Mehrzahl der Fälle jedoch sind die Apoplexien keine Unfälle. Die betroffenen Personen stürzen dann infolge des apoplektischen Anfalles hin und können dabei allerdings auch eine Verletzung am Kopf erleiden, die zur Unfallentschädigung führen muss, die aber doch die Beantwortung der Frage, ob der Verletzte infolge des Schlaganfalles hingefallen ist, oder ob er zuerst gefallen und nachher die Gehirnblutung bekommen hat, schwierig machen können.

Die *Nachbehandlung* der Kopfverletzungen richtet sich nach den vorliegenden Erscheinungen.

Die Psychosen müssen psychisch behandelt werden. Dabei wird man mehrfach zu Medikamenten greifen müssen. Also bei Kopfschmerzen Brom, Antipyrin, Phenacetin, Salicyl, gegen neuralgische Schmerzen Morphium, gegen Schlaflosigkeit Sulfonal u. s. w. Die Kopfgalvanisation (Anode, 1—2 MA., etwa 1 Minute), oder die Kopfplatte der Influenzmaschine wirken oft beruhigend und wohlthuend. Auch die *hydropathische* Behandlung hat nicht selten gute Wirkung. Heilgymnastische Uebungen haben, wo sie angewandt werden können, auf das Allgemeinbefinden, die Verdauung, den Schlaf und die Stimmung guten Einfluss. Auch Landaufenthalt ist sehr zu empfehlen. Als *wichtiger Faktor* in der Behandlung der Kopfverletzungen ist die *schnelle Erledigung der Rentenfestsetzung* anzusehen.

Die *Dauer der Nachbehandlung* ist bei jüngeren Personen fast durchweg eine wesentlich kürzere als bei älteren Individuen. Jedenfalls steht gewöhnlich die Behandlungsdauer im umgekehrten Verhältnis zum Alter der Verletzten.

Während demnach jüngere Individuen meines Materials

schon nach ca. 4—6 Wochen wieder arbeitsfähig waren, dauerte die Behandlung bei älteren Personen durchschnittlich mindestens ebensoviel Monate und darüber hinaus.

Ganz ähnlich steht es auch mit den Arbeitsverhältnissen.

Aeltere Individuen entschliessen sich nach Schädelbrüchen sehr schwer zur Wiederaufnahme der Arbeit, viele nehmen die Arbeit überhaupt nicht mehr auf, während jüngere Personen durchschnittlich frühzeitig zu arbeiten anfangen.

3. Die traumatischen Erkrankungen der Hirnhäute und des Gehirns.

Die Entzündungen der Dura mater. Pachymeningitis.

Das Wesen der Entzündungen der Dura mater besteht in membranösen Auflagerungen auf der Dura, die zu interstitiellen Blutungen führen können.

Die Pachymeningitis externa soll häufiger als die interna vorkommen, beide sind aber gewöhnlich nicht selbständige Krankheiten, sondern meist Begleiterscheinungen anderer Erkrankungen des Gehirns und seiner Häute. Beide können auch Traumen als Ursache haben, wie Kontusionen und Schädelbrüche mit Blutungen zwischen Schädel und Dura bezw. zwischen den beiden Durablättern. Die Pachymeningitis findet sich oft bei der Dementia paralytica und am häufigsten bei dem chronischen Alkoholismus.

Symptome: Von den anderen Gehirnkrankheiten meistens verdeckt: Kopfschmerzen, Schwindelgefühl, halbseitige epileptische Zuckungen, Lähmungserscheinungen, Stauungspapille, Fieber.

In den chronischen Fällen sind der beständige dumpfe Kopfschmerz, Schwindelgefühl, geistige Depression die hauptsächlichsten Symptome.

Therapie: Symptomatisch, *Eisblase,* Blutentziehung, Brompräparate.

Erwerbsunfähigkeit: 50—100%.

45jähriger Steinträger L. fällt am 26. Juli 1888 von der Leiter und schlägt mit der Stirn gegen eisernen Träger

Verletzung: *Komplizierter Bruch des Stirnbeins.*

Bei der am 16. Oktober 1888 von mir vorgenommenen Untersuchung wird eine mit dem *Stirnbein verwachsene Narbe* festgestellt. Daneben Klagen über starke Kopfschmerzen, Schwindelgefühl.

Die Diagnose wurde bei dem an chronischen Alkoholismus leidenden Mann auf Pachymeningitis gestellt.

Erwerbsunfähigkeit 50%.

4. Die traumatischen Entzündungen der weichen Hirnhäute, Konvexitätsmeningitis.

Es handelt sich hier gewöhnlich um *komplizierte Schädelfrakturen*, bei denen die offene Wunde die Eingangspforte für die Infektionserreger bildet oder es entwickelt sich nach einer Kopfwunde ein Erysipel, wonach die eitrige Entzündung der weichen Gehirnhäute auftritt, die auch über die Hirnrinde, meist diffus, sich ausbreitet.

Symptome: Kopfschmerzen, Trübung des Bewusstseins, Delirien, Somnolenz, Schwindel, Hyperaesthesie, Erbrechen, Fieber, Nackenstarre, Erkrankungen der Gehirnnerven, (Opticus, Facialis), Pupillenstarre, Pupillendifferenz, Ptosis, Strabismus.

Die *tuberkulöse Basilarmeningitis* kann sich *auf metastatischem Wege* auch nach Kopfverletzungen einstellen.

Symptome: Kopfschmerzen, Erbrechen, Delirien, Konvulsionen, Fieber, Somnolenz, Nackenstarre, Aphasie, Lähmungen.

Die Hirnblutungen entstehen durch Berstung der Hirnarterien, besonders der Aeste der Art. fossae Sylvii. Gewöhnlich sind es erkrankte Arterien Arteriosclerose oder kleine Aneurysmen, welche bersten. Die Hirnblutungen kommen daher am häufigsten vor bei chronischem Alkoholismus oder chronischer Bleivergiftung. (Vgl. hiezu Apoplexie.

Ursachen: Heftige Muskelanstrengungen, Gemütsbewegungen, Schreck, übermässiger Alkoholgenuss akuter Rausch gelegentlich auch ein Trauma.

Die Symptome sind die des apoplektischen Anfalles.

5. Der Gehirnabscess.

Der Gehirnabscess kann sich im Anschluss an *Schädelverletzungen*, wie auch infolge von Infektion, z. B. im Gefolge der eitrigen Meningitis, der Caries u. s. w. entwickeln.

Die Abscessbildung kann sich unmittelbar an die Verletzung anschliessen (oberflächliche Rindenabscesse) oder der Eiter kann sich verkapseln und der Abscess tritt nach einem längst vergessenen Trauma, manchmal erst nach 10—20 Jahren mit sehr heftigen und stürmischen Symptomen in Erscheinung.

Symptome: Herdsymptome, Lähmungen, dumpfe Kopfschmerzen, Erbrechen, Schwindel, Fieber, Konvulsionen u. s. w.

6. Der Gehirntumor.

Auch Tumoren entwickeln sich im Gehirn nach Traumen.

Diese Tumoren können vom Knochen, von den Häuten, den Blutgefässen oder der Gehirnsubstanz herrühren. Am häufigsten kommen das Gliom, das Gumma und das Sarkom zur Beobachtung. Die Entwickelung kann bei Gliomen Jahre und Jahrzehnte lang dauern (bis 30 Jahre seit dem Trauma beobachtet; cf. Adler, Archiv für Unfallheilkunde, II. Band, Heft 2/3, 1808).

Symptome: Kopfschmerzen, cerebrales Erbrechen, Schwindel, Benommenheit, Schlafsucht, Pulsverlangsamung, apoplectiforme und epileptiforme Anfälle, Stauungspapille, Herdsymptome je nach Sitz des Tumors.

Therapie: Symptomatisch, eventuell Trepanation und Entfernung des Tumors.

Die progressive Paralyse, Dementia paralytica.

Der Degenerationsprozess im Gehirn kann sich auch im Anschluss an Traumen (Kopfverletzungen, Schädelbrüche) entweder unmittelbar oder auch später entwickeln. Praedisponiert sind hierzu Personen mit geistiger Imbecillität, mit Lues, chronischem Alkoholismus. Auf Grund der bestehenden Praedisposition kann sich die Dementia paralytia

auch nach peripheren Verletzungen im Anschluss an eine Unfallneurose entwickeln.

Symptome: Abnahme und Veränderung der Intelligenz, des Charakters, des Erinnerungsvermögens, der Sprache, Neigung zu Exzessen, ferner Pupillenstarre, Pupillendifferenz, paralytische Sprachstörung, Erlöschensein des Patellarreflexes, Tremor der Hände und der Zunge, paralytische Anfälle, Grosseniideen u. s. w.

43jähriger Arbeiter K. fällt am 15. April 1891 von der Leiter und verliert die Besinnung. Nach kurzer Zeit kommt er zu sich und wird poliklinisch an einer Daumenverletzung behandelt.

Nach 1 Jahr häufige Kopfschmerzen, die allmählich zunehmen.

Nach 1½ Jahren die ersten Tobsuchtsanfälle. Aufnahme in die Irrenabteilung eines Krankenhauses.

Diagnose: *Progressive Paralyse.*

31jähriger Dachdecker B. fällt am 30. April 1886 beim Herabklettern von dem Tau einer Hängerüstung ca. 5 m lotrecht herunter und zieht sich einen komplizierten Bruch des linken Fussgelenks (Fersenbein, Sprungbein, beide Knöchel) zu.

Heilung sehr protahiert.

Nach etwa 2 Jahren entschliesst sich der Mann zur Amputation des Fusses.

Da er seinen Beruf hatte aufgeben müssen, wurde er Winkelkonsulent, lebte mit der Berufsgenossenschaft in fortwährender Fehde.

Nach 4 Jahren *Dementia paralytica.* Nach 10 Jahren Tod. Zusammenhang der Geisteskrankheit mit dem Unfall anerkannt.

7. Die funktionellen Neurosen. Die traumatische Neurose Oppenheim, die Neurasthenie, Hysterie und Hypochondrie.

Die *funktionellen Neurosen* haben seit dem Bestehen der Unfallgesetzgebung das Interesse weiter Kreise wach gerufen. Insbesondere sind nach dem Erscheinen der Oppenheimschen Arbeit, die „traumatischen Neurosen", Anschauungen zu Tage gefördert worden, welche nichts weniger als zur *Klärung* der Anschauungen über die funktionellen Neurosen beitrugen und welche unter unerfahrenen Ärzten Verwirrung, unter vielen Unfallverletzten Begehrungsgelüste nach einer Rente oder [illegible] krankhafte Sehnsuchtsvorstellungen und unter den Berufsgenossenschaften viel

böses Blut angestiftet haben. Die Ideenverbindung: traumatische Neurose, völlige dauernde Erwerbsunfähigkeit, Unheilbarkeit hatte bei allen beteiligten Kreisen nur eine sehr nachteilige Wirkung ausgeübt. Dazu kam noch der schwere Uebelstand, dass viele Aerzte an der allgemeinen Verwirrung selbst die grösste Schuld trugen. Krankheiten, bei denen auch nicht die Spur einer Neurose vorlag, innerliche Organerkrankungen, die mit Fieberdelirien einhergingen, Krankheiten mit zweifelhafter Diagnose — sie wurden alle als *traumatische Neurose* bezeichnet. So hatte sich alsbald in wenig urteilsfähigen Kreisen die Meinung ausgebildet, als wäre in der »*traumatischen Neurose*« eine *neue* und *zwar unheilbare, schwere Nervenkrankheit* entstanden.

Auch die Bezeichnung »*Unfallneurose*« mag diesem Umstand ihren Namen verdanken.

Oppenheim gewann zu Anfang eine grosse Anzahl von Anhängern, unter ihnen auch bedeutende Fachmänner. Es fehlte aber auch nicht an gewichtigen, gegnerischen Stimmen, die gegen den von Oppenheim aufgestellten Symptomenkomplex Front machten. Es wurde von namhaften Gegnern Oppenheims geltend gemacht, dass seine »*traumatischen Neurosen*« irgend ein neues Krankheitsbild nicht darstellten, dass vielmehr die von ihm angeführten Symptome entweder der Neurasthenie, Hysterie oder Hypochondrie angehörten, oder Mischformen von diesen zeigten. Es sei daher nicht nötig, einen neuen Namen zu erfinden, zumal hierdurch nur falsche Vorstellungen über das Wesen und die Bedeutung der funktionellen Neurosen hervorgerufen würden. Diese Anschauung hat sich Bahn gebrochen und ist gegenwärtig auch die herrschende. Wenn wir also im Folgenden von »*Unfallneurosen*« sprechen, sollen hierunter die unter dem Einfluss eines Traumas hervorgerufenen funktionellen Neurosen zu verstehen sein, die uns unter dem Namen Neurasthenie, Hysterie und Hypochondrie bekannt sind.

An der allgemein verbreiteten Anschauung, dass funktionelle Neurosen solche Erkrankungen des Nervensystems seien, deren anatomische Veränderungen zwar noch unbekannt sind, bei denen

wir aber das Krankheitsbild aus der veränderten Funktion herleiten, muss zunächst festgehalten werden.

Hiernach werden Erkrankungen des Nervensystems, bei denen wir nach der Art der Verletzung und der Symptome eine anatomische Veränderung annehmen müssen, von den funktionellen Neurosen auszuschliessen sein.

Es muss ferner betont werden, dass eine *funktionelle Neurose* sich auch nach einem Trauma nur bei von Hause aus hierzu prädisponierten Personen ausbildet, so bei nervös veranlagten Menschen, bei Alkoholikern u. a. Denn während »starke Naturen dem geistigen Anprall widerstehen, ohne zu wanken, sind es stets die schwachen Naturen, die dem physischen oder dem psychischen Trauma unterliegen«. Dass gerade bei den Arbeitern sehr viel prädisponierende und accidentelle Ursachen vorliegen, welche der Entwicklung funktioneller Neurosen günstig sind, sieht der Arzt fortwährend. Besonders mögen hier hervorgehoben werden hereditäre Belastungen mit Nervenkrankheiten oder Alkoholismus, Epilepsie, mangelhafte körperliche und geistige Entwicklung, ungesunde Wohnungen, schlechte und unzulängliche Ernährung, Kummer und Sorgen, übermässiger Alkoholgenuss u. a.

a) Die Neurasthenie.

Die Neurasthenie ist ein Zustand krankhafter Schwäche und Reizbarkeit der psychischen und körperlichen Funktionen.

Der Neurastheniker ist fähig, körperliche Anstrengungen mit voller Rüstigkeit zu beginnen, sehr bald aber tritt Ermüdung ein, aus der sich dann die krankhafte Vorstellung entwickelt, dass er wirklich krank sei.

Die *Symptome* sind folgende:

Verstimmung des Gemütslebens, leichte Reizbarkeit, Herabsetzung der Willensstärke und der Leistungsfähigkeit, Mangel an geistiger Konzentrationsfähigkeit, Zerstreutheit, leicht eintretende Ermüdbarkeit, krankhafte Neigung der Selbstbeobachtung seines Körperzustandes, Kopfschmerzen, Kopfdruck, Zittern, Flimmern vor den

Augen, häufige Schlaflosigkeit, unruhige und aufregende Träume, Herzklopfen, dazu können Schmerzen verschiedener Art hinzukommen, Zwangsvorstellungen u. a.

Objektive Symptome, wie Paraesthesien, Reflexsteigerungen sind oft vorhanden, können aber auch fehlen.

b) Die Hypochondrie

zeichnet sich dadurch aus, dass der Kranke seine Vorstellungen und Selbstbeobachtung mehr auf einen Punkt konzentriert.

Beim Neurastheniker wechseln die Klagen sowohl nach Lokalisation und Intensität, beim Hypochonder hingegen bleiben sie konstant, die krankhaften Ideen werden mehr innerlich verarbeitet. Der Neurastheniker zeigt das Bedürfnis, sich lebhaft auszusprechen, der Hypochonder brütet verschlossen über seine Beschwerden vor sich hin. Als besonders charakteristisch für die Hypochondrie ist das Vorwiegen der abdominalen Beschwerden.

Fall von traumatischer Neurasthenie nach Schädelbruch mit Gehirnerschütterung.

Einem 37jährigen Steinträger fällt am 26. November 1888 ein ca 8 m langes Brett auf den Kopf von der II. Etage. Er wird zuerst von seinem Kassenarzt, dann im Krankenhause behandelt. Versucht kurze Zeit darauf zu arbeiten, muss aber der Kopfschmerzen wegen aufhören und kommt wieder ins Krankenhaus, wo er an *Gehirnabcess* behandelt wird.

Am 25. Februar 1889 von mir untersucht:

Kopfschmerzen, Schwindelanfälle, Flimmern vor den Augen, schlechter Schlaf, Zittern, ungewöhnlich taumelnder Gang, der aber auf der Strasse bedeutend besser ist. Der Mann sieht körperlich vorzüglich ernährt und sehr wohl aus.

Wird auch von verschiedenen Nervenärzten untersucht, vielfach der Simulation verdächtig erklärt, erhält aber schliesslich nach langem Prozessieren eine Rente von 50%.

c) Die Hysterie.

Die Hysterie umfasst *krankhafte Veränderungen, welche auf Vorstellungen beruhen.* Der Hysteriker träumt, die Räder eines Wagens seien ihm über den Leib gegangen, und wenn er erwacht, hält er sich wirklich für überfahren. Die Krankheit ist demnach eine *psychogene.* Sie beruht auf krankhaften, durch Suggestion hervorgerufenen Vorstell-

ungen. Diese krankhafte Vorstellung zeitigt eine unerschöpfliche Anzahl von Funktionsanomalien der motorischen und sensiblen Sphäre des Körpers, ohne dass hiefür eine organische Veränderung gefunden werden kann.

Der Hysteriker ist der Suggestion und Autosuggestion sehr leicht zugänglich, sodass impulsiv andere Vorstellungen und Ideen in ihm hervorgerufen werden können. Er unterliegt daher auch leicht fremden Beeinflussungen, ist unberechenbar in seinen Entschlüssen und in seinem Verhalten zur Umgebung, ist launisch, reizbar, zerstreut und auch in seinen Handlungen oft impulsiv.

Die körperlichen Symptome können sein

1. solche, die dauernd vorhanden sind (Stigmata),
2. solche, die anfallsweise auftreten (hysterische Anfälle).

Zu den ersteren sind zu zählen:

1. *Die Hemianästhesie*, totale Empfindungslosigkeit der einen Körperhälfte bis Schmerzlosigkeit.

Zugleich können Geschmack, Geruch, Gehör auf dieser Seite aufgehoben sein; die Farbenempfindung kann gestört, das Gesichtsfeld eingeengt sein.

2. Die Hyperästhesie. Ueberempfindlichkeit auf der einen Körperhälfte oder einzelnen Teilen desselben. Von den schmerzhaften Stellen lassen sich die hysterischen Anfälle auslösen. Hierzu gehören auch die verschiedenartigen abnormen Sensationen, wie Knäuelempfindung im Magen (Globus hystericus).

3. *Hysterische Lähmungen*, welche ebenso schnell verschwinden können, wie sie gekommen sind.

4. Hysterische Kontrakturen.

Die hysterischen Anfälle sind zentral bedingte Reizerscheinungen, die in den verschiedensten Formen und Kombinationen auftreten. Diese Anfälle bestehen in klonischen und tonischen Krampfformen der Extremitäten und des Gesichts, die Kranken nehmen oft die bizarrsten Stellungen ein, schneiden Grimassen, es wechseln Lach- und Weinkrämpfe unter einander ab. Während der Anfälle treten Hallucinationen auf. Die Krampfanfälle unterscheiden sich

von der wahren Epilepsie dadurch, dass das tiefe Coma der Epilepsie fehlt. Das Bewusstsein ist niemals alteriert, die Reflexe sind erhalten; auch pflegen die Kranken meist günstig hinzufallen, während die Epileptiker mit dem Gesicht zuerst hinstürzen; das Erwachen aus dem Krampfzustand kann schon durch leichtes Rütteln und Bespritzen mit kaltem Wasser herbeigeführt werden.

Therapeutisch ist in erster Linie die Fernhaltung aller schädlichen, die krankhaften Vorstellungen nährenden Einflüsse zu erstreben. Für die hysterischen bzw. neurasthenischen Arbeiter ist gewöhnlich die Arbeit das beste Heilmittel. Daher sollte man auch bei der Begutachtung die hohen Renten, *wo angängig*, vermeiden. Durch die hohen Renten wird nur die krankhafte Vorstellung, dass das Leiden sehr schwer sei, wachgehalten, während eine niedrigere Rente den Kranken zur Arbeit zwingt, die dadurch, dass krankhafte Vorstellungen nicht aufkommen können, zur Heilung führt. Hiernach wird sich auch der Grad der Erwerbsunfähigkeit richten.

Bezüglich der krankhaften Vorstellungen der Unfallneurose ist als charakteristisch hervorzuheben, dass der Ideengang sich fast ausschliesslich auf die *Unfallrente* und alle mit dem Unfall und seiner Entschädigung zusammenhangende Ereignisse bezieht.

Fall von traumatischer Hysterie nach Kopfverletzung.

41jähriger Maurer verunglückte am 21. September 1892 dadurch, dass ihm von 3 m Höhe ½ Mauerstein auf den Kopf fiel.

Kurze Behandlung im Krankenhause, dann in einer Nervenpoliklinik. Von mir untersucht am 15. Dezember 1892.

Symptome: Narbe auf dem Kopf, wenig verschieblich. Stark stechende Schmerzen auf der rechten Kopfseite, besonders beim Versuch sich zu bücken, Schwindelanfälle, langsamer, unsicherer Gang, deprimierter, ängstlicher Gesichtsausdruck, Gesichtszuckungen. Rechte Gesichtsseite etwas verstrichen, unsichere Sprache, frequenter Puls. Später andauernd weinerliche Stimmung. Steigerung der Reflexe. Diagnose: *Traumatische Hysterie.*

Die *Epilepsie* ist eine nach Kopfverletzungen nicht seltene Erkrankung. Besonders sieht man sie nach Schädelbrüchen mit nachfolgenden Depressionen des Schädeldaches, wo die Bedingungen einer *Reizung der Hirnrinde* durch die

Knochenverdickung, durch die Narbe der Hirnhäute, oder durch entzündliche Prozesse gegeben sind. Aber auch nach Kopfwunden mit nachfolgender narbiger Verwachsung kommt Epilepsie vor.

Der typische Anfall beginnt mit der *Aura* (Kopfschmerzen, Schwindel, Uebelkeit, Unbehagen etc.), woran sich der Anfall anschliesst. Während des Krampfzustandes sind die Reflexe erloschen, die Pupillen erweitert, das Bewusstsein aufgehoben, es treten Zuckungen auf, Schaum steht vor dem Munde, die Fäuste sind in sich geschlossen, die Zunge wird gebissen.

Nach dem Erwachen besteht oft noch lange Benommenheit, Uebelkeit, Missbehagen, geistige Depression. Ueber den Anfall selbst besteht Amnesie.

Durch Entfernung der schädlichen Reize (Trepanation) kann in manchen Fällen die Epilepsie beseitigt werden.

Auch hier handelt es sich besonders um Personen, die bereits nervös veranlagt sind. Nachkommen von Trinkern sind ganz besonders zur Epilepsie prädisponiert.

Eine Kopfverletzung kann den epileptischen Anfall auslösen.

Aber auch periphere Verletzungen können zur Auslösung der Epilepsie führen.

29jähriger Anstreicher, welcher wiederholt an Bleivergiftung gelitten, stürzt am 30. April 1889 von einer ca. 8 m hohen Telegraphenstange.

Verletzung: *Schädelbasisbruch mit Lähmung des linken Armes.* 4 Wochen Krankenhausbehandlung, 4 Wochen ambulant.

Darauf Wiederaufnahme der Arbeit in vollem Umfange. 4. September 1889 neue Untersuchung und Wiederaufnahme des Heilverfahrens wegen Kopfschmerzen und Schwindelgefühl.

11. November 1889. Vollständiges Wohlbefinden, daher zur Arbeit entlassen. *Völlig erwerbsfähig.*

16. März 1895. *Erster epileptischer Anfall.* Später wiederholten sich die Anfälle. Zusammenhang mit Unfall erwiesen.

100 % Rente.

Die Gesichtsverletzungen.

Die leichteren *Kontusionen* des Gesichts haben, falls sie weder mit einer Fraktur noch mit einer Gehirnerschütterung

Tafel V.

Figur 1: *Verwachsene Narbe auf dem linken Wangenbein* nach Kontusion (wahrscheinlich Fraktur.) Das Bild zeigt deutlich die Narbe auf dem linken Wangenbein, die Verdickung des Wangenbeins, ferner eine Conjunctivitis, die links deutlich stärker als rechts ist.

Thränenansammlung im linken Auge. Es handelt sich um einen 49jährigen Arbeiter, welchem aus einer Höhe von 16 m am 7. April 1887 ein Brett auf die linke Wange fiel.

Klagte über Schmerzen auf der linken Gesichtsseite, Kopfschmerzen, Schwindelgefühl, Zahnschmerzen, besonders beim Kauen, Verlust des Geruchsvermögens auf der linken Nasenseite.

Objektiv war das weithin hörbare Schnüffeln mit der Nase auffallend, ferner das fortwährende Thränen des linken Auges.

Diagnose: Neuralgia n. infraorbitalis sin.

Massage wurde am besten vertragen und brachte am meisten Erfolg.

Die Durchtrennung des Nerven und Lösung der Narbe brachten keine Erleichterung. 50 % etwa 2 Jahre hindurch, ein Jahr später V. E.

Figur 2 stellt von dem im Text unter Fig. 4 erwähnten und illustrierten Fall von kompliziertem Nasenbeinbruch den verengten rechten Naseneingang dar. Der junge Mann klagte sehr viel über Luftmangel und musste lange mit offenem Munde atmen. Später verloren sich die Beschwerden. Das Bild stammt aus einer Zeit, die 6 Jahre nach dem Unfall zurücklag. Die Rente betrug 10 %, etwa 1½ Jahre darauf V. E.

---

noch mit einer Nervenverletzung einhergehen, keine nachteiligen Folgen. Für gewöhnlich kommen sie kaum zur Anmeldung, auch bedingen sie durchschnittlich keine oder nur eine ganz kurze und vorübergehende Arbeitsunfähigkeit.

Die schweren Kontusionen hingegen sind meist mit Frakturen oder Gehirnerschütterungen verbunden.

Umstehendes Bild (Fig. 3) betrifft den 37jährigen Arbeiter W. H., welcher am 17. Juli 1887 durch Schlag von dem Baum eines umfallenden Schubkarrens eine *Kontusion der rechten Wange* erlitten hatte. Da es sich hier um einen typischen Fall von *traumatischer Neurose* nach Oppenheim handelt, habe ich den Gesichtsausdruck durch photographische Aufnahme zu fixieren versucht. Die deprimierte Gemütsstimmung war hier vorherrschend. Es ist derselbe Fall, welcher mehrfach in den Verdacht der Simulation kam und über den im Jahre 1891 die medizinische Fakultät der Berliner Universität ein Gutachten abgab. Dieses Gutachten ist sowohl im Aerztl. Vereinsblatt, als auch in den A. N. d. R.-V.-A. vom 1. Oktober 1897 mit einem Zusatz von der medizinischen Fakultät veröffentlicht worden. (Vgl. traumatische Neurosen.)

Von grösserer Wichtigkeit sind die

Wunden des Gesichts. Einmal sind sie ein beliebter

Lib. 5

Angriffspunkt für die Infektion durch Erysipel-Kokken (Gesichtsrose), dann verdienen sie auch besondere Beachtung wegen des grossen Nervenreichtums im Gesicht. So sind tiefe Wunden, wegen der gleichzeitigen Verletzung des Facialis bezw. Trigeminus und wegen der nachherigen Neuralgie oder Lähmungen von grösserer Bedeutung. In die Tiefe gehende Gesichtsnarben rufen durch Druck auf

Fig. 3.

darunter liegende Nervenäste schmerzhafte *Gesichtszuckungen* und *Augenthränen* hervor.

Verletzung des Ophthalmicus Facialis bedingt *Lagophthalmus* mangelhaften Lidschluss und zieht noch die Gefahr der *Augenverletzungen* durch Fremdkörper nach sich.

Verbrennungen im Gesicht durch siedendes Wasser, durch frischgelöschten Kalk, durch Explosionen von Aether- oder Petroleumlampen, Leuchtgasröhren u. a. führen oft zu *ausgedehnter Narbenbildung*, hierdurch zu *Entstellungen des Gesichts*, welche als solche schon allein, besonders bei

Tafel VI.

Linksseitige Sympathicuslähmung mit Atrophie der linken Gesichtsseite.

Man sieht deutlich die veränderte Gesichtsfarbe links, der das kräftige, gesunde Rot der rechten Seite fehlt, den starken linksseitigen Gesichtsschweiss, die Atrophie der linken Gesichtsseite, eine geringe Verengerung der linken Lidspalte.

Sp., Maurer, 51 Jahr, verunglückte am 20. Dezember 1892 dadurch, dass ihm, als er am Rohbau des Nachbargrundstückes vorbeiging, ein Mann aus der 4. Etage auf den Kopf bezw. Rücken fiel.

Die ers en 13 Wochen wurde er fast ausschliesslich in seiner Wohnung behandelt; nur 3 Wochen war er im Krankenhause.

Ich fand am 16. März 1893 an dem mittelgrossen, kräftig gebauten Mann ausser den oben erwähnten Veränderungen im Gesicht auch eine spastische Lähmung beider Beine, besonders des rechten. Patellarreflexe beiderseits gesteigert, rechts entstehen bei der Reflexprüfung clonische Zuckungen. Bewegungen im rechten Hüftgelenk wegen der Schmerzen nicht möglich. Geht sehr mühsam an 2 Stöcken.

Psyche intakt. Veu.

---

weiblichen Arbeitern genügen, eine gewisse Erwerbsunfähigkeit zu bedingen.

Brüche der Gesichtsknochen.

Die Brüche der *Nasenbeine* kommen entweder durch direkten Fall auf die Nase oder durch Herauffallen von Gegenständen zu stande.

Die Folgen der Nasenbeinbrüche sind nicht allein äussere Formveränderungen, sondern vielfach auch Verengerungen des Naseneinganges.

Daher geben Nasenbeinbrüche später leicht Veranlassung zu Klagen über Atembeschwerden. Die Kranken können dann häufig nur mit offenem Munde atmen.

Man versäume aber nicht, eine genaue Untersuchung vorzunehmen, da diesen Atembeschwerden sehr leicht andere Ursachen, wie Polypen, luetische Geschwüre u. a. zu Grunde liegen können.

Erwerbsunfähigkeit pflegt nach den Nasenbeinbrüchen nur in den ersten Wochen einzutreten. In manchen Fällen setzten die Verletzten ihre Arbeit überhaupt nicht aus. Eine *dauernde* Beeinträchtigung der Erwerbsfähigkeit pflegen die Nasenbeinbrüche nicht nach sich zu ziehen, wenn durch

dieselben nicht eine auffallende Gesichtsentstellung hervorgerufen oder benachbarte wichtigere Teile mitverletzt worden sind.

Fig. 4

Beifolgende Abbildung betrifft einen ca. 15jährigen jungen Mann, der durch Herrauffallen eines Gewichtsstückes einen *komplizierten* Nasenbeinbruch erlitten hat. Die Entstellung ist eine geringe. Die Beschwerden bestanden besonders in Luftmangel bzw. Atemnot.

Das Aussehen des rechten Nasenengangs ist auf Taf. V Fig. 2 illustriert.

Die Brüche des *Wangenbeins* gehören isoliert zu den seteneren Verletzungen. Im Verein, besonders mit Oberkieferbrüchen und auch anderen Schädelknochenbrüchen hingegen sind sie häufiger.

Tafel VII.

Kontraktur des linken M. cucullaris nach schwerer Kontusion der linken Kopf- und Körperseite.

Ausgang: Hysterie. Völlige Erwerbsunfähigkeit zum Teil wegen Komplikationen.

Der 38jährige Maler G. stürzte am 30. April 1889 rücklings von einer ca. 16 m hohen Rüstung. Er erlitt eine schwere Kontusion der linken Körperseite mit Rippenbrüchen und Lungenverletzung, eine Kontusion der linken Scapula, der linken Kopfseite und Gehirnerschütterung.

Krankenhausbehandlung über 13 Wochen.

Das Bild zeigt auf der Vorder- wie auf der Rückseite die eigentümliche Stellung der linken Schulter, des Kopfes und des linken Armes; sowie die etwas stark gefüllten Venen an der linken Brustseite und auf dem linken Arm.

G. bezieht eine Rente von 100 %, nicht allein wegen der Kontraktur, sondern auch wegen der pleuritischen Beschwerden. Geriet öfter in den Verdacht der Simulation, weil auch eine annähernd normale Kopfhaltung beobachtet sein soll.

Von meinem Material kann ich 5 isolierte Wangenbeinbrüche (ohne Schädelbrüche) anführen, die teils durch direktes Herauffallen von Gegenständen, teils durch Abstürze entstanden waren.

Waren die Wangenbeinbrüche Splitterfrakturen — dann hat man auf alle Fälle mit der Verletzung von Nerven zu rechnen.

Es finden sich daher als häufigere Komplikationen nach Wangenbeinbrüchen Verletzungen des N. infraorbitalis, wie auch von Zweigen des Facialis.

Im ersten Falle können Erscheinungen in der Form des Tic douloureux den Verletzten sehr belästigen und seine Erwerbsfähigkeit zeitweise vollständig aufheben. Vielfach kann man noch nach Jahren Gesichtszuckungen mit mehr oder minder grosser Schmerzhaftigkeit, manchmal auch ohne Schmerzen, feststellen.

Therapeutisch pflegen feuchtwarme Umschläge, Priessnitzumschläge, vorsichtige Massage in dem Verlauf der schmerzhaften Nervenäste, die Anwendung schwacher galvanischer Ströme gute Dienste zu thun. Bei sehr heftigen Schmerzen ist die Anwendung innerer Mittel, wie Morphium, Antipyrin u. a. zu empfehlen.

Die *Erwerbsunfähigkeit* kann bei grossen Schmerzen eine völlige sein. Bei geringen Schmerzen ist sie entsprechend niedriger.

Die Brüche des Oberkiefers.

Die Oberkieferbrüche finden sich fast regelmässig in Begleitung der Nasen- und Wangenbeinbrüche, sowie der Schädelbrüche überhaupt. Isoliert dürften sie wohl selten vorkommen.

Komplizierte Brüche des Jochbeins und Oberkiefers kommen u. a. bei Bauarbeitern durch Herauffallen von Gegenständen, bei Kutschern durch Hufschlag und aus anderen Ursachen vor.

Subjektiv wird oft über Zahnschmerzen, Schmerzen beim Kauen und über lose Zähne geklagt.

Objektiv kann man in einer Anzahl von Fällen Formveränderungen in dem gebrochenen Oberkiefer, besonders in dem Alveolarfortsatz und lose Zähne, feststellen.

Eine Erwerbsunfähigkeit liegt gewöhnlich nicht vor, wohl aber kann sie durch hiermit in Verbindung stehende Schmerzen bedingt sein.

Die Brüche des Unterkiefers

sind häufig und können durch Fall oder Stoss direkt vorkommen. Andererseits finden sie sich auch als Begleiterscheinung von Schädelbrüchen nach Abstürzen, Verschüttungen u. a. Aber auch auf indirektem Wege können Unterkieferbrüche zustande kommen, so bei Einklemmungen des Kopfes, ja selbst durch heftige Kontraktionen des M. temporalis sind Rissbrüche am Proc. coronoideus beobachtet worden.

Die von mir beobachteten 10 Fälle isolierter Unterkieferbrüche sind alle, soweit es sich nachweisen liess, direkte gewesen und waren durch Abstürze erfolgt.

Als häufige Erscheinung nach Unterkieferbrüchen kann man eine Dislokation der beiden Bruchstücke nach oben und nach unten beobachten. Auch Verschiebungen nach

innen oder aussen finden sich nicht selten. Man kann diese Dislokationen teilweise schon von aussen erkennen, um so deutlicher aber sind sie an den Zahnreihen zu sehen.

Beim Kauen sowie beim Mundoffnen machen sich diese Dislokationen besonders unangenehm bemerkbar.

Pseudarthrosen des Unterkiefers storen die Funktion desselben, besonders das Kauen sehr. Die Bewegungen sind samtlich schmerzhaft, die kranke Gesichtsseite atrophiert sehr stark.

Unterkieferverrenkungen

sind in der Unfallpraxis sehr seltene Ereignisse.

In einem von mir beobachteten Falle reponierter rechtsseitiger Unterkieferverrenkung handelte es sich um einen 37 Jahre alten Zimmerer welcher rucklings von der Balkenlage gestürzt war Die Verrenkung des Unterkiefers wurde gleich nach dem Unfall im Krankenhause reponiert. Heilung glatt ohne nachfolgende Erwerbsunfähigkeit.

Die Verletzungen und traumatischen Erkrankungen des Halses

Die isolierten Verletzungen des vorderen Halsteils durfen unbedingt zu den seltenen Verletzungen gezahlt werden

Gewohnlich kommen die Halsverletzungen gleichzeitig mit Gesichts- bezw Kopfverletzungen vor, oder aber sie finden sich als Folge einer Fraktur oder Verrenkung des Schlusselbeins

Nach Explosionen werden direkte Halsverletzungen beobachtet. Sie kommen besonders vor in der Bergwerkindustrie und im Baugewerbe beim Sprengen von Steinen. Explosionen Auch *Verbrennungen* des Halses durch Explosionen von Aether- und Petroleumlampen werden mehrfach beobachtet.

Die Narben führen in manchen Fallen zu Kontraktaren und Schiefstellung des Kopfes

Mit welchen Gefahren und Folgen die schweren Verletzungen der Halsorgane verknupft sind, ist aus anatomischen Grunden leicht erklarlich

Von den Halsmuskeln sind es besonders der Sternocleidomastoideus und der Cucullaris, welche nach Traumen sekundär erkranken.

Kontrakturen dieser Muskeln führen zu Schiefstellung des Kopfes (Caput obstipum).

II. Der Rumpf.

1. Die Wirbelsäule.

Anatomisch-physiologische Vorbemerkungen.

Unter anderen Aufgaben fällt der Wirbelsäule auch diejenige zu, die Last des Oberkörpers zu tragen und im Gleichgewicht zu halten. Entsprechend dem Zweck, welchen sie zu erfüllen hat, zeigt die Wirbelsäule bestimmte physiologische Krümmungen, welche, im Lebenden von der Rückseite betrachtet, im Halsteil konkav, im oberen Brustteil konvex, im unteren Brust- und im Lendenteil konkav sind. Abweichungen von diesen physiologischen Krümmungen kommen unter den industriellen Arbeitern überall da vor, wo besondere, namentlich *einseitige Anforderungen an die Thätigkeit der Wirbelsäule* gestellt werden. So bietet z. B. die Wirbelsäule eines Steinträgers oft von der Norm ganz bedeutend abweichende Verhältnisse. Der Halsteil ist hinten vielfach stark konvex gekrümmt, der obere Brustteil kyphosoliotisch, der untere mit dem Lendenteil lordotisch verbogen. Das hat weiterhin zur Folge, dass sowohl beide Schulterblätter und beide Arme, als auch das Becken und die Beine verschieden stehen müssen, wobei scheinbare Verlängerungen bezw. Verkürzungen als weitere Folge der veränderten Statik sich ergeben. Schliesslich muss auch der Thorax eine bestimmte Deformität zeigen. Diese unter dem Namen *Berufsdeformitäten* uns bekannten Veränderungen vollziehen sich am Körper im Laufe der Zeit ganz gesetzmässig und zwar genau in dem Sinne, in welchem die Belastung auf den Körper eingewirkt hat.

Der Umstand, dass die Wirbelsäule nicht nur die Last des eigenen Körpers, sondern auch noch andere schwere Lasten zu tragen und stets im Gleichgewicht zu halten imstande ist, ergiebt den notwendigen Schluss, dass die Wirbelsäule ein sehr elastischer Apparat sein muss. Diese Elastizität beruht in erster Reihe auf der spongiösen Substanz der Wirbelkörper und auf den zwischen diesen liegenden Bandscheiben. Sie wird unterstützt durch die übrigen Bandapparate der Wirbelsäule.

Die elastische Beschaffenheit der Wirbelkörper und der Bandscheiben gestattet es, dass der Längendurchmesser der ganzen Wirbelsäule sowohl durch Kompression verkleinert, als auch durch Dehnung vergrössert

werden kann. Ersteres geschieht beim Tragen von Lasten, letzteres beim Anhängen des Körpers. Aber auch bei den Beuge- und Streckbewegungen kommen stets Kompressionen und Dehnungen zustande.

Die Wirbelsäule gestattet folgende Bewegungen:

1. Die Beugung und Streckung in der Medianebene (Anteflexion und Retroflexion).

2. Die Beugung und Streckung in der Frontalebene (Lateralflexion) und in allen Zwischenebenen.

3. Torsions- und Retorsionsbewegungen.

Bis zu welchem Grade die Bewegungen der Wirbelsäule ausführbar sein können, zeigen uns die sogenannten Schlangenmenschen.

Die allgemeine Beweglichkeit der Wirbelsäule ist, ausser von dem ihr speziellen Elastizitätsgrade, auch abhängig von den Dimensionen der Bandscheiben und der Höhe der Wirbelkörper.

Die Beweglichkeit ist um so grösser, je niedriger und schmäler der Wirbelkörper und je höher und schmäler die Bandscheibe ist. Hiernach wird es verständlich, dass die grösste Bewegungsfähigkeit der Halswirbelsäule zufällt. Diese Eigenschaft verdankt sie aber auch ihrer besonders freien und ungehinderten Lage. Nächstdem zeigt der Lendenteil die grösste Beweglichkeit, während die Brustwirbelsäule einmal durch ihre Verbindung mit den Rippen, dann durch die dachziegelförmige Anordnung der Dornfortsätze und schliesslich wegen der Höhe der Wirbelkörper die relativ geringste Beweglichkeit darbietet. Wie weit die einzelnen Gelenke selbst und die Bandapparate für die Bewegungen der Wirbelsäule Hemmungsvorrichtungen bilden, kann hier nicht erörtert werden; es genügt schon der Hinweis hierauf.

Man kann die Bewegungen der *Halswirbelsäule* nicht besprechen, ohne den Kopf zu berücksichtigen. Auch müssen unter allen Halswirbeln die beiden ersten einer gesonderten Betrachtung unterzogen werden.

Der Kopf steht im Verhältnis zum Rumpf nicht in einer geraden Linie, sondern in einem Winkel von ca. 165°. Ebensowenig steht der Hals zum Kopf oder Rumpf gerade.

Der Kopf wird durch die antagonistischen Muskeln auf der Halswirbelsäule und durch den Muskeltonus festgehalten. Er kann mit Hilfe der Halswirbelsäule nicht ganz bis zum rechten Winkel, sondern durchschnittlich nur um etwa 80° nach vorn gebeugt werden, oder, genau genommen, 85° (165° – 80°).

Das gewöhnliche Beugen des Kopfes nach vorn wird durch die Schwere hervorgerufen, wobei der Tonus der Nackenmuskeln nachlässt.

Hierbei ziehen der M. longus colli und rectus capitis major et minor den Kopf nach vorn. Bei forciertem Beugen nach vorn treten das Platysma, die scaleni anteriores und wahrscheinlich auch die mm. inter transversarii in Thätigkeit.

Das gewöhnliche leichte Beugen des Kopfes, das Nicken, geschieht im Atlanto-Occipitalgelenk, das weitere, tiefe Beugen in der ganzen Halswirbelsäule.

Bei den seitlichen, ausgiebigen Beugungen wird der Kopf mit einer geringen Rotation nach hinten etwa bis zu einem Winkel von 150° bis 155° zur senkrechten Rumpfachse gebracht. Es kommen hierbei in Thätigkeit der M. rectus capitis lateralis, die intertransversarii und die Scaleni der einen Seite. Auf der gebeugten Seite werden die Proc. transversi einander genähert, auf der anderen Seite von einander entfernt.

Die Proc. obliqui machen hierbei, der Richtung ihrer Gelenkflächen entsprechend, eine eigenartige Bewegung, wie sie weiter unten beschrieben ist.

Die Beugung des Kopfes nach hinten, Retroflexion, geschieht für gewöhnlich nur im Atlantooccipitalgelenk und wird durch die kurzen Nackenmuskeln besorgt, den rect. cap. ant. major et min., den obliqu. sup. et inf.

Es können sich hieran auch bei etwas weiteren Retroflexionen beteiligen der Sternocleidomastoideus, der Splenius capitis, longissim. capit., complex. major et bivent. (semispinalis capitis), der multifidus spinae und die mm. interspinales. Dieselben Muskeln treten auch in Thätigkeit, wenn sich die ganze Halswirbelsäule an der Retroflexion beteiligt. Hieran würden bei den tiefen Beugungen nach hinten auch die obersten Zacken des longissimus dorsi und des sterno-costalis teilnehmen. Diese Bewegungen werden alle nur ausgeführt bei doppelseitiger Wirkung. Bei einseitiger Wirkung kommt stets eine Drehung zustande.

Die Drehung des Kopfes geschieht um die vertikale Achse im Zahngelenk, Articulatio atlanto-odontoidea. Zur Bestimmung des Drehwinkels denke man sich eine sagittale und eine transversale Achse, demnach 2 rechtwinklig zueinander geordnete Achsen. Man bekommt dann einen Drehwinkel von angefähr 75°. Bei diesem Drehwinkel wird allerdings schon die ganze Halswirbelsäule in Anspruch genommen, wobei natürlich auch die Drehachse nach unten verschoben wird. Für die gewöhnliche Drehung im Atlanto-occipitalgelenk kommt in Betracht der obliqu. inf. der einen Seite. Es dreht also der rechte obliquus inferior den Kopf nach der rechten Seite. Für die weiteren Drehungen des Kopfes tritt der sternocleidomastoideus der entgegengesetzten Seite in Thätigkeit, wobei auch gleichzeitig eine leichte Neigung des Gesichts nach der Seite des drehenden Muskels zustande kommt. Es treten dann aber auch sämtliche Muskeln der einen Seite in Thätigkeit, die bei beiderseitiger Wirkung eine Streckung bezw. Beugung des Halses bewirken.

Nach H. Meyer beträgt die Beugung der Wirbelsäule, wenn man die Entfernung vom Promontorium bis zum Tuberculum anterius atlantis als Radius nimmt, in der Medianebene einen Bogenwert von 71. Die Halswirbelsäule hat an dieser Beugung den grössten Anteil. Wurde der Radius vom Promontorium aus bis zum 7. Halswirbel genommen, so betrug der Beugewinkel nur 64°, wovon 31° allein auf die 3 unteren Lendenwirbel entfielen. Für die Bewegungen der Wirbelsäule ist als allgemeine Regel festzuhalten, dass bei der Beugung an der konkaven

Fig. [illegible]

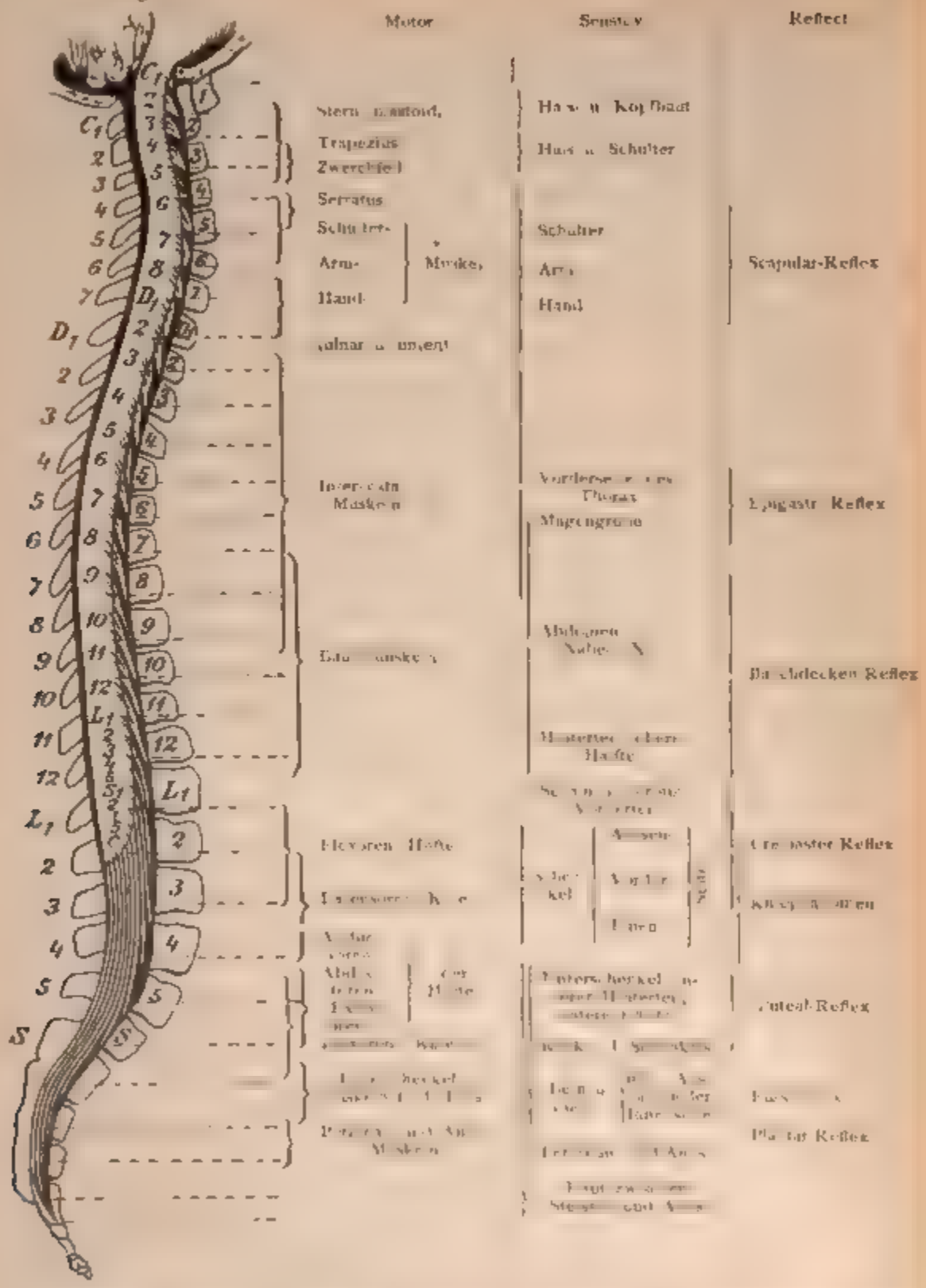

Schema [illegible] zur [illegible] Ziehung der verschiedenen [illegible], sensiblen und Reflex [illegible] Muskeln [illegible] Spinalnerven.

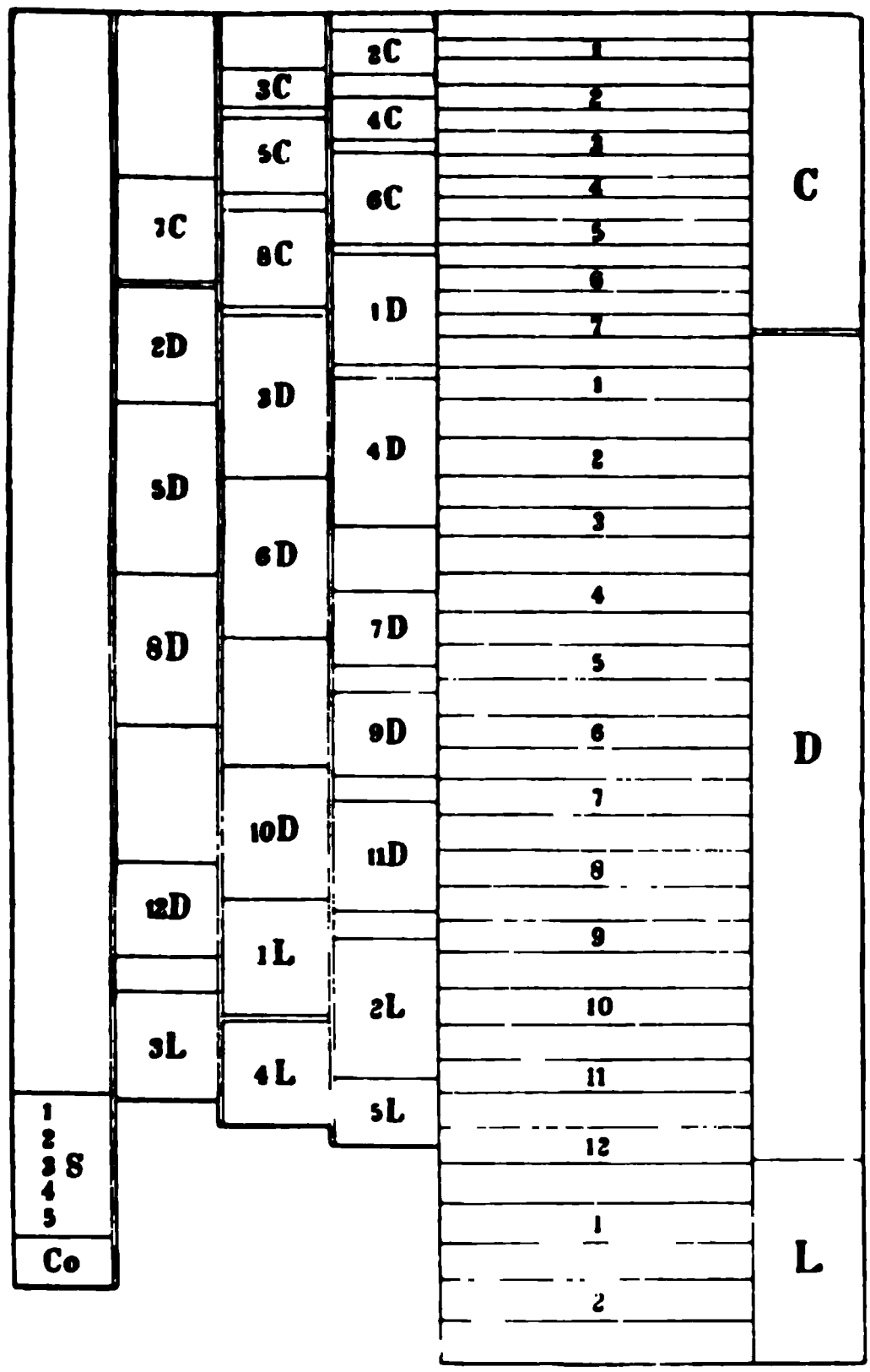

Fig. 6.

Seite die Bandscheiben komprimiert, an der konvexen Seite gelockert bezw. gedehnt werden. Bei der Beugung in der Medianebene nach vorn tritt an der hinteren Seite, also an den Dornfortsätzen, somit auch an den ligg. interspinalia, dem lig. apicum (nuchae), ferner an den ligg. flava eine Dehnung ein. Die Dornfortsätze gehen hierbei deutlich auseinander. Ebenso dehnen sich bei der Kompression in den Vorderteilen, die *Bandscheiben in den hinteren Segmenten.* Vom Atlas bis zum Ende des Kreuzbeins gemessen, nahm bei einem 24jährigen, jungen Mann die Längenausdehnung der Wirbelsäule bei der Beugung genau 11,5 cm zu.

An der Dehnung des hinteren Teils der Wirbelsäule bei der Beugung, beteiligen sich naturgemäss auch die Rückenmuskeln.

Bei dieser Beugung nach vorn gleiten die proc. obliqui der oberen Wirbelbogen auf den proc. obliqui der unteren aufwärts, während der ganze Wirbel gleichzeitig eine geringe Drehung um die transversale Achse macht.

Bei starkem Beugen nach vorn wird nicht allein die Wirbelsäule gebogen, sondern es tritt auch durch Fixation der Oberschenkel eine Beugung in beiden Hüftgelenken ein. Bei den jüngeren Personen beträgt der Winkel zwischen Rumpf und Oberschenkel ca. 75°.

Bei der Beugung nach vorne, welche gleichfalls durch die Schwere des Rumpfes hervorgerufen wird, kontrahieren sich die Bauchmuskeln, besonders der Rectus und Ileopsoas, während die Rückenmuskeln, wie schon erwähnt, sich dehnen müssen. Indessen geschieht diese Dehnung auch mit einer gewissen Kontraktion, diese Kontraktion bezweckt aber das Hinüberfallen nach vorne zu verhüten. Nimmt die Wirbelsäule bei der Beugung hinten an Länge zu, so ist anzunehmen, dass sie vorne um ebensoviel ihr Längenmass verkürzt. Das Umgekehrte tritt bei der Streckung, der Retroflexion, ein. Hier werden die hinteren Teile der Bandscheiben von den Wirbelkörpern komprimiert, die vorderen gelockert. Die proc. obliqui der oberen Wirbelbogen gleiten auf den proc. obliqui der unteren herab, die Wirbel machen hier eine kleine Drehung um die transversale Axe in umgekehrter Richtung wie bei der Beugung nach vorne.

Der Endeffekt des Herabgleitens der oberen proc. obliqui auf den unteren äussert sich darin, dass die letzten beiden proc. obliqui, die des 5. Lendenwirbels, in die fossa lumbosacralis des 1. Kreuzbeinwirbels herabgleiten.

Die Retroflexionen vollziehen sich hauptsächlich in dem Halsteil, demnächst auch sehr stark im Lendenteil, sehr wenig im Dorsalteil, doch ist auch in diesem Teil die Rückwärtsbeugung nicht zu unterschätzen. Vom Tuber atlantis bis zum Dornfortsatz des 7. Halswirbels verkürzte sich die Halswirbelsäule bei einem 24jährigen jungen Manne um 7 cm, während Brust- und Lendenteil vom Dornfortsatz des 7. Halswirbels bis zum unteren Ende des Kreuzbeines nur eine Gesamtverkürzung von 6 cm aufwiesen. Die Gesamtverkürzung betrug somit 11 cm. Die Mitbewegung im Hüftgelenk ist unter normalen Verhältnissen sehr gering und wird stark gehemmt durch das lig. Bertini. Bei der Retroflexion kontrahieren sich die langen Rückenmuskeln, während die Bauchmuskeln, besonders der Rectus abdominis und Ileopsas gedehnt werden.

Die Beugung zur Seite, Lateralflexion vollzieht sich, wenn wir zunächst von der Halswirbelsäule ganz absehen, fast ausschliesslich im Lendenteil, bezw. in den untersten Enden Brustwirbeln. Die *reine* Beugung zur Seite, ohne Rotationsbewegung, kann bis zu einem Winkel von 150° von einem Manne im mittleren Lebensalter ziemlich mühelos ausgeführt werden.

Bei den weiteren Beugungen zur Seite mit Rotation wirken die Transversospinales (Semispinalis dorsi und multifidus spinae) der einen Seite.

Mit Rotation kann die Lateralflexion etwa bis 130° ausgeführt werden. Hierbei tritt eine Kompression der Bandscheiben stets auf der Seite der Beugung ein. Die proc. obliqui verhalten sich hierbei so, dass auf der Beugeseite die unteren Fortsätze ein wenig an der oberen proc. obliqui der nächstfolgenden Wirbel etwas zur Seite herabgleiten, so dass die proc. obliqui der anderen Seite (also auf der Streckseite) entsprechend in die Höhe gehen. Ein Blick auf das Skelett lehrt, dass diese Bewegung nur eine beschränkte sein kann. Schon wegen der schiefen Richtung der Gelenkflächen der proc. obliqui kann eine tiefere Lateralflexion ohne Rotation nicht vor sich gehen.

Die bei der Lateralflexion wirkenden Muskeln sind die intertransversarii und am Brustteil zum Teil auch die intercostales interni.

Es bliebe noch übrig die Rotationsbewegungen der Wirbelsäule zu erwähnen. Diese Bewegungen werden vorzugsweise durch Muskeltätigkeit hervorgerufen. Sie gehen leicht vor sich in der Halswirbelsäule, schwerer in der Lenden-, am schwersten in der Brustwirbelsäule.

Die proc. obliqui verhalten sich hier so, dass z. B. bei der Drehung von links nach rechts die linken obliqui inferiores der oberen Wirbelbögen an die superiores der nächst unteren drücken.

2. Die Beziehungen der Wirbelsäule zu den Rippen.

Bei allen Bewegungen der Wirbelsäule sind diejenigen des Brustteils am wenigsten ausgiebig. Von grossem Einflusse auf diese mangelhafte Bewegungsfähigkeit ist die Verbindung der Brustwirbelsäule mit den Rippen, besonders mit den ersten 10 Rippen, welche sich nach vorne zu mit dem Brustbein vereinigend, das Skelett des Brustkorbes bilden. Die Rippen sind teils mit den Wirbelkörpern, teils mit ihren Querfortsätzen gelenkig verbunden.

Die Köpfchen der 2. bis inkl. 9. Rippe (mitunter auch der 1. bis inkl. 10.) artikulieren vermöge ihrer gespaltenen Gelenkfacetten mit je 2 Wirbelkörpern, einem oberen und einem unteren. Die zwischen den beiden Gelenkfacetten liegende Spitze des Rippenköpfchens (Crista capituli) liegt dicht an der Bandscheibe, ist mit dieser durch ein kleines, faserknorpeliges Band verbunden, das lig. capit. cost. interarticulare, wodurch der ganze Gelenkraum innerhalb des lig. capsulare in 2 Kammern geteilt wird.

Durch die Proc. transversi sind die Rippen an der Articul. transverso-costalis gleichfalls gelenkig verbunden, während ausserdem vom collum costae zum Querfortsatz des Wirbels Bänderzüge hingehen.

An allen Bewegungen der Wirbelsäule müssen auch die Rippen partizipieren. Durch die Gelenkverbindungen der Articul. costo-transversales und der Articul. costo-vertebrales haben zwar die Rippen etwas selbständigen Spielraum, allein derselbe ist doch nur gering. Bei der Beugung der Wirbelsäule nach vorne müssen sich die Rippen

hinten von einander entfernen, vorne einander nähern, bei der Beugung nach hinten umgekehrt, bei der Beugung z. B. nach rechts nähern sie sich auf der Beuge- und entfernen sich auf der Streckseite. Neben der Wirbelsäule, dicht an der hinteren Thoraxwand läuft der Sympathicus. Frakturen der proc transversi oder der Rippen neben der Wirbelsäule können eine Zerreissung im Sympathicus leicht herbeiführen.

Ebenso können bei forcierten Bewegungen der Wirbelsäule Zerreissungen des ligg capit costi interarticular und der äusseren ligamentösen Verbindungen zwischen den Wirbeln bezw. ihren Fortsätzen und den Rippen hervorgerufen werden. Am Lebenden wird man wohl schwerlich diese Verletzungen diagnostizieren, es sei denn aus einer Dislokation der Rippen an diesen Stellen mit Hülfe der Röntgographie. Man muss aber die Möglichkeit dieser Verletzungen im Auge haben.

Für die *Untersuchungen* an der Wirbelsäule bieten am lebenden Individuum nur die Dornfortsätze die Möglichkeit, eine Orientierung vorzunehmen und hieraus in weiterer Folge einen Schluss auf die Höhe der etwa vorhandenen Markläsion oder der erkrankten Spinalnerven zu machen.

Da aber Dornfortsätze, Spinalnerven und Rückenmarkssegmente keineswegs in gleicher Höhe liegen, ist es von Wichtigkeit, hierfür die nötigen Anhaltspunkte zu haben.

Umstehende Tafel nach Gowers (Fig. 5) giebt über das Verhältnis zwischen Dornfortsätzen und Spinalnerven, ferner den sensiblen, motorischen und Reflexfunktionen genügenden Aufschluss, während in dem Schema von Reid (Fig. 6) das Verhältnis der Dornfortsätze zu den Querschnitten des Rückenmarks dargestellt ist.

1. Allgemeine Symptomatologie der traumatischen Erkrankungen des Rückenmarks.

Da bei den Wirbelsäuleverletzungen die Frage, ob auch eine Markverletzung stattgefunden, in den Vordergrund tritt, empfiehlt es sich, an dieser Stelle einen kurzen Ueberblick über die traumatischen Erkrankungen des Rückenmarks zu geben.

Im allgemeinen haben die Verletzungen des Marks zur Folge:

1. Störungen der Sensibilität,
2. Störungen der Motilität.

Die *ersteren* äussern sich in der *Veränderung des Tast-, Druck* oder *Temperatursinns* und des *Schmerzgefühls*: Anästhesie, Analgesie, Hyperästhesie, Gürtelschmerz. Die *zweiten* äussern sich in *Lähmungen*, oder auch in *gesteigerter*

Motilität. Muskelstarre, Krampfe, Kontrakturen, neuropathische Kontrakturen.)

Hierzu durfen auch die verschiedenen clonischen Krampfformen gerechnet werden, Muskelwogen, fibrillare Zuckungen, Tremor, Tetanie u. a.

Die *Reflexe* sind für die Beurteilung der Ruckenmarkserkrankungen von grosser Bedeutung. Denn sind die normalen Reflexe vorhanden, dann wissen wir, dass die Bahn, bezw der Querschnitt des Ruckenmarks, durch den der Reflex hindurch geht, frei, d. h. gesund ist.

In pathologischen Fallen konnen die Reflexe *gesteigert* oder *abgeschwacht* oder auch *erloschen* sein.

Die Reflexe sind *gesteigert*

1. durch eine *erhohte Erregbarkeit der grauen Substanz infolge von entzundlichen Vorgangen oder von Ernahrungsstorungen.*
2. *durch Abtrennung der betreffenden Reflexapparate vom Gehirn, durch welche die von letzterem ausgehenden reflexhemmenden Einflusse ausgeschlossen werden.*

Eine besonders hohe Steigerung der Reflexthatigkeit kommt naturlich zu stande, wenn beide Momente zusammenwirken.

Hiervon sind auseinanderzuhalten die Reflexsteigerungen, welche nach Ermudungen vorkommen

Die *Verminderung* oder *Aufhebung* der Reflexe kommt vor sowohl bei *Verletzung, bezw Erkrankung der vorderen, d h. der motorischen Wurzeln (motorische Lahmungen), als auch bei Verletzungen und Erkrankungen der hinteren, sensiblen Wurzeln (Anasthesie)*

Die Reflexe konnen ferner herabgesetzt, bezw erloschen sein bei Lasionen der grauen Substanz oder der Keilstrange

Von den bekannten Reflexen sind zu erwahnen.

1. *Hautreflexe*
   a *Der Plantarreflex (Kontraktion der Fussmuskeln nach Reizung der Fusssohle) (Unterer Abschnitt der Lendenanschwellung)*

b) *Der Glutäalreflex: Kontraktion der Gesässmuskeln nach Reizung ihrer Häute (4. u. 5. Lendensegment).*
c) *Kremasterflex: Retraktion des Hodens nach Reizung der Innenflächen der Oberschenkel (1. Lendensegment).*
d) *Abdominalreflex: Kontraktion der Bauchmuskeln nach Reizung derselben in der Gegend der Linea alba (11. Dorsalsegment).*

Von den Sehnenreflexen sind besonders hervorzuheben der *Patellarreflex, dessen Ausfall für eine Erkrankung in den grauen Hintersträngen und zwar in der Höhe der 2—4 Lendennerven spricht, der Tricepsreflex und der Achillessehnenreflex.*

Der Fussclonus ist ein Reflex, der nur in pathologischen Fällen vorkommt.

Weitere Störungen der Motilität äussern sich in *Störungen der Koordination*, d. h. krankhaften Bewegungen des Muskelsinnes, wobei Bewegungen mit den Händen, Fingern, den Beinen unrichtig und unzweckmässig ausgeführt werden.

Man unterscheidet einen *paretischen*, einen *ataktischen* und einen *spastischen* Gang.

3. Zu den weiteren Symptomen der Rückenmarksläsionen gehören die *vasomotorischen Störungen, die sich in Temperaturherabsetzung, subjektivem Kältegefühl, cyanotischer Verfärbung der Haut, ödematösen Anschwellungen, zeitweise auch mit nekrotischen Geschwüren äussern.*
4. Der *Decubitus* ist bei frischen Rückenmarksverletzungen eine regelmässige Erscheinung. Auch trotz aller Vorsicht ist er doch oft nicht zu verhüten, daher viele derartig Verletzte an allgemeiner Sepsis zu Grunde gehen.
5. Wichtig hervorzuheben ist hier noch das Verhalten der *Muskeln* bei Rückenmarksverletzungen. Dieselben magern immer mehr ab, der konstante Strom zeigt Entartungsreaktion.

Von den *inneren* Organen, deren Erkrankung hier in Frage kommt, sind es besonders

6. die Blase,
7. der Darm (Meteorismus),

8. die Nieren,
9. das Herz pflegt seltener zu erkranken, obwohl Unregelmässigkeiten in der Herzthätigkeit sehr wohl beobachtet werden.

Blasenlähmung ist ein häufiges Symptom bei Rückenmarkserkrankungen, und zwar besteht entweder Retentio urinae (Urinverhaltung), so dass ohne Katheterisation uriniren nicht möglich ist, oder es besteht Incontinentia urinae.

Der Urin enthält oft Sedimente, Cylinder, Phosphatsalze u. a.

An den *Nieren* ist von Wagner-Stolper Anämie und anämische Necrose beobachtet worden.

In der Blase sind Harnsteine von phosphorsaurem und kohlensaurem Kalk gefunden worden.

Bei allen Verletzungen des Rückenmarks ist in prognostischer Beziehung die Frage stets von grosser Bedeutung, ob das Rückenmark vollständig oder nur teilweise lädiert ist. Nach Wagner und Stolper bestehen die *Symptome* der totalen Querschnittsunterbrechungen des Rückenmarks:

1. In der Kongruenz der motorischen und sensiblen Lähmung und der Symmetrie derselben auf beiden Körperhälften.
2. In dem Fehlen jedes Reizsymptoms im Lähmungsbezirk.
3. In dem Erlöschen der Patellarreflexe.

Hierzu treten noch:

4. Die Blasen- und Mastdarmlähmung.
5. Die Gefässparalyse.

Die *partielle Markläsion* wird von Wagner und Stolper in folgendem zusammengefasst:

1. Die Motilität und die Sensibilitätsstörung laufen bezüglich der Ausdehnung nicht parallel. Inkongruenz.
2. Die beiden Körperhälften insbesondere nehmen oft verschieden Teil an der Lähmung (Asymmetrie).
3. Es finden sich Reizerscheinungen im motorischen wie im sensorischen Gebiet.

4. Die Patellarsehnenreflexe sind mit wenigen Ausnahmen erhalten, meist gesteigert, oft auf beiden Seiten verschieden, *jedenfalls fehlen sie nie dauernd.*
5. Schwankungen im Grade der spinalen Lähmungen, verlangsamtes Einsetzen derselben, Unvollständigkeit derselben, werden sowohl in der motorischen wie in der sensorischen Sphäre bemerkt.
6. Vollständige oder teilweise Wiederherstellung der Funktionen erfolgt in der 1. oder 2. Woche.

In prognostischer Beziehung ist die Höhe des Querschnitts des verletzten Rückenmarks von Wichtigkeit. Da bei den traumatischen Erkrankungen des Rückenmarks für gewöhnlich eine solche in transversaler Richtung eintritt und hierbei mit der Zerstörung der dort liegenden Nervencentren auch die von dort ausgehende Leitung unterbrochen oder gestört sein muss, ist es sehr zweckmässig, wenn wir uns das Rückenmark in eine Reihe von Querschnitten zerlegt denken. Bei der Untersuchung am Lebenden, wie es bei Unfallverletzten nicht anders geschehen kann, bieten uns die Dornfortsätze einen gewissen Anhalt. Unter Zuhilfenahme der Schemata von Gowers und von Reid und bei Berücksichtigung der gestörten Funktion, vermögen wir uns um so leichter über die Höhe der Querschnittsläsion zu orientieren.

2. Die Verletzungen des Rückenmarks. Die Rückenmarkserschütterung.

Das Wesen der Rückenmarkserschütterung, die Pathologie derselben, ist uns unbekannt. Die hierüber allgemein verbreiteten Anschauungen sind nur Hypothesen. Sehr gewichtige Autoren, wie Kocher, Wagner-Stolper, bestreiten die Exsistenz und Möglichkeit einer Rückenmarkserschütterung.

In der That kann man wohl alle Symptome, welche man der Rückenmarkserschütterung zuschreibt, auch als Blutungen ins Rückenmark, bezw. in seine Häute, auffassen. Die Shoksymptome wiederum sind die der Commotio cerebri.

Diejenigen Autoren, welche an eine Rückenmarkserschütterung glauben, erklären sie, bei dem Mangel an

nachweisbaren anatomischen Veränderungen, für eine Erkrankung »molekulärer« Natur.

Oppenheim hält es für sicher, dass Blutungen ins Mark und in die Meningen erfolgen können, ohne dass eine äussere Verletzung oder Kontinuitätstrennung vorliegt. Ja, sogar Zerreissungen des Marks sollen nach Erschütterungen des Rückenmarks, bezw. des Körpers vorkommen.

Dem gegenüber müssen die Forschungsergebnisse von Wagner und Stolper, die sich auf ein grosses Beobachtungsmaterial stützen, demzufolge die Existenz der Rückenmarkserschütterung bestritten wird, doch schwer ins Gewicht fallen. Um so weniger kann bei Zerreissungen des Marks von molekulären Veränderungen gesprochen werden, als hier in der That bereits anatomisch palpable Erkrankungen vorliegen.

Als eine klinisch zwar erkennbare, anatomisch aber doch nicht nachweisbare Erkrankung des Rückenmarks bezeichnen Wagner und Stolper die *traumatische Rückenmarkskompression*, deren Wesen in einer Störung des Saft- und Blutumlaufs im Rückenmark besteht und die sich klinisch dadurch äussert, dass die Nervenelemente vorübergehend ihre spezifischen Funktionen verlieren. Sobald der Druck aufhört, nehmen sie ihre Thätigkeit wieder auf, steigert er sich, dann kommt es zu denselben Zerstörungen im Mark wie nach akuter Quetschung.

Die Quetschung des Rückenmarks (Contusio medullae spinalis), ist meist die Folge einer Fraktur bezw. einer Luxation in der Wirbelsäule und zwar wird hierbei das Rückenmark von den heranrückenden Wirbelbogen gequetscht. Die hierdurch geschaffenen Erscheinungen sind Herdsymptome, wie sie noch nachträglich zur Erörterung kommen. Aber auch eine Distorsion der Wirbelsäule kann eine Quetschung des Rückenmarks insofern zu stande bringen, als bei der durch die Distorsion hervorgerufenen Knickung gleichzeitig eine Quetschung des Rückenmarks erfolgt. Kommt es nicht zur Quetschung, so ist die Knickung der Wirbelsäule doch im stande, eine *Dehnung des Rückenmarks in der Längsachse hervorzurufen.*

Bei dieser Dehnung ist es leicht erklärlich, dass an

einer Stelle des Marks, nämlich dort, wo der Widerstand am geringsten ist, mehr oder weniger starke *Zerrungen* bezw. *Zerreissungen* des Gewebes, mit Blutungen, erfolgen.

Je nachdem nun die Quetschung das ganze Mark oder nur die eine Hälfte betrifft, können wir die Erscheinungen der Totalquerschnittsläsion oder einer partiellen Läsion oder auch der Halbseitenläsion im Brown-Séquard'schen Sinne vor uns haben.

3. Verletzungen der Rückenmarkshäute.

Wunden, Durchtrennungen der Dura, rufen, wenn nicht Nerven getroffen werden, an sich keine besonderen Funktionsströrungen hervor. Da aber diese Wunden wie andere unter *Narbenbildung* heilen, kann es wohl vorkommen, dass durch Druck oder Zerrung an den austretenden Nervenwurzeln chronisch entzündliche Reizzustände mit mehr oder weniger erheblichen Funktionsstörungen sich bemerkbar machen.

Die extramedullären Blutungen im Wirbelkanal (Hämatorrhachis), können sowohl ausserhalb, als auch innerhalb des Duralsackes vorkommen. Bleibt die Dura unverletzt, dann ergiesst sich das Blut in den epiduralen Raum, zwischen Knochen und Dura; anderenfalls aber ergiesst es sich zwischen Dura und Arachnoidea (subdurales Haematom). Das Blut stammt meist aus den Venen. Es zeigt die Tendenz, immer nach abwärts zu fliessen. So kann es wohl vorkommen, dass, wenn der Ursprung der Blutung im Halsmark liegt, der Erguss sich doch über den ganzen Wirbelkanal verbreitet. Auch nach Schädelbasisbrüchen fand man Blutergüsse im Wirbelkanal. An und für sich sind die extramedullären Blutungen im Wirbelkanal ziemlich selten. Für das Rückenmark selbst bleiben sie meist, wie die Experimente an Hunden ergeben haben, ungefährlich. Die Lähmungen waren schon nach 2 Tagen verschwunden.

Die Symptome sind der Hauptsache nach folgende: Schmerzen entlang der Wirbelsäule, lancinierende Schmerzen in den Extremitäten, an den Rippen entlang fibrilläre Muskelzuckungen, Muskelwogen, Zittern, clonische und

sche Krampfe. Diese Symptome bei den frischen extra-
edullaren Blutungen stehen besonders im Vordergrunde.
hmungen pflegen fast regelmassig auszubleiben, Blase
d Mastdarm bleiben in der Funktion intakt.

Die Ruckenmarkshaute konnen aber auch *sekundar,*
ch Verletzungen sowohl, als auch auf metastatischem Wege,
B. bei Tuberkulose und durch Infektion erkranken, einer
tzundung anheimfallen, die schliesslich zur Eiterung fuhrt.
eningomyelitis acuta Pachy- und Leptomeningitis Bei
ensiver Eiterung ist wohl regelmassig der Tod das Ende
ser Erkrankung. In den leichteren Fallen kommt es
starken Verwachsungen zwischen Dura und den zarten
uten des Ruckenmarks, die ihrerseits zu Storungen im
ut- und Lymphaustausch des Ruckenmarks bezw. zur
mpression desselben fuhren.

Die traumatischen Blutungen in das Ruckenmark.

Im Gegensatz zu den extramedullaren Blutungen stehen
intramedullaren, welche innerhalb der Ruckenmarkssub-
nz vorkommen und diese teilweise zerstoren

Als Ursache dieser Blutungen nehmen Wagner und Stolper
onders die *Zerrung* des Ruckenmarks an, wie sie nach
torsionen, beim Ueberbiegen der Wirbelsaule, vorzukommen
egt.

Fur die *intramedullaren Blutungen* sind die *Lahmungen*
nders charakteristisch und treten als solche in den Vorder
und, obwohl auch hier die Symptome der extramedullaren
utungen gleichzeitig mit vorhanden sein konnen

Im besonderen darf hervorgehoben werden *Blutungen*
Halsmark, bis zum 4. Segment einschliesslich haben den
an Zwerchfellahmung zur Folge

Blutungen im unteren Halsteil bedingen eine Lahmung im
reich des Plexus brachialis Reine Blutungen im Dorsalteil
nnen selten vor, hier handelt es sich zwahl stets um Skelett-
etzungen Um so haufiger sind dagegen Blutungen im Lumbal-
zur Beobachtung gekommen

Die Symptome bestehen hier stets in Lahmungen in den
eren Extremitaten, der Blase und Mastdarm, sowie in Sen-

sibilitätsstörungen. Da diese Erscheinungen lange anhalten können, so werden sie auch in den späteren Stadien der Verletzung beobachtet. —

Fall von Rückenmarksblutung nach Absturz.

Ausgang: Völlige Erwerbsunfähigkeit.

Pr. H., Maurer, 36 Jahre alt, stürzte am 28. Februar 1887 eine Etage herab. Schlug mit dem Gesäss auf. Krankenhausbehandlung ca. 3 Monate, von da nach Bad Oeynhausen geschickt.

Von mir untersucht den 17. September 1887. Grosser Mann, blass, dürftig ernährt. Fällt durch seinen ataktischen, ausgesprochen tabetischen Gang auf. Pupillen weit, reagieren träge, Patellarreflexe erhalten, aber hochgradig abgeschwächt. Fussohlen fast gefühllos. Incontinentia urinae, so dass Urinarium getragen werden muss. Stuhl stets retardiert.

Rente 100%.

In den letzten Jahren hat sich der Gang wesentlich gebessert. Die Ataxie besteht zwar noch, aber sie fällt viel weniger auf.

5. Die Symptome der Rückenmarksverletzungen.

A. Die Verletzungen des Halsmarks.

Die Totalquerschnittsverletzung des Halsmarks ist tödlich. Der Tod tritt an Erstickung infolge von Phrenicuslähmung ein.

Es ist nicht unbedingt nötig, dass der Tod sofort eintritt, er kann, wenn sich nach Brüchen die Fragmente später verschieben und oder wenn Nachblutungen eintreten, sich auch später einstellen.

Die Querschnittsverletzungen bis zum 4. Halssegment einschliesslich sind wegen des Ursprungs der Fasern des Phrenicus die gefährlichsten.

Bei partieller Querschnittsverletzung bis zum 4. Halssegment fehlt die Atmung auf der gelähmten Seite, die betreffende Thoraxseite steht ruhig, Atmungsgeräusch ist nicht hörbar, das Zwerchfell steht höher als auf der gesunden Seite. Die Folge davon ist meist eine hypostatische Pneumonie.

Die Totalquerschnittstrennung des 5. Halssegments führt zur *Diplegia brachialis*, d. i. zur motorischen Lähmung sämtlicher aus dem Plexus brachialis hervorgehenden Muskeln; aber *auch die unterhalb des 5. Segments liegenden Centren sind gelähmt. Deshalb sind auch sämtliche Reflexe erloschen, die Extremitäten und der Rumpf bis zur 2 Rippe gefühllos.*

Für die Querläsion des 6. Cervicalsegments ist es charakteristisch, dass die Radialseite des Armes bis zur Handwurzel von der Lähmung freibleibt.

Allen Halsmarkläsionen sind im allgemeinen folgende Symptome gemeinsam:

1. *vasomotorische* Störungen,
2. *oculo-pupilläre* Symptome,
3. das *Verhalten der Reflexe.*

Die *Temperatur* kann zu ganz *bedeutenden Höhen steigen.* In dem von Weber in London beobachteten Fall betrug die Temperatur kurz vor dem Tode 43,1° C.; kurz nach dem Tode, 8 Stunden nach dem Unfall, sogar 44° C.

Auch von Wagner und Stolper wurden sehr hohe Temperaturen, 41,9° und 42,5° C., beobachtet.

Umgekehrt konnten auch *subnormale Temperaturen* mit *Pulsverlangsamung* beobachtet werden.

Bezüglich der *oculopupillären Veränderungen finden wir nach Lähmung des Sympathicus* eine *Verkleinerung der Pupille,* welche *einseitig ist bei partieller, doppelseitig bei totaler Querschnittsläsion,* ferner *Verengerung der Lidspalte, Veränderungen im Lidschlagen, in der Resistenz der Bulbi, vermehrte Schweissabsonderung auf der gelähmten Gesichtsseite bei partieller Markläsion. In manchen Fällen wurde abnorme Schweissabsonderung auf dem ganzen Körper beobachtet.*

Die Reflexe sind bei Totalläsionen bis zum 7. Halssegment alle vollständig erloschen, auch die Reflexe am Auge.

Prognostisch darf hier noch einmal erwähnt werden, dass der Tod um so schneller eintritt, je höher die Totalquerschnittsläsion im Halsmark liegt; bei den tiefer liegenden Verletzungen des Halsmarks tritt der Tod später, meist infolge von Komplikationen ein Lungen-, Gefässlähmung, Hypostase, Blasen-, Mastdarmlähmung etc..

Die Verletzungen des *Dorsalmarks* sind ausschliesslich die Folgen von *Knochenverletzungen, Frakturen,* bezw. *Luxationen.*

Auch diese Totalquerläsion führt immer zum Tode. Tritt der Tod nicht kurz nach dem Unfall ein, so erfolgt er später an den Komplikationen der Blase oder der Lunge.

Die *partiellen Läsionen des Dorsalmarks können auch in den schweren Fällen* zur Heilung führen.

Naturgemäss liegt bei den Verletzungen des Dorsalmarks die Sensibilitätsgrenze, sowie auch die Grenze der motorischen Lähmung tiefer als bei den Verletzungen des Cervicalmarks.

Da die Lähmungen infolge partieller Verletzung des Dorsalmarks oft lange anzuhalten pflegen, dürfen diese, die Sensibilitätsstörungen, Schmerzhaftigkeit der Wirbelsäule bezw. ihrer Dornfortsätze, Bewegungsstörungen der Wirbelsäule, oft Unfähigkeit, sich bücken zu können, Gehstörungen zu den hauptsächlichsten Symptomen auch in den späteren Stadien der Erkrankung gezählt werden.

Das *Lumbalmark* reicht etwa vom 11. bezw. 12. Brustwirbel bis zum 1. bezw. 2. Lendenwirbel. Von da ab beginnt die Cauda equina.

Die Verletzungen des Lumbalmarks haben nur Lähmungen im Gebiet der unteren Extremitäten, der Blase und des Mastdarms zur Folge.

Nach Verletzungen der einen Seite (Halbseitenläsion) treten folgende Symptome auf:

Im allgemeinen eine motorische Lähmung auf der verletzten, sensible auf der unverletzten Seite.

Im speziellen sind folgende Symptome hervorzuheben:

1. Muskellähmung mit Atrophie (reparabel) unterhalb der Läsionsstelle,
2. Temperaturerhöhung der gelähmten Gliedmassen,
3. gesteigerte Empfindung für Berührung, Schmerz, Hitze, Kälte,
4. Fehlen des Muskel- und Drucksinnes,
5. Steigerung der Sehnenreflexe,
6. bei Halbseitenläsion des Halsmarks, Verengerung der Pupille und der Lidspalte.

Die *Verletzungen der Cauda equina und des Conus terminalis*, wie sie nach Frakturen zustande kommen, führen zu Anästhasien der Haut des Kreuzbeins, der Umgebung des Afters, der Geschlechtsteile, zur Impotenz, sowie auch zu Blasen- und Mastdarmlähmungen.

Dieselben Erscheinungen treten aber auch auf nach Verletzungen der Plexus lumbalis, sowie des Plexus sacrococcygeus.

Fall von Kreuzbeinbruch mit Lesion der Cauda equina.

Ausgang hohe Erwerbsunfähigkeit.

E. D., 35 Jahre alt, stürzte 9 m von der Höhe herab. Anfangs zu Hause behandelt, wurde er bald nach dem Krankenhause geschickt, aus dem er nach 3 Wochen entlassen wurde.

Die von mir vorgenommene Untersuchung ergab:

Ziemlich grosser, dürftig ernährter Mann. Kreuzbein verdickt, schlaffe Lähmung der Unterschenkelmuskulatur und der kleinen Fussmuskeln. Stuhl und Urinbeschwerden, Impotenz Gang spastisch-ataktisch, am Stock.

Rente 66⅔%.

B. Die Verletzungen der Wirbelsäule

Statistisches

Aus meinem Material kann ich über 151 Verletzungen der Wirbelsäule berichten. Hiervon betrafen 28 den Halsteil, 65 den Brust und 58 den Lendenteil Während somit ca 2,96% Verletzungen der Wirbelsäule inkl. Rückenmark aller Verletzungen bei mir zu verzeichnen sind, kommen nach Wagner-Stolper auf 70 393 Verletzungen nur solche 500 der Wirbelsäule = 0,71% Von den 151 Fällen meines Materials waren 62 Kontusionen, resp. Distorsionen, 89 Frakturen bezw. Luxationsfrakturen

Wagner und Stolper führen 136 Fälle von Frakturen, bezw Luxationsfrakturen an.

1. Die Kontusionen der Wirbelsäule

Je nach dem Sitz, der Art und der Intensität, kann die Kontusion der Wirbelsäule eine ganz verschiedene Wirkung haben.

Leichtere Kontusionsverletzungen können vollständig symptomlos verlaufen und brauchen keine Arbeitsunfähigkeit zu bedingen In manchen Fällen wird über Schmerzen in der Wirbelsäule und über Unfähigkeit sich zu bücken geklagt, ohne dass diese Erscheinungen objektiv begründet werden können

In anderen Fällen hingegen kann es, besonders wenn tangential wirkende Gewalten den Rücken treffen, zu Geschwulstbildungen kommen, bei denen sich die Haut flächen

haft abhebt und die von den Franzosen *Décollement traumatique*, von einigen deutschen Autoren *Meningocele spuria traumatica* bezeichnet wird.

Diese Annahme der Verbindung einer cystenartigen Geschwulst mit dem Subduralraum der Wirbelsäule wird von Wagner & Stolper nicht geteilt. Jedenfalls haben diese Décollements keine ernste Prognose und auch Lininger, der sich mit dieser Frage eingehend beschäftigt hat, hält die Prognose der Meningocele spuria traumatica spinalis für günstig, da sie das Rückenmark unbehelligt lässt.

Durch Punktion wurde sie beseitigt.

Sie äussert sich durch Schmerzen im Kreuz, Bewegungsstörungen in der Wirbelsäule und ausstrahlende Schmerzen nach den Beinen, zuweilen auch durch Lähmungen in denselben.

Die Wirkung der Kontusion kann sich aber auch äussern in Blutungen extra- und intraduraler Natur, ferner in Distorsionen, Frakturen und Luxationen der Wirbelsäule. Sie kann auch nachher zu schweren myelitischen Erscheinungen führen.

Fall von schwerer Kontusion der Wirbelsäule (Dorsalteil) mit »Rückenmarkserschütterung« (Luxationsfraktur?) und linksseitigem Rippenbruch.

Ausgang: Myelitis multiplex (diffusa) chron.. Exitus nach 3 Jahren.

Der 33 jährige Zimmerer M. stürzte am 13. Dezember 1892 von der Balkenlage 2½ m herab und schlug mit dem Rücken auf einer Rüststange auf. Behandlung erfolgte zu Hause, wo M. u. a. auch wegen einer Fussverstauchung zu Bett liegen musste.

Von mir untersucht am 26. April 1893.

Ziemlich grosser, kräftig gebauter Mann, von blasser, etwas aufgedunsener Gesichtsfarbe. Ausdruck deprimiert. M. macht den Eindruck, als könnte er den Oberkörper nicht recht halten. Gang schlottrig, besonders mit dem rechten Bein. Wirbelsäule weicht im Brustteil vom 6. Dornfortsatz deutlich nach links, ist von dort bis nach unten schmerzhaft.

Linke 6. und 7. Rippe lassen in der vorderen Axillarlinie deutliche Verdickungen fühlen, die auf Druck schmerzhaft sind.

Reflexe am Oberkörper gesteigert, Patellarreflex rechts noch ein klein wenig erhalten, aber äusserst schwach, links anscheinend erloschen.

Gefühl auf der linken Körperseite von dem 6. Dornfortsatz des Brustteils deutlich herabgesetzt. Linkes Bein ziemlich stark atrophiert. Bewegungen der Wirbelsäule sehr gestört.

Die Behandlung: Rückenmassage, z. T. medikamentös, hatte

keinen Erfolg, da eine allmähliche Verschlechterung des Zustandes eintrat. Nachher: Schrumpfung der linken Gesichtsseite, Conjunctivitis, Icterus, Pupillen werden sehr eng und reaktionslos, Intercostalneuralgie, Gürtelschmerz, lancinierende Schmerzen nach den Oberschenkeln, Cystitis, der Verletzte kann immer schlechter gehen.

Am 26. November 1895 erfolgte die Aufnahme in ein Krankenhaus. Entleerung von 2550 g Urin mit Katheter. Sensibilität war stark herabgesetzt, Patellarreflexe erwiesen sich als gesteigert. Fieber. Urin enthält reichlich Eiweiss.

Tod am 14. Dezember 1895 unter den Zeichen der Herzschwäche.

Obduktions-Diagnose.

Myelitis multipl. dorsalis, Dilatatio ventriculorum cordis. Nephritis, Cystitis.

Schwere Kontusion (Fraktur?) des 10. und 11. Brustwirbels mit »Rückenmarkserschütterung«.

Ausgang: Völlige Erwerbsunfähigkeit, wegen Myelitis traumatica.

H. W., Maurer, 38 Jahre stürzt am 4. August 1890 von der Treppe ca. $2^1/_2$ m. Er schlug mit dem Kreuz unten auf. 3 Wochen im Krankenhause, dann zu Hause mit Einreibungen und Bädern behandelt.

Von mir untersucht am 3. November 1890. Mittelgrosser, blass aussehender Mann. 10. und 11. Dornfortsatz etwas verdickt. Wirbelsäule vom 6. Brustwirbeldornfortsatz schmerzhaft, in der Beweglichkeit sehr beschränkt. Gezwungene Körperhaltung. Gang spastisch, ataktisch, sehr mühsam. Reflexe sämtlich gesteigert, besonders links. Impotenz. Urinieren und Stühle immer retardiert, Kotentleerung stets sehr schmerzhaft. Status bis jetzt unverändert.

Fall von Schädelbruch, Kontusion der Halswirbelsäule, Rückenmarkserschütterung.

G. W., Maurer, 30 Jahre, stürzte am 4. Mai 1896 von einer 5—6 m hohen Rüstung. Bewusstlosigkeit. Erst im Krankenhause trat Besinnung ein. Die von dort eingelaufenen Nachrichten sind sehr spärlich. Es soll in den ersten Tagen blutiger Urin bestanden haben.

Am 5. August 1896 in meine Anstalt zur ambulanten Behandlung aufgenommen.

Status: Grosser kräftiger Mann.

Kleine Narbe und Depression auf dem linken os parietale. Dornfortsatz des 3. Halswirbels deutlich verdickt, ebenso die Dornfortsätze des 6. und 7. Brustwirbels. Letztere auf Druck sehr empfindlich.

Linke Pupille vergrössert. Etwas träge Reaktion. Pulssteigerung. Die Wirbelsäule wird bei sämtlichen Bewegungen fixiert.

Am 9. November 1896 entlassen mit 30%.

Deutliche Besserung, die auch äusserlich zum Ausdruck kam.

Durch Schiedsgerichtsbeschluss nach Physikatsgutachten 66⅔ % wegen *traumatischer Neurasthenie*.

Auch Infraktionen in den Wirbelkörpern können bei einer Kontusionswirkung sogar in der Längsrichtung der Wirbelsäule vorkommen, so nach Fall aufs Gesäss, auf die Füsse, Herabfallen von Gegenständen auf den Kopf.

Die Kontusionen der Wirbelsäule sind besonders in der Halsgegend prognostisch am ungünstigsten, doch können sie auch im Dorsalteil nicht minder bedenkliche Folgen haben.

Sowohl diese Infraktionen bei der Kontusionswirkung in der Längsrichtung als auch die Kontusionen nach Schlag gegen die Wirbelsäule, Stoss gegen die Schulter oder den Nacken u. ähnliche traumatische Einwirkungen, können unter Umständen zu recht bedenklichen Folgeerscheinungen führen. Weil gerade die Spongiosa der Wirbelkörper nach Frakturen bezw. Infraktionen sehr lange, manchmal nahezu 1 Jahr lang weich bleibt, geht die Verletzung anfangs, besonders in der Ruhelage, ganz symptomlos vorüber, bis nachher bei der Belastung des Körpers sich *allmählich, unter immer mehr zunehmenden Schmerzen, ein Gibbus ausbildet, (Kümmelsche Krankheit)* (Spondylitis traumatica). Es entsteht nunmehr eine deutliche Kyphose, die je nach den Verhältnissen sehr ausgeprägt, aber auch sehr gering sein kann. Kümmel empfiehlt zu Anfang Bettruhe, Extension am Kopf, später beim Umhergehen Stutzapparate, Korsetts etc. Die Fälle verlaufen sehr chronisch, nicht allein wegen der Weichheit der Spongiosa, sondern auch wegen der sehr langsamen Resorbtion der zertrümmerten Bandscheiben.

Die *Symptome sind, abgesehen von der Deformität der Wirbelsäule,* folgende: *Kompressionsneuritis durch Verengerung der Foramina intervertebralia, gesteigerte Reflexe, neurasthenische Beschwerden, psychische Depression etc.*

Die Erwerbsunfähigkeit braucht nicht immer eine hohe zu sein. Je nach der Intensität der Symptome kann die Erwerbsunfähigkeit eine völlige, oder auch nur eine geringe sein.

Fall von Kontusion des Nackens. Ausgang: Halswirbeltuberkulose. Tod.

Der 54jährige Maurer F. H. stürzte am 17. Mai 1895 kopfüber von einer 3 m hohen Rüstung und schlug mit dem Nacken am Boden

Fig. 7 Fig. 8

auf. Nach kurzer Besinnungslosigkeit wurde er nach Hause gebracht, wo er 4 Wochen zu Bett lag und mit »Tropfen« behandelt wurde. Nach dem Sturz hatte er das Gefühl, als hätte er sich »das Genick gebrochen«.

Aufgenommen in meine Anstalt den 3. August 1895. Status: Ziemlich grosser, magerer, nur dürftig ernährter Mann, bei dem die eigentümliche Kopfhaltung auffällt. Er will bis jetzt ganz gesund und »gerade wie ein Brett« gewesen sein.

Klagt über Kopfschmerzen, Schwindel, Nackenschmerzen, Schmerzen im Kreuz, in den Schulterblättern. Jede Kopfbewegung macht ihm Schmerzen.

Objektiv stellt sich der Uebergang des Nackens zur Brustwirbelsäule als eine fast rechtwinklige Abknickung dar. Die ganze Halswirbelsäule ist auf Druck sehr empfindlich, Kopfbewegungen sehr erschwert. Im Bett muss Patient den Kopf gestützt bekommen.

Von vorn sieht der Hals wie in den Oberkörper eingeschachtelt aus. — Gesteigerte Reflexe an den Armen. Pulsbeschleunigung. Entlassen den 19. Oktober 1895 mit 100% Rente.

Am 18. April 1897 Tod an Tuberkulose.

2. Die Distorsionen der Wirbelsäule.

Das ursächliche Moment für die Distorsion ist dasselbe, das auch zur Entstehung der Luxation führt.

Nur werden die einwirkenden Gewalten hier geringere sein als bei der Luxation. Es handelt sich in jedem Falle um gewaltsame Beugungen, heftige seitliche oder Rückwärtsneigungen, heftige Rotationsbewegungen. Es kommt zwar hierbei zu keiner Luxation, wohl aber zu Bänder- und Kapselzerreissungen, eventuell auch zu Absprengungen von Knochenteilchen an den Proc. obliqui u. s. w.

Von grosser Wichtigkeit ist die Thatsache, dass Distorsionen der Wirbelsäule zu nicht unerheblichen, ja manchmal sogar zu tödlichen Markverletzungen infolge von Kompression führen können.

Diese tödlichen Distorsionen sind aber nur möglich bei der Halswirbelsäule, deren ausserordentlich grosse Beweglichkeit einen derartig ungünstigen Endeffekt in ihrem Mechanismus zulässt.

Im Dorsalteil der Wirbelsäule ist eine Distorsion kaum denkbar, fast unmöglich vom 1. bis 10. Brustwirbel.

Wohl aber können hier Distorsionen zwischen den proc. transversi und den angrenzenden Rippen vorkommen, und in den Art. costo-vertebr., die zu Bänderzerreissungen, Kapseleinrissen u. s. w. führen.

Der Lendenteil bietet für Distorsionen wieder mehr Gelegenheit als der Brustteil, aber auch hier sind tötliche Distorsionen so gut wie ausgeschlossen. Nur eine, wenn auch seltene Form der Distorsion sei hier erwähnt. Es ist die Distorsion zwischen den Proc. obliqui des 5. Lendenwirbels und denen des Kreuzbeins in der fossa lumbosacralis.

In diese fossa lumbo-sacralis gleiten die beiden Proc. obliqui beim Beugen der Wirbelsäule nach hinten. Kommt diese Ueberstreckung plötzlich oder zu heftig, also überhaupt unter ungünstigen Bedingungen zu stande, dann ist es sehr gut möglich, dass mindestens eine Bänder- bezw. Kapselzerreissung an dieser Stelle eintritt, die zu Blutergüssen und nachfolgenden Schmerzen Veranlassung giebt, die zwar nie hochgradige sein können, aber doch das Bücken behindern.

Distorsionen, welche sich über die ganze Wirbelsäule erstrecken, können zu *Zerrungen* des Rückenmarks führen, die zwar gewöhnlich eine günstige Prognose haben, wenn sie auch mit schweren Anfangserscheinungen einhergehen.

Ist schon in den ersten Stadien der Verletzung die Diagnose einer Distorsion schwierig, so werden die Schwierigkeiten um so grösser, je älter der Fall wird. Der Umstand aber, dass die Dornfortsätze und Seitenteile ihre normale Lage behalten haben, anatomische Veränderungen nicht vorliegen, also Fraktur und Luxation auszuschliessen sind, wird für die Diagnose auf Distorsion ausschlaggebend sein.

Zu den wichtigen Symptomen gehören nun die *gezwungene Körperhaltung, die Anspannung der Rückenmuskulatur, die Fixation der Wirbelsäule bei den Körperbewegungen und die Schmerzen.* Letzere können lange anhalten und zuweilen grösser sein als nach Luxationen. Die Erwerbsunfähigkeit kann in diesen Fällen eine recht hohe sein, besonders, wenn noch neurasthenische Beschwerden hinzukommen.

3. Die Verrenkungen der Wirbelsäule.

Aus anatomischen Gründen kommen die meisten Luxationen der Wirbelsäule im Halsteil vor; viel seltener schon sind sie im Lendenteil, sehr selten im Brustteil.

Wenn man von den besonderen Verhältnissen absieht, welche durch die Verbindung zwischen [illegible] pheus durch den Z[illegible] zu betonen, dass [illegible] mittelbar tödlich [illegible]

Die Luxationen [illegible] Luxationen [illegible] *Luxation* [illegible] um gleichzeitig [illegible]

Man [illegible] unterscheidet [illegible]

1. [illegible]
2. [illegible]
3. [illegible]
4. [illegible]
5. [illegible]

Die erste Form der Luxation kommt durch Ueberbiegung nach vorn zustande. Sie kann sowohl auf direktem als auch auf indirektem Wege entstehen.

Im ersteren Falle trifft die Gewalt den Nacken direkt, im letzten handelt es sich um Fall auf den Kopf, aufs Gesicht, Herauffallen von Gegenständen auf den Kopf u. a. Aber auch durch die Ueberstreckung kann eine Luxation nach vorn vorkommen.

Auch durch Muskelzug sind Luxationen der Halswirbelsäule beschrieben worden. So sollen nach Wagner und Stolper besonders die Rotationsluxationen nicht selten durch Muskelzug entstehen.

Dieses ätiologische Moment zu kennen, ist für unsere Zwecke sehr wichtig.

Auf die schweren Fälle von Markverletzung, besonders auf die tödlichen Fälle hier einzugehen, ist nicht der Ort. Uns interessieren hier in erster Reihe die mit oder ohne Deformität *geheilten* Fälle.

Auch die gut reponierten, anscheinend ohne Deformität geheilten Fälle lassen doch äusserlich oft noch *eine gewisse Stellungsanomalie des Kopfes bezw. Halses lange Zeit hindurch deutlich erkennen.* Besonders nach den Beugungsluxationen nach vorne bleibt eine *Neigung des Kopfes nach vorn noch lange, oft für immer bestehen.*

Nach Luxationsfrakturen aber, sowie nach schlecht oder unvollkommen reponierten Fällen bleibt eine abnorme Kopfhaltung dauernd zurück.

Diagnostisch sehr gut verwendbar für die nach Luxationen der Halswirbelsäule eingetretenen Stellungsanomalien des Kopfes zur Halswirbelsäule ist das von Wagner und Stolper aufgestellte Schema:

Rotationsluxationen.

I. Bei Rechtsrotation.
   1. Mit Aufsitzen der Gelenkfortsätze linkerseits:
      a) der Kopf nach rechts geneigt,
      b) der Dornfortsatz des betr. Wirbels nach links ein wenig aus der Reihe getreten,

	Beugungsluxation		Rotationsluxation	
	ohne Verhakung	mit Verhakung	ohne Verhakung mit Aufsitzen	mit Verhakung der Gelenkfortsätze
Kopf	vorwärts gebeugt	vorwärts oder rückwärts gebeugt	von den luxierten Gelenkfortsätzen hinweg, seitlich geneigt	nach der Seite der luxierten Gelenkfortsätze geneigt
Hals	scheinbar verlängert	verkürzt	event. Falte auf der Seite der nicht aufsitzenden Gelenkfortsätze	Falte auf der Seite der verhakten Gelenkfortsätze
Dornfortsätze	Diastase, in der Reihe	keine Diastase, in der Reihe	aus der Reihe, in entgegengesetzter Richtung der Rotation	ebenso
Querfortsatz	geringe Prominenz beiderseits	starke Prominenz beiderseits	Prominenz an der Seite der aufsitzenden Gelenkfortsätze	stärkere Prominenz auf der Seite der verhakten Gelenkfortsätze
Wirbelkörper	mässige Prominenz	stärkere Prominenz	leichte Prominenz, besonders auf der Seite der aufsitzenden Gelenkfortsätze	stärkere Prominenz auf derselben Seite.

c) der linke Querfortsatz leicht prominiert,
d) (per os, soweit erreichbar) der Wirbelkörper besonders linkerseits leicht vorspringend;

2. mit Verhakung der Gelenkfortsätze linkerseits:
a) der Kopf nach links geneigt,
b) der Dornfortsatz stark nach links aus der Reihe getreten,
c) der linke Querfortsatz stark prominiert,
d) (per os, soweit erreichbar) der Wirbelkörper linkerseits vorspringend.

II. Bei Linksrotation sind die Verhältnisse gerade die entgegengesetzten.

In den späteren Stadien der Luxationen kann man auch nach erfolgter Reposition noch oft *Lähmungen*, eine *schiefe Kopfhaltung, Bewegungsbeschränkung, krepitierende Geräusche* nachweisen.

Therapeutisch kann man gegen diese Störungen durch zweckmässige Bewegungen und Massage viel erreichen.

Die im *Brustteil* vorkommenden Luxationen sind, wie schon bemerkt, sehr selten und wohl ausnahmslos Luxationsfrakturen.

Auch im Lendenteil, wo die Bedingungen für eine Luxation mehr als im Brustteil gegeben sind, ist eine sehr grosse, direkte Gewalt nötig, um eine Luxation hervorzurufen.

Aber auch hier handelt es sich meist um Luxationsfrakturen.

Sind mit den Luxationen Markverletzungen verbunden, so darf auf die bereits vorher geschilderten Symptome hingewiesen werden.

4. Die Brüche der Wirbelsäule.

Wie bei den Luxationen, so liegt auch bei den Frakturen der Wirbelsäule die grösste Bedeutung in den Markverletzungen.

Die Fälle mit totaler Querschnittsläsion, die entweder sofort oder kurze Zeit nach dem Unfall tödlich enden, können wir hier ruhig übergehen, umsomehr, da vorhin schon auf die Markverletzungen und ihre Folgen hingewiesen

worden ist. Um so grösseres Interesse aber haben für uns die Frakturen mit partieller Markläsion, oder ohne solche, die nachher in Heilung übergehen und später Gegenstand berufsgenossenschaftlicher Untersuchungen werden.

Es darf an dieser Stelle schon vorausgeschickt werden, dass auch Wirbelbrüche mit schweren Markverletzungen doch in Heilung übergehen können. Die Schwere der Verletzung steht nicht immer in geradem Verhältnis zur nachherigen Funktionsstörung. Wir werden an einigen Beispielen sehen, dass die Fälle sehr verschieden verlaufen. Auch Fälle mit wenig in die Erscheinung tretenden oder schwer diagnostizierbaren anatomischen Veränderungen, bei denen Zeichen irgend einer Markverletzung nicht vorliegen, können später zu so schweren, funktionellen Störungen führen, dass eine sehr hohe Erwerbsunfähigkeit zurückbleibt.

Im allgemeinen sind die Brüche der Wirbelsäule seltene Verletzungen. Es giebt aber Industrieen, in denen die Wirbelbrüche doch relativ häufige Verletzungen sind. Während nämlich Bruns die Frequenz der Wirbelbrüche mit 0,4% aller Frakturen angiebt, so werden sie von Wagner und Stolper auf 2,07%, auf einen Zeitraum von 20 Jahren berechnet, angegeben.

Das Material an Unfallverletzten jedoch, das Wagner zur Verfügung steht, rekrutiert sich aus dem oberschlesischen Kohlenbergbaurevier. Diese Industrie ist wie kaum eine zweite dazu geeignet, zu Wirbelbrüchen Veranlassung zu geben.

Denn der bergmännische Betrieb bietet nur zu häufig Gelegenheit zu Abstürzen, Verschüttungen, Herauffallen von schweren Kohlen- und Steinmassen auf den in gebückter Stellung arbeitenden Bergmann.

Aehnlichen Gefahren sind auch die Arbeiter in Steinbrüchen und auch im Baugewerbe ausgesetzt. Wenn man bedenkt, dass im Baubetriebe mindestens 35% aller Unfälle auf *Abstürze aus zum Teil ganz beträchtlicher Höhe* und ca. 18—25% auf *Herabfallen von Gegenständen* kommen, so ist hiermit schon genugsam die Gefahr der Wirbelverletzungen angedeutet.

Tafel VIII.

Geheilte Rotationsfraktur des 3. Halswirbels und seines Dornfortsatzes mit geringer Schiefstellung des Kopfes.

Das farbige Bild lässt die Vorwärtsneigung des Kopfes und die noch heute bestehende Anschwellung des Nackens erkennen

Fig. 9

Der 43 jährige Maurer Fr. L. stürzte am 8. August 1893 ca. 1½ Etagen von der Leiter. Wie er mit dem Körper aufschlug, ist nicht angegeben. Nach einer ca. 7 wöchentlichen Behandlung im Krankenhause wurde er von mir noch ca. 6 Monate bei voller Rente behandelt. Hierauf nahm er die Arbeit wieder auf, wurde aber noch in meinem Institut weiter mit Massage und Kopfbewegungen behandelt. Es war durch den Unfall *keine* Markverletzung eingetreten. Die Beschwerden bestanden nur in den beschränkten Kopfbewegungen. Weder die Beugung noch Streckung des Nackens war zu Anfang möglich. Auch die seitlichen Bewegungen, Rotation und Beugung waren beschränkt. Beklopfen der Dornfortsätze der Halswirbelsäule verursachte reflektorisch *blitzschnell eine Erhebung beider Schultern.*

Mit der Zeit war die Besserung so weit vorgeschritten, dass alle Maurerarbeiten verrichtet werden konnten. Beistehende Abbildung (Fig. 9) lässt die geringe Schiefstellung des Kopfes nach links und die scheinbare Verkürzung des Halses auf der linken Seite deutlich erkennen.

Rente: die ersten 8 Monate 100 %, darauf 50 % auf 6 Monate, darauf 33⅓ % auf 1 Jahr, seitdem 15 %. L. verrichtet alle Maurerarbeiten.

Machen doch die Wirbelverletzungen meines Materials ca. 3% und die Wirbelbrüche allein schon 1,5% aller Verletzungen aus.

Nach der Art, wie die Wirbelbrüche gewöhnlich zu-



stande kommen, sind sie *indirekte* Frakturen, insofern, als sie meist durch Sturz auf die Füsse, aufs Gesäss, durch Herauffallen von Gegenständen auf den mit gekrümmtem Rücken beschäftigten Arbeiter *(Ueberbeugung)*, durch Herabfallen von Gegenständen auf den Kopf oder die Schultern eintreten. Doch hat auch diese Regel ihre Ausnahmen und wir werden nachher sehen, dass auch auf direktem Wege Wirbelbrüche hervorgerufen werden können.

Indessen sind die Wirbelbrüche, soweit sie an den Körpern vorkommen, gewöhnlich indirekte. Wirbelbrüche durch Muskelzug sind auch beschrieben, es handelt sich hier meist um durch andere Prozesse, wie Tuberkulose, Lues etc. erkrankte Wirbel.

Aus anatomischen Gründen empfiehlt es sich, die Brüche an den 3 Hauptabschnitten der Wirbelsäule möglichst gesondert zu besprechen. Am Halsteil wiederum benötigen Atlas und Episthropheus gleichfalls eine gesonderte Besprechung, da diese beiden Wirbel durch ihre Verbindung mit dem Zahnfortsatz wie keine anderen 2 Wirbel zueinander gehören und funktionell ein Ganzes bilden.

Brüche der Halswirbelsäule.

Wir unterscheiden Brüche

1. der Körper,
2. der Bögen,
3. der Fortsätze.

ad 3 unterscheiden wir noch Brüche der

1. Dornfortsätze Fr. proc. spinosi,
2. der Querfortsätze Fr. proc. transversi,
3. der schiefen Fortsätze Fr. proc. obliqui.

Die einzelnen Formen der Körper- und Bögenbrüche sollen noch später kurz erwähnt werden.

Am Atlas kommen Querbrüche des Atlasringes und Brüche der Querfortsätze vor. Wagner und Stolper erwähnen einen von B. Philipps beobachteten Fall von Querbruch des Atlasringes, bei dem sich der vordere Bogen mit dem abgebrochenen Zahnfortsatz nach vorn luxiert hatte, ohne dass eine Markverletzung hervorgerufen wurde.

Hat der Atlas einen Dornfortsatz, so kann dieser gelegentlich infolge starker Ueberbeugung des Halses nach vorn abbrechen.

Im allgemeinen aber sind die Frakturen des Atlas sehr seltene Verletzungen.

Am Epistropheus kommen in allen seinen Teilen Frakturen vor. Der Zahnfortsatz bricht regelmässig bei den Verrenkungen des Atlas nach vorn. —

Der 67jährige Zimmerer M. stürzte am 17. April 1897 3 m von der Rüstung, wobei er folgende Verletzungen davontrug:

Verrenkung des sternalen Endes des linken Schlüsselbeines; Gehirnerschütterung; partielle Rotationsluxation des 2. Halswirbels nach links. Keine Markläsion. Bewusstlosigkeit von wenigen Stunden.

Die ersten 16 Wochen zu Hause auf dem Lande behandelt, lag 3 Wochen zu Bett, soll aber auch nachher nur wenig umhergegangen sein.

Aufgenommen in meine Anstalt zur stationären Behandlung den 7. August 1897.

Subj. Symptome: Steifigkeit im Genick, Unmöglichkeit dasselbe zu bewegen.

Der linke Arm wenig gebrauchsfähig und die Schulter wenig beweglich.

Obj. Befund: Alter, etwas hinfälliger Mann, gezwungene, leicht nach vorne geneigte Kopfhaltung, Kinn ein wenig nach rechts gedreht, linkes Ohr steht etwas tiefer.

Der Dornfortsatz des 2. Halswirbels ist deutlich nach links rotiert und steht ausser der Reihe.

Das Drehen des Kopfes wird nur in ganz geringem Masse unter Schmerzen in der Halswirbelsäule ausgeführt. Das Nicken nach vorne fällt nicht schwer, das Beugen nach hinten ist unmöglich. Die linksseitige Halsmuskulatur ist erschlafft. Druck auf den 2. Dornfortsatz wird schmerzhaft empfunden. Es erfolgt bei jedesmaligem Druck ein schneller Ruck mit dem Kopfe nach hinten.

Entlassen am 27. November 1897.

Kopf steht gerade, sämtliche Bewegungen möglich, nicht schmerzhaft.

Die anderweitig vorgenommenen Untersuchungen ergaben denselben Befund

Der Verletzte bezieht seit der Entlassung »45%« Rente und ist mit dieser, sowie auch mit seinem Zustand vollkommen zufrieden.

Geheilte Beugungsluxationsfraktur des 4. Halswirbels mit Markverletzung, Zerreissung des lig. nuchae und Fraktur des 3. Dornfortsatzes. Nasenbeinbruch.

Der Maurer A. H., 49 Jahre, stürzte am 3. November 1886 von der Rüstung, schlug mit der Nase unten auf, während durch Ueberschlagen des Körpers der Hals in starke Beugung nach vorn geriet.

Nach dem ersten, aus dem Krankenhause requirierten Gutachten soll es sich um eine Blutung ins Halsmark gehandelt haben. Extremitäten sämtlich gelähmt und anasthetisch. Weder die Arme noch die Beine konnten vom Verletzten bewegt werden.

Bei der von mir ca. 2 Jahre später vorgenommenen Untersuchung des sehr gealterten Mannes war die Stellung des Kopfes genau wie auf der Abbildung, nach vorne geneigt. Der Dornfortsatz des 5. Halswirbels ragt deutlich hervor. Wenn man mit dem Finger von der Protuberantia occipit herabfährt, gerät man unterhalb des 3. Dornfortsatzes in eine Vertiefung. Ein wenig darunter fühlt man einen elastischen, strangartigen Gegenstand, welcher sich in die Vertiefung hineindrücken lässt. Beim Beklopfen der Halswirbelsäule mit dem Perkussionshammer werden beide Schultern blitzschnell in die Höhe gezogen, während der Kopf gleichzeitig nach hinten schnellt. Bewegungen des Kopfes beschränkt. Lähmungen nicht vorhanden. Parästhesien in den Fingerspitzen. Die Anfang 1898 von mir gemachte Röntgenaufnahme bestätigte die Diagnose. Nachdem anfangs, ca. 1 Jahr lang, die Vollrente gewährt worden, erfolgte zuerst die Herabsetzung auf 50%, dann, als die Arbeit in vollem Masse aufgenommen war, auf 15%. Später mussten wieder 50% Rente gewährt werden, die der Mann bis jetzt bezog. Stellung und Bewegungen des Kopfes waren unverändert geblieben. Seit zwei Jahren Lungentuberkulose, woran im Mai 1899 der Tod erfolgte.

Fig. 12.

Sowohl die Brüche des Dornfortsatzes als auch des Bogens sind von Wagner und Stolper immer nach direkten Verletzungen beobachtet worden. Die Frakturen des Körpers und Bogens sind stets mit Lebensgefahr verbunden; auch nach solchen des Zahnfortsatzes ist der tödliche Ausgang durch Eintreibung des Fragments ins Mark immer sehr wahrscheinlich. Wiewohl nun die Prognose der Frakturen des Atlas und Epistropheus eine sehr ungünstige ist, braucht sie es doch nicht in allen Fällen zu sein. Fälle z. B. von Fraktur des Zahnfortsatzes mit nachfolgender Heilung sind in der Literatur bereits beschrieben worden.

Wie am Epistropheus, so sind auch an den *übrigen Halswirbelkörpern* die Frakturen auf indirekte Gewalt zurückzuführen.

Die Frakturen kommen meist durch forcierte Beugung nach vorne Kompressionsfrakturen) vor. Die Wirbelkörper findet man im vorderen vertikalen Durchmesser zusammengepresst. Diese Fraktur kann sowohl durch Sturz auf den Kopf, als auch durch Herabfallen von Gegenständen auf diesen vorkommen. Als Begleiterscheinung findet sich in der Regel eine Gehirnerschütterung, die nur zu sehr im stande ist, die Aufmerksamkeit von der Wirbelsäule nach dem Kopf abzulenken. Vielfach handelt es sich aber nur um einen vorübergehenden Shok, *nach welchem sogar Personen mit einer Fraktur des Epistropheus weitergegangen sind.* Unter solchen Umständen kann es sehr wohl vorkommen, dass Frakturen der Halswirbelsäule übersehen, ja, wenn der Verletzte selbst zum Arzt gegangen ist, später direkt in Abrede gestellt und als unmöglich erklärt werden.

Von den *Dornfortsätzen* an der Halswirbelsäule brechen am häufigsten der lange 2., der 6. und 7. Entweder handelt es sich hier um eine direkte Gewalteinwirkung oder um Ueberstreckung, wobei der untere Dornfortsatz als Hypomochlion gilt. Diese Frakturen kommen aber auch sehr oft als Begleitung der Beugeluxationen zustande durch Zug von seiten des lig. nuchae.

Als Regel gilt, dass diese Frakturen ungefährlich sind. Gefährlicher hingegen sind die *Bogenfrakturen,* weil durch

diese das Mark stets gefährdet wird. Die Frakturen der *Querfortsätze*, sowie auch der *Gelenkfortsätze bringen* dem Verletzten für gewöhnlich keine Gefahr.

Fall von geheilter Fraktur der Dornfortsätze des 7. Hals- und 1. Brustwirbels.

Der 30jährige Zimmerer St. stürzte am 29. Juni 1891 4 m von einem Balken und schlug mit dem Nacken unten auf.

Ausser obiger Verletzung erlitt er noch eine Verstauchung des linken Fussgelenkes.

Bei der am 23. September 1891 von mir vorgenommenen Untersuchung stand der Kopf so wie auf beistehender Abbildung. Die Dornfortsätze des 7. Hals- und 1. Brustwirbels waren geschwollen und auf Druck empfindlich; sämtliche Kopfbewegungen waren sehr erschwert.

Centrale Störungen fehlten. Durch Behandlung mit Massage und passiven Bewegungen wurde allmählich Besserung erzielt, so dass St. den Kopf mehr heben, drehen und nach oben sehen kann.

Am 30. Juni 1892 — 40%, den 7. Januar 1893 — 20%, ein Jahr darauf *vollständig erwerbsfähig*.

St. arbeitet als Zimmermann wie jeder gesunde Mann seines Berufes.

Fig. 11.

Symptome der geheilten Halswirbelbrüche.

In allen Fällen von geheilten Halswirbelfrakturen fällt eine abnorme, etwas gezwungene Haltung des Kopfes auf. Die nach vorn gebeugte Kopfhaltung spricht für eine geheilte Beugungsfraktur bezw. Beugungsluxationsfraktur.

Mit der nach vorn geneigten Kopfhaltung ist oft eine Schiefstellung (Caput obstipum) verbunden, die gewöhnlich auf einseitige Rotationsluxation bezw. Rotationsluxationsfraktur zurückzuführen ist.

Der Nacken zeigt in manchen Fällen eine deutliche und andauernde Verdickung mit Schwellung. Sind Dornfortsätze gebrochen gewesen, so kann man diese Verdickungen fühlen, die dann nach aussen auch gewöhnlich deutlich sichtbar hervortreten.

Bei bestehendem Caput obstipum kann man die Dorn

fortsätze ausser der Reihe fühlen. In manchen Fällen zeigt die Halswirbelsäule eine nach hinten deutlich zu Tage tretende *Konvexität.*

Lähmungen im Plexus cervicalis oder brachialis können sowohl nach zentralen Blutungen, als auch infolge von Druck durch Callusmassen auf die aus dem Wirbelkanal heraustretenden Nerven beobachtet werden.

Funktionell fallen hier in erster Reihe die Bewegungs beschränkungen auf. Die Unfähigkeit, den Kopf nach oben erheben zu können, ist für viele Arbeiter sehr störend. Auch die Störungen in den seitlichen Bewegungen sind sehr belästigend.

Knackende Geräusche sind häufige Erscheinungen bei den Kopfbewegungen. Schmerzhaft sind diese Geräusche gewöhnlich nicht, haben aber für manche Personen etwas Beängstigendes, so dass sie die Kopfbewegungen möglichst zu vermeiden suchen.

Die Erwerbsunfähigkeit braucht nicht immer eine hohe zu sein. Sind keine Lähmungen, auch keine cerebralen Erscheinungen vorhanden, dann kann gelegentlich sogar völlige Erwerbsfähigkeit vorhanden sein. Beim Vorhandensein von Lähmungen hingegen ist die Erwerbsunfähigkeit stets eine höhere.

Geheilte Luxationsfraktur des 5. Halswirbels. Gehirnerschütterung.

D., Zimmerer, 34 Jahre alt, wurde am 3. Februar 1897 von einem zusammenbrechenden Gewölbe, unter dem er stand, verschüttet.

Verletzung laut Akten:

Quetschung der Halswirbelsäule und des linken Armes.

Krankenhausbehandlung 24 Tage, darauf ambulant vom Kassenarzt und seit dem 3. Mai 1897 von mir behandelt.

Status: Grosser, kräftig gebauter Mann.

Kopf steht etwas schief, so dass das linke Ohr ein wenig tiefer, das rechte etwas höher steht und etwas nach vorn geneigt.

2. Dornfortsatz etwas aus der Reihe, ein wenig nach links. Bewegungen des Kopfes sehr gestört. Der Nacken wird etwas steif gehalten. Bei passiven Bewegungen geringe Krepitationsgeräusche in den Dornfortsätzen der unteren Halswirbel. Rechte Pupille vergrössert, träge Reaktion, Schwindelgefühl.

Der linke Arm wird nur bis 100° gehoben, die linke Hand kann nicht geschlossen werden; deutliche paretische Störungen im ganzen linken Arm. Patellarreflex links gesteigert. Gang etwas schleppend.

Die Röntgenphotographie ergab eine *geheilte Luxationsfraktur des 5. Halswirbels mit geringer Rotation nach links.* Die Annahme centraler Störungen war gerechtfertigt.

Behandelt mit Massage und passiven Bewegungen. Sehr langsame und geringe Besserung. Eine gewisse physische Depression blieb zurück.

Entlassen den 20. Januar 1898 mit 60% Rente, die ihm im Schiedsgericht auf 75% erhöht wurde.

Eine Aenderung ist noch nicht eingetreten.

Fall von geheilter Luxationsfraktur des 5. Halswirbels.

Der 32jährige Stukkateur M. fiel am 29. November 1898 von der 1,90 m hohen Rüstung und schlug mit dem Hinterkopf auf einem Balken auf. Nach ganz kurzer Bewusstlosigkeit stand er von selbst wieder auf. *Gleich darauf sollen sich spontan im rechten Arm Schleuderbewegungen eingestellt haben, die einige Minuten andauerten.* Kopfhaltung sofort nach vorne geneigt. Ging nun selbst nach Hause und von da zum Arzt, der die Frakturen der Halswirbelsäule feststellte und entsprechende Lagerung anordnete. Tags darauf liess sich M. in eine chirurgische Klinik aufnehmen, wo nach vorheriger Röntgenaufnahme die *Reposition* gemacht wurde. Bei der am 3. Februar 1899 von mir vorgenommenen Untersuchung klagte der mittelgrosse, kräftig gebaute Mann über Schmerzen im Genick, ausstrahlend nach den Schultern, Unfähigheit den Kopf zu bewegen, Schmerzen im Brustbein und nach längerem Sitzen im Kreuz, Absterben des linken Armes.

Objektiv fällt, besonders von der Seite betrachtet, die nach vorne geneigte Kopfhaltung auf, das scharfe Hervortreten des Sternocleido mastoideus, die Prominenz der Dornfortsätze des 5., 6. und 7. Halswirbels. Linkes Ohr steht etwas tiefer. Kopfbewegung gestört, schmerzhaft. Trägt steife Halsbandage, z. Z. noch völlig erwerbsunfähig.

Die Frakturen der Brust- und Lendenwirbelsäule.

Die Brüche der Brustwirbel verdienen eine gesonderte Besprechung wegen ihrer Verbindung mit den Rippen. In erster Reihe sind es die Frakturen der Proc. transversi, nach denen die Verbindung mit den Rippen gelöst oder gelockert wird. Nach erfolgter Heilung ist es sehr wahrscheinlich, dass einerseits mechanische Bewegungshindernisse zurückbleiben, andererseits durch Druck auf die Intercostalnerven Schmerzen neuralgischer Natur oder infolge entzündlicher Veränderungen sich geltend machen. Aehnliche Erscheinungen müssen natürlich auch nach Rippenfrakturen in der Nähe der Wirbelsäule, eintreten. Aber auch nach Frakturen der Wirbelkörper wird das capitulum costae

in seiner Verbindung mit der Intervertebralscheibe gelockert oder aus dieser gelöst.

Diese Dislokationen sind an und für sich schon geeignet Schmerzen bei jeder Bewegung des Thorax hervorzurufen. Diese Schmerzen werden sich sowohl streng lokalisiert an der Verletzungsstelle finden, als auch ausstrahlend nach den betreffenden Intercostalnerven. Bedenkt man ausserdem, dass der Sympathicus in unmittelbarer Nähe, längs der Wirbelsäule verläuft und dass in der Nachbarschaft der Rippenartikulation je eins der kleinen Ganglien sitzt, in welches die spinalen Verbindungsäste eintreten, so wird man zweifellos *Störungen* der *Herzthätigkeit*, Verlangsamung und auch Aussetzen des Pulses, auf Läsionen des Sympathicus zurückführen müssen.

Bei dem 11. und 12. Brustwirbel, zu denen die beiden falschen Rippen hingehen, liegen die Verhältnisse natürlich nicht ganz so, wie bei den wahren Rippen.

Was die Folgen der Markverletzungen in den verschiedenen Höhen der Brustwirbelsäule betrifft, so ist hierüber schon an anderer Stelle genügend gesagt worden.

Während an der Halswirbelsäule überwiegend Luxationen bezw. Luxationsfrakturen vorkommen, prävalieren an den Brust- und Lendenwirbeln die reinen Frakturen. Von allen Wirbeln des Brust- und Lendenteils brechen am häufigsten die letzten Brust- und ersten Lendenwirbel und zwar sind es nach den meisten Beobachtungen der 12. Brust- und 1. Lendenwirbel.

Diese von anderen Autoren gemachten Beobachtungen stimmen auch mit meinen statistischen Zusammenstellungen völlig überein.

Wagner und Stolper fanden unter 68 Frakturen bezw. Luxationen den 12. Brustwirbel allein 35 mal und unter 34 Fällen der Lendenwirbelsäule den 1. Lendenwirbel allein 10 mal beteiligt.

Auch Gowers kommt annähernd zu demselben Ergebnis.

Die *Körperbrüche* der Brust- und Lendenwirbelsäule sind in der überwiegenden Mehrzahl *Kompressionsbrüche*, die durch Fall auf die Füsse, aufs Gesäss, auf den Kopf, den

Nacken, Herauffallen von Gegenständen auf die Schultern und Ueberbiegen des Oberkörpers nach vorn, bei Verschüttungen u. a. Ursachen vorkommen. Die Brüche sind hier demnach indirekte, nur ausnahmsweise können sie auch direkte sein.

Bei diesen Kompressionsfrakturen werden die Wirbelkörper in ihren vertikalen Axen zusammengepresst. Geht die Gewalteinwirkung mit Ueberbiegen des Körpers nach vorn einher, dann werden die Wirbelkörper vorzugsweise in ihren vorderen Abschnitten zusammengepresst. Dies hat nicht selten auch eine indirekte Fraktur eines oder mehrerer Dornfortsätze, ausserdem auch Zerreissungen in den ligamentösen Verbindungen, besonders im Lig. Apicum zur Folge. Schliesslich unterliegt auch häufig das Brustbein dieser Gewalteinwirkung, indem es quer durchgebrochen wird.

Wie weit hierbei die Quer- bezw. die Gelenkfortsätze der Wirbel beschädigt werden, bleibt noch eine offene Frage.

Wagner und Stolper haben auch bei erheblichen Kompressionsbrüchen die Gelenkfortsätze und die Kapselbänder bei der Autopsie unverletzt gefunden. Doch lässt sich wohl annehmen, dass bei manchen Kompressionsbrüchen, bei denen die Kompression statt in den vorderen, mehr in den hinteren Segmenten stattfindet, gelegentlich auch die Gelenkfortsätze gebrochen werden.

Die *Dornfortsätze*, welche sehr häufig brechen, werden isoliert durch direkte Gewalt gebrochen. Gewöhnlich sind es tangential wirkende Kräfte, welche am Rücken vorbeistreichen und einen oder mehrere Dornfortsätze zugleich frakturieren. Dass gelegentlich bei den Körperbrüchen die Dornfortsätze auch durch indirekte Gewalt brechen können, ist schon vorher gesagt worden.

Die *Bogenbrüche* sind an der Brust- und Lendenwirbelsäule so seltene Vorkommnisse, dass bis jetzt nur 5 Fälle nach Wagner und Stolper in der Literatur bekannt geworden sind.

Es genügt wohl auch an dieser Stelle der Hinweis darauf, dass die Bogenbrüche stets eine Gefahr für das Mark bedeuten.

Geheilter Kompressionsbruch des 11. und 12. Brustwirbels mit Markverletzung.

Ausgang: *Kümmel'sche Verkrümmung der Wirbelsäule.*

B. W., Arbeiter, 28 Jahre, fiel am 28. Juni 1898 von einer Mauer, von etwa einer Etage Höhe.

Krankenhausbehandlung, Bettruhe, Gummikissen. Anästhesien in beiden Beinen, 4 Tage. Urinverhaltung 3 Tage, Katheterisation, Stuhlverhaltung 10—12 Tage. Nach ca. 8 Wochen aus dem Krankenhause entlassen, wurde er am 3. September 1898 von mir untersucht. Er erklärte von vornherein, arbeiten zu wollen, da er sich hierzu kräftig genug fühlt.

Status: Mittelgrosser, kräftig gebauter Mann, von blasser Gesichtsfarbe und kränklichem Aussehen. Dornfortsätze des 11. und 12. Brustwirbels etwas verdickt, stehen etwas auseinander, nicht schmerzhaft. Wirbelsäule in dieser Gegend ein wenig nach hinten verbogen. Bückt sich gut nach vorn, richtet sich prompt und schnell auf, nur nach hinten und nach den Seiten will ihm das Bücken noch etwas schwer fallen. Rente 25%.

B. nimmt seine frühere Beschäftigung als Cementarbeiter wieder auf. Nach genau 27 Tagen kommt er wieder und verlangt eine neue Untersuchung, da er Schmerzen in der Wirbelsäule habe und er das Arbeiten nicht aushalte. Er giebt zu, auch schon 10 Stunden hintereinander gearbeitet und schwere Gegenstände getragen zu haben. *Diesmal waren die Dornfortsätze des 11. und 12. Brustwirbels etwas aus der Reihe* und die kyphotische Verkrümmung noch stärker geworden. Am 31. Dezember 1898 untersuchte ich den Verletzten wieder und fand diesmal eine gegen früher auffallende kyphotische Verkrümmung der Wirbelsäule, wie sie auf beifolgender Zeichnung (Fig. 12) (mit Bleidraht aufgenommen und photographiert) ersichtlich ist. Offenbar hatte der Verletzte die Arbeit zu früh wieder aufgenommen, besonders aber viel zu früh mit dem Tragen der Lasten angefangen. Die Spongiosa der gebrochenen Wirbelkörper war sicher noch zu weich. Beim Bücken nach vorn traten die beiden Dornfortsätze wie auf der Abbildung (Fig. 13) hervor. Das Aufrichten macht dem B. jetzt schon Schwierigkeiten. Beim Bücken nach hinten (Fig. 14) treten Hals- und Brustwirbelsäule in einen Winkel von fast 90°. Der Dorsalteil behielt seine kyphotische Krümmung, während der Lendenteil sich noch gut lordotisch beugte. Beim *Beugen zur Seite hingegen machte der Dorsalteil stets die entgegengesetzte Bewegung; also beim Beugen nach links* (Fig. 15) *trat der Dorsalteil in eine konvexe Verbiegung nach links, während Hals- und Lumbalteil nach links konkav gingen; beim Beugen nach rechts trat der Dorsalteil hier in eine rechtsseitige Konvexität* (Fig. 16).

Das Längenmass des Verletzten hatte seit dem Unfall um 4 cm abgenommen.

Durch Sch. G.-B. soll seine Rente auf 50% erhöht worden sein.

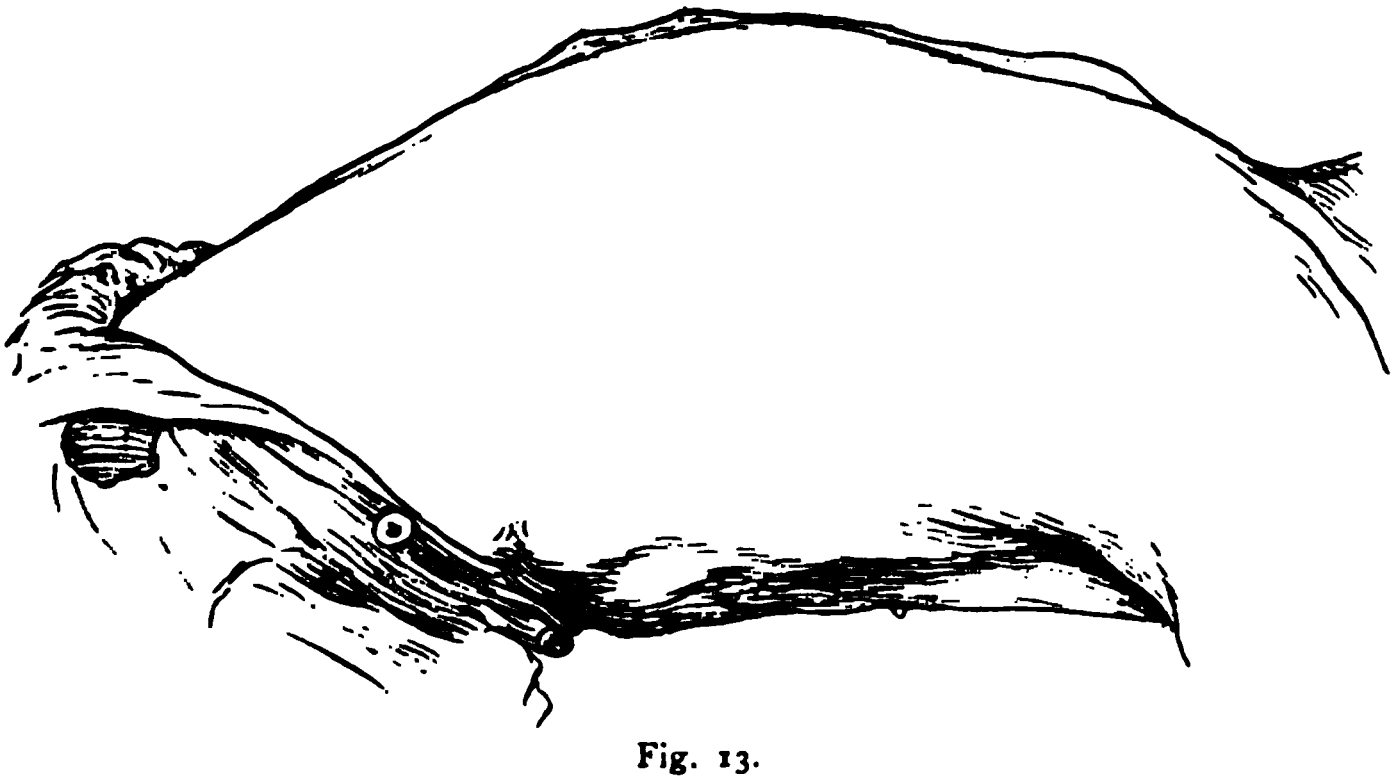

Fig. 13.



Fig. 12.

Fig. 14.



Fig. 15.

Fig. 16.

Die Symptome der geheilten Frakturen der Wirbelsäule.

Nach isolierten Frakturen der *Dornfortsätze*, wie sie gewöhnlich auf direktem Wege durch tangentiale Gewalteinwirkung zu stande kommen, kann man ein mehr oder weniger starkes *Hervorragen*, eine *Verdickung*, etwas *weites Auseinander- oder dichtes Zusammenstehen der beteiligten und benachbarten Dornfortsätze* bemerken.

Bewegungsbeschränkungen in der Wirbelsäule pflegen noch längere Zeit zurückzubleiben, *in besonders ungünstigen Fällen sind sie dauernd.* Centrale Störungen durch Markverletzung sind nur dann möglich, wenn der Dornfortsatz direkt ins Mark hineingestossen wurde. —

Charakteristischer hingegen sind die Symptome nach den geheilten Brüchen der *Wirbelkörper*. Häufig fällt schon beim ersten Anblick die *eigentümliche, gezwungene Körperhaltung* auf. Die Wirbelsäule zeigt gewöhnlich eine Stelle, wo ein oder mehrere Dornfortsätze verdickt aussehen.

Der Bruch des Wirbelkörpers kann dem gleichzeitig gebrochenen Dornfortsatz entsprechen, er kann aber auch tiefer liegen. Weiter hinauf liegt er seltener. Die callöse Verdickung der mitgebrochenen Dornfortsätze kann eine bedeutende sein, so dass ein starker, spitzer oder runder Gibbus nach aussen in die Erscheinung tritt, er kann sich aber auch auf kaum *merkliche Verdickungen der Dornfortsätze beschränken.*

Der *Gibbus pflegt um so grösser zu sein, je mehr die Annahme einer Beugungsfraktur mit Kompression der vorderen Segmente der Wirbelkörper berechtigt ist. Der Gibbus kann zunehmen, wenn der Kranke zu früh aufgestanden und umhergegangen ist. (Kümmel'sche Krankheit.) Je grösser der Gibbus, desto mehr ist auch die ganze Rückenpartie nach der Wirbelsäule zugespitzt, so dass besonders im Lendenteil die dort übliche konkave Rinne und die konkaven Abflachungen zu beiden Seiten der langen Rückenstrecker fehlen. Der ganze Körper steht wegen dieser Veränderungen oft mit einer leichten Neigung nach vorn. Das Umgekehrte kann man finden, wenn die hinteren*

Segmente der Wirbelkorper komprimiert worden sind. Die Krummung der Wirbelsaule ist dann mehr eine lordotische

Bei diesen lordotischen Krummungen sind Haltung und Gang besonders auffallend. Der *Gang* ist oft *tanzelnd* oder *schleppend*. Die *Dornfortsatze* zeigen oft teils *grosse Diastasen, zum Teil sieht man sie wieder recht dicht aneinander*. In allen Fallen von Kompressionsfrakturen ist die *Wirbelsaule verkurzt* Bei Personen, die vor dem Unfall gemessen waren Militarmass!, kann man die Grösse der Verkurzung direkt messen. Der *Thorax* zeigt hierbei haufig eine *fassformige Form*. *Im Bereich der Bruchstelle* zeigt die Wirbelsaule eine gewisse *Starrheit*, die man am besten in der horizontalen Bauchlage durch Druck, beim Vergleich mit gesunden Menschen nachweisen kann. Die Muskulatur des Ruckens ist oft lange atrophiert.

Fall von Bruch der Dornfortsatze des 10 bis 12 Brustwirbels. Ausgang: Vollige Heilung

R. H., Arbeiter, 45 Jahre alt, stürzte am 27 Juli 1896 eine Etage von der Balkenlage und schlug unten mit dem Rücken auf Noch an demselben Tage ins Krankenhaus aufgenommen, wurde er mit Bettruhe (Luftkissenunterlage, and Einreibungen behandelt

Untersucht von mir am 10 September 1896 Mittelgrosser, gesund aussehender Mann Haltung etwas nach vorn geneigt Dornfortsatze 10—12 verdickt, ragen deutlich hervor

Gang etwas langsam, aber nicht unregelmässig Bewegungen der Wirbelsäule fallen alle schwer und sind schmerzhaft Nach tieferem Bücken richtet er sich auf, indem er mit den Händen an den Oberschenkeln emporklettert Patellarreflexe beiderseits gesteigert. Nach 4monatlicher Behandlung in meinem Institut mit 20 % Rente entlassen Klagt noch über Schmerzen in der Wirbelsaule, kann sich aber sehr gut und schnell bücken

Seit Januar *1898 völlig erwerbsfahig*

Fall von geheilter Fraktur des 9 und 10 Brustwirbels, kompliziert mit Rippenfrakturen Ausgang Heilung mit schweren Funktionsstörungen.

Vergleiche Taf XI Kr P Maurer, 35 Jahre, stürzte am 5 Oktober 1897 ca 7 m von einer Mauer und schlug angeblich mit dem Kreuz unten auf Genaue Angaben konnen hierüber nicht gemacht werden Andauernde Bettbehandlung nur 16 Tage darauf abwechselnd Bettruhe und zeitweises Aufstehen Stuhl und Urinbeschwerden

Von mir untersucht den 28 Dezember 1895 Status Mittelgrosser, gut genährter Mann, von leidendem Aussehen fallt durch seine nach hinten geneigte Körperhaltung und den tanzelnden Gang auf

Von vorn sieht der Hals kurz und wie in den Oberkörper eingeschachtelt aus. Der Leib ist kahnförmig eingezogen, der Thorax sieht etwas asymmetrisch aus. Die Wirbelsäule zeigt eine verhältnismässig starke lordotische Verkrümmung des Lendenteils, der obere Dorsalteil hingegen steht etwas zu stark nach hinten.

Die Dornfortsätze des 10. und 11. Brustwirbels zeigen deutliche Verdickungen. Zu seiner Militärzeit hatte der Mann 1,61 m gemessen, während seine Körperlänge jetzt nur 1,57 m beträgt. Keine Sensibilitätsstörungen, keine Lähmungen. Reflexe sämtlich gesteigert. Pulsbeschleunigung.

Bewegungen der Wirbelsäule nach allen Richtungen erschwert und schmerzhaft, Gang mühsam am Stock, tänzelnd.

Rente 100 %; bis jetzt keine Besserung.

Fall von Bruch des 12. Brustwirbels und 1. Lendenwirbels. Ausgang: Heilung.

Der 38jährige Schornsteinfeger H. stürzte am 20. Dezember 1888 von der Spitze eines 62 m hohen Fabrikschornsteins, wobei er sich den Wirbelbruch und einen Bruch im rechten Fussgelenk zuzog.

Krankenhausbehandlung. Bei der am 28. März 1889 von mir vorgenommene Untersuchung fiel die *hier illustrierte, nach vorn geneigte Körperhaltung auf.* Leichte Verdickungen im unteren Teil der Brust und Lendenwirbelsäule.

H. ist nicht im stande, sich gerade aufzurichten. Es bestehen andauernde Diarrhöen, die H. nicht zurückhalten kann und nur nach grossen Dosen von Tinct. Opii sistieren. Kur in Bad Oeynhausen im Sommer 1890. Vom 17. November 1890 bis 30. Dezemb. 1890 wiederholte Krankenhausbehandlung, worauf entlassen mit 25 %.

Fig. 17.

H. nahm später die Arbeit als Schornsteinfeger wieder auf. Am 2. Juli 1897 wiederholter Absturz vom Dach eines Hauses, woran am 3. Juli 1897 Exitus.

Bei *Bewegungen* wird die *Wirbelsäule* gewöhnlich fixiert, wodurch den Bewegungen ein

gezwungenes Geprage gegeben wird. Das *Bucken* wird oft bei *fixierter, ziemlich grader Wirbelsaule* in der *Kniebeuge aus gefuhrt*, das *Aufrichten* geschieht dann durch *Emporklettern mit den Handen an den Oberschenkeln.* Tritt beim Bucken eine Biegung der Wirbelsaule nach vorn ein, so ist diese trotzdem gewöhnlich unvollkommen. Bei samtlichen Bewegungen der Wirbelsaule wird meist uber Schwache, Mangel an Halt und uber Schmerzen geklagt, letztere konnen bezuglich ihres Sitzes durch Druck auf die Dornfortsatze, Beklopfen der Wirbelsaule, noch genauer lokalisiert werden. Diese Schmerzen konnen im Laufe der Zeit vergehen, sie konnen aber auch mit dem Schwinden der komprimierten Bandscheibe zunehmen. Bei den Beugungen des Oberkörpers zur Seite krummt sich die Wirbelsaule an der verletzten Stelle oft in *entgegengesetzter* Richtung; in vereinzelten Fallen hingegen kann man eine abnorm starke seitliche Beugungsfahigkeit feststellen. Die Kranken konnen oft ohne Stock nicht gehen. Hatten *Markverletzungen* oder Blutungen ins Mark vorgelegen, dann kann man auch einen *ataktischen* oder auch *spastischen Gang* beobachten. In diesen schweren Fallen findet man denn nicht selten *Blasen-* und *Mastdarmlahmungen*, *Eiweiss im Urin* u. a. Man findet sowohl Incontinentia urinae et alvi, so dass z. B. das Tragen eines Urinals geboten erscheint, als auch das Umgekehrte, retentio urinae et alvi. Die Reflexe konnen herabgesetzt, sogar erloschen sein, in anderen Fallen kann man sie aber auch gesteigert finden. Nach Halbseitenlasien des Marks findet man den Patellarreflex auf der einen Seite abgeschwacht oder erloschen, auf der anderen Seite gesteigert. Auf der erloschenen Seite findet man die Muskeln gewohnlich atrophiert, die Haut kahl, gegen Schmerzen unempfindlich, so dass tiefe Nadelstiche nicht gefuhlt werden, die elektrische Erregbarkeit bis zur EaR. herabgesetzt. Die elektrische Reaktion kann aber schon lange wieder vorhanden sein, wenn die Sensibilitatsstorungen immer noch bestehen.

Die Prognose der Wirbelbruche — wir haben hier fast ausschliesslich die Korperbruche im Auge — ist stets eine ernste.

Quoad vitam ist die Prognose in den schweren Fällen mit Markverletzung wohl immer sehr ernst. Meist gehen die Verletzten nach etwa 2 Jahren an den Komplikationen zu Grunde.

Quoad functionem bleiben auch in den minderschweren, den nicht tödlichen Fällen fast immer Störungen zurück, wie sie soeben in der Symptomatologie beschrieben worden sind.

Die Brüche der Wirbel*bogen* kommen hier wenig in Betracht, da sie isoliert sehr selten vorkommen. Wegen der Markverletzung sind sie, wie schon erwähnt, gefährlich. Bleibt das Mark unverletzt, dann sind sie schwer zu diagnostizieren.

Die Brüche der *Querfortsätze* und der *Proc. obliqui* sind bereits in den anatomisch-physiologischen Vorbemerkungen teilweise angedeutet worden.

Fall von Lendenwirbelbruch mit Markverletzung, Bruch mehrerer Dornfortsätze.

Ausgang Heilung mit Gibbusbildung, Wiedererlangung der völligen Funktion

Der 17 jährige Malerlehrling K. stürtzte etwa 1869 8—9 m von einer Hängerüstung und schlug mit dem Gesäss auf Steinstufen auf.

Krankenhausbehandlung 22 Wochen Lag 18 Wochen auf Wasserkissen. Motorische Lähmungen der Beine, Sensibilitätsstörungen in denselben, Blasen- und Mastdarmlähmung, Katheterisation. Nach 3 Wochen Decubitus, welcher 4 Wochen dauerte.

Mit der 14. Woche wurden Nadelstiche in den Beinen gefühlt. Mit Beginn der 19 Woche Gehversuche an 2 Krücken Am Schluss der 23 Woche nach Hause entlassen Nach 3/4 Jahren Beginn mit leichter Arbeit, nach 2 Jahren völlige Arbeitsfähigkeit

Die Wirbelsäule zeigt im Lendenteil die starke kyphotische Verkrümmung (Fig 18 Der Thorax spitzt sich nach der Wirbelsäule stark zu. Beim Beugen nach vorne Fig 19 u. 20 treten die verdickten Dornfortsätze noch stärker hervor. Sie stehen auseinander Die Konturen in der Beugestellung zeigt die Beschaffenheit wie auf beifolgendem Bilde (Fig 20) Beim Versuch, sich nach hinten zu biegen (Fig 21) bleibt der Dorsolumbalteil in der kyphotischen Verkrümmung Bei den seitlichen Beugungen tritt der kyphotisch verkrümmte Teil jedesmal in die entgegengesetzte Krümmung. (Fig 22) Beugung nach rechts und (Fig 23) Beugung nach links.

K geht ungehindert seinen Geschäften nach Seit (jetzt 1899) 29 Jahren hat er noch niemals nachteilige Folgen von seinem Unfall bemerkt.

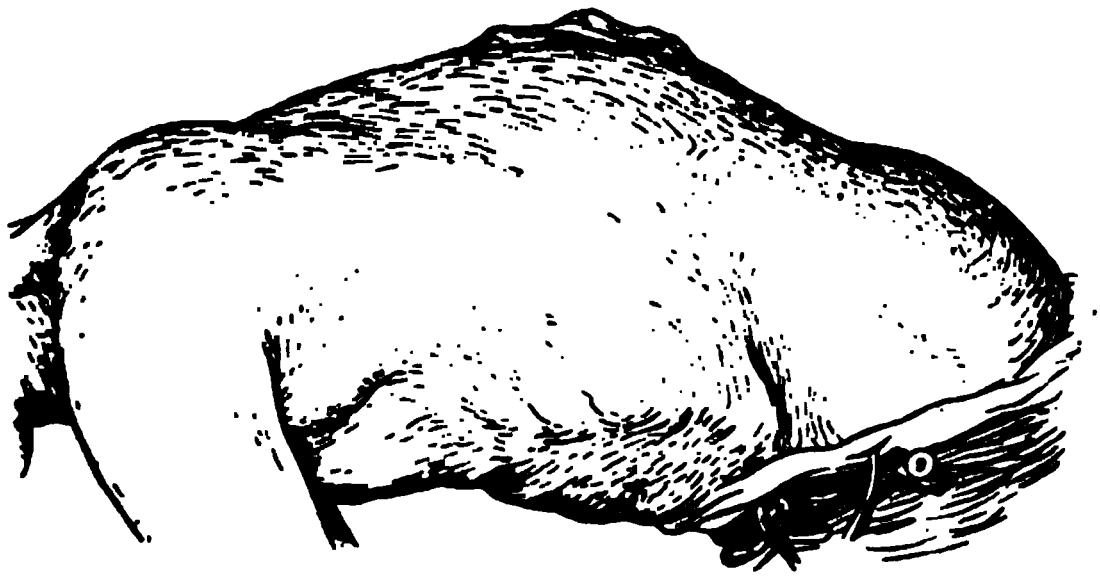

Fig. 19.

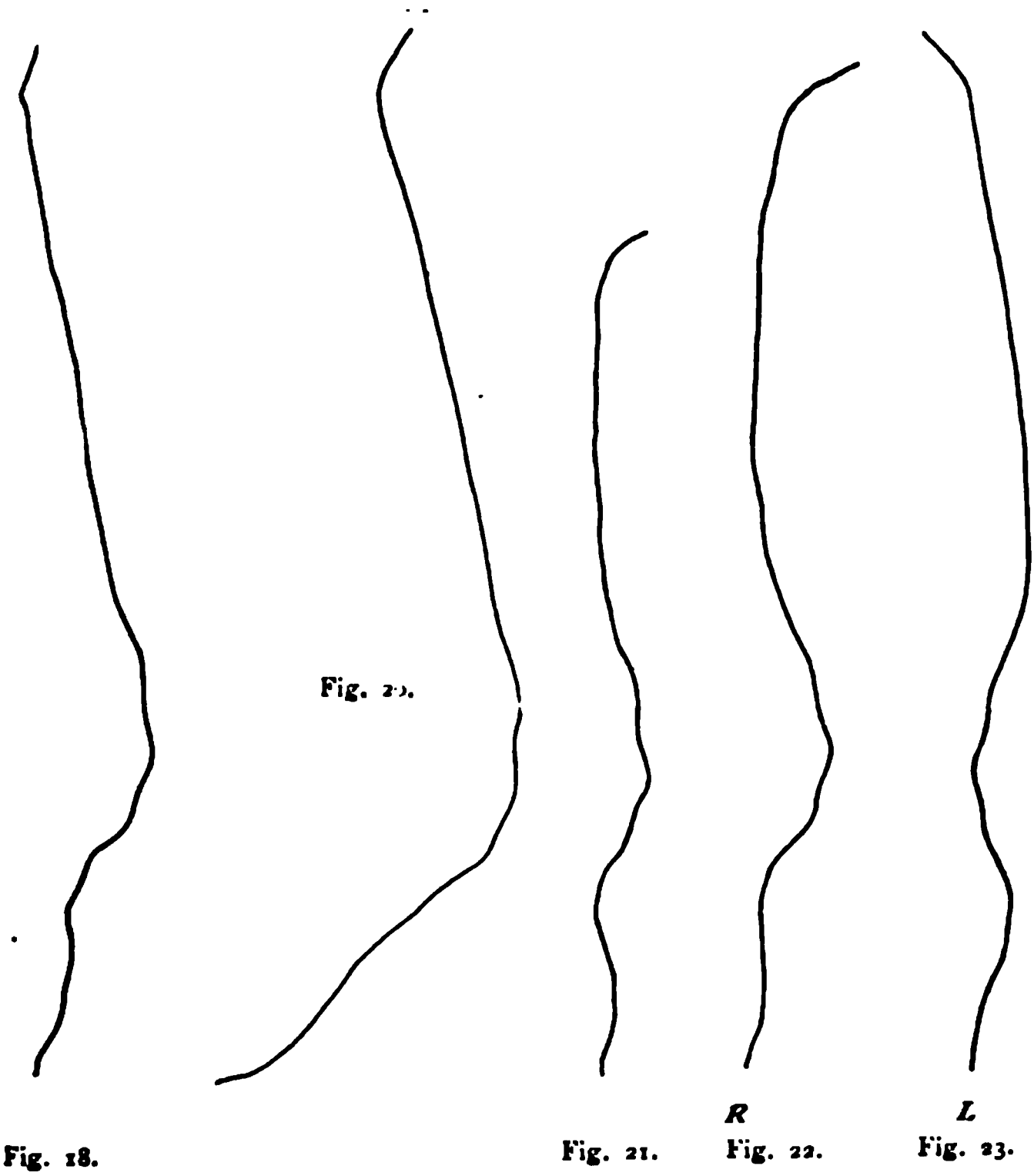

Fig. 18. Fig. 20. Fig. 21. Fig. 22. Fig. 23.

Was die *Nachbehandlung* der Wirbelbrüche anbelangt, so ist, besonders mit Rücksicht auf die weiche spongiöse Substanz der Wirbelkörper, recht *lange Ruhelage* ganz besonders geboten. Lässt man die Kranken zu früh aufstehen, dann wird durch die Last des Körpers die Kompression grösser, es kommt hierbei zu der Bildung einer Kyphose im Sinne der Kümmelschen Krankheit.

Es ist daher auch, um diese Gibbusbildung zu verhüten, zu Anfang beim Umhergehen das Tragen eines Stützkorsetts durchaus anzuraten.

Auch die Gipskorsetts können so angefertigt werden, dass sie für die Behandlung mit Massage und Elektrizität bequem abgenommen werden können.

Gegen die übrigen Erscheinungen, Bewegungsstörungen der Wirbelsäule, Unbeholfenheit beim Bücken, sind gleichfalls rechtzeitige Massage in Verbindung mit Elektrizität und, sobald möglich, medikomechanische Uebungen die rationellste Methode. Für die Lähmungen ist die Anwendung des galvanischen Stromes, abwechselnd mit dem faradischen von gutem Erfolg. In verschiedenen Fällen wird die statische Elekrizität sehr gute Dienste thun, besonders dann, wenn die Kranken sich schlecht ausziehen können, wenn sie die Entkleidung und die nassen Elektroden nicht vertragen können, oder wenn sie für suggestive Behandlung besonders zugänglich sind.

Im übrigen ist die Behandlung eine symptomatische.

Die *Behandlungsdauer* der Wirbelbrüche kann unter Umständen *sehr lange Zeit in Anspruch nehmen.*

Bei den schweren Kompressionsbrüchen kann man gut 1 Jahr für die Behandlung in Aussicht nehmen. Dauert es weniger lange, um so besser.

Dennoch kann die Arbeitsfähigkeit selbst in manchen schweren Fällen auch nach kürzerer Zeit eintreten. Es muss aber daran festgehalten werden, dass die Kompressionsbrüche stets unter starkem Schwund des Knochengewebes heilen, dass die Vereinigung der Wirbelkörper unter starker Callusbildung vor sich geht und dass endlich die Bandscheiben, nachdem sie bei der Kompressionsfraktur zer-

trümmert worden, gleichfalls einer völligen Atrophie anheimfallen können.

So ist es auch erklärlich, dass man längere Zeit nach dem Unfall, oft erst nach Jahren, einen starken Gibbus bemerkt, der anfangs nicht bestand.

Es kann vorkommen, dass ein Wirbelkörperbruch so wenig Erscheinungen macht, dass er, wenn andere Verletzungen in den Vordergrund treten, übersehen wird.

Wagner und Stolper berichten über einen Verletzten, der ausser einem Schädelbasisbruch, einer Gehirnerschütterung, einem Oberschenkelbruch, auch einen Wirbelbruch erlitten hatte, welch letzterer erst am 3. Tage, als der Mann über Rückenschmerzen klagte, festgestellt wurde.

Mir sind Fälle bekannt, wo Wirbelbrüche neben anderen Verletzungen, trotz langen Liegens, im Krankenhause übersehen wurden, weil Markverletzungen nicht vorlagen und Klagen nicht geäussert wurden.

Besonders dann können Wirbelbrüche übersehen werden, wenn sie so wenig Beschwerden machen, dass die Verletzten nach dem Unfall noch ruhig weiter gehen, sich zu Fuss zum Arzt oder nach Hause begeben. Auch über solche Fälle ist von Wagner und Stolper berichtet worden.

Fall von Lendenwirbelbruch mit Halbseitenläsion des Marks.

Ausgang: Heilung mit Lähmung des rechten Beines, Myelitis, Cystitis, Nephritis.

Dem 33 jährigen Arbeiter Th. fielen am 6. August 1895, als er in gebückter Stellung beim Abriss einer Mauer beschäftigt war und diese zusammenbrach, verschiedene Steine auf den Rücken, sodass er sofort hinfiel und nicht mehr aufstehen konnte.

Krankenhausbehandlung bis 22. März 1896. Blasen- und Mastdarmlähmung, blutiger Urin, Katheterisation, häufig auch Incontinentia urinae.

Am 9. April von mir untersucht.

Status. Ziemlich grosser, blasser, kränklich aussehender Mann geht mühsam an 2 Stöcken.

In der Lendenwirbelsäule bemerkt man eine ganz geringe kyphotische Verdickung. Beide Beine abgemagert, das rechte ganz bedeutend mehr als das linke. Dasselbe wird beim Gehen immer von der Hüfte nach vorne geschleudert, kann nicht angehoben werden.

Die rechte Gesässseite hängt sehr schlaff herunter. Auf dieser ist in der Nähe des Afters ein eiterndes Druckgeschwür zu sehen.

An der rechten Rückenseite unter dem Schulterblatt fühlen sich die Rippen verdickt an.

Am Herzen keine Geräusche. Puls 100 Schläge in der Minute.

Patellarreflex rechts aufgehoben, links herabgesetzt. Fieber temperatur. Urin enthält reichlich Eiweiss. Eitrige Cystitis. Erneute Krankenhausbehandlung.

Inzwischen noch 2 mal von mir untersucht, zuletzt am 7. September 1899. Cystitis besteht nicht mehr, im übrigen aber keine Aenderung. Rente: 100 %.

Fall von geheiltem Lendenwirbelbruch mit Markläsion.

Ausgang: Tod an Diabetes mellitus nach 5 Jahren.

M. L., Zimmerer, 29 Jahre, stürzte am 17. September 1888 von der Balkenlage. Im Krankenhause behandelt bis 20. Dezember 1888, von da ab in meinem Institut.

Status: Ziemlich grosser Mann. Leichter, aber deutlich sichtbarer Gibbus im Bereich des 1. und 2. Lendenwirbels. Druckempfindlichkeit, erschwerte Bewegungen, Unfähigkeit sich zu bücken. Parästhesien in den Beinen. Patellarreflex rechts gesteigert, Incontinentia alvi et urinae. Wird nach kurzer Zeit auf seinen Wunsch in die Heimat entlassen, wo sein Zustand sich allmählich verschlechtert, bis am 13. Oktober 1893 der Tod an Harnruhr erfolgt.

Die *Erwerbsfähigkeit* ist in den geheilten Fällen durchschnittlich eine geringe. In den von mir beobachteten Fällen sind meistens $33^1/_3$—50 % Rente vorgeschlagen worden. Gut $^1/_3$ aller Fälle bekamen die volle Rente zugesprochen und beziehen sie schon seit ca. 10 Jahren und darüber. Immerhin finden sich auch unter diesen schweren Fällen immer noch einige, bei denen man sich wundern muss, dass trotz der Schwere der Verletzung und der nach aussen sichtbaren Veränderungen der Mann nicht nur mit dem Leben davon kam, sondern auch nach relativ kurzer Zeit wieder arbeitsfähig wurde.

Die traumatischen Erkrankungen der Wirbelsäule und des Rückenmarks.

Die Tuberkulose (Caries) der Wirbelsäule.

Die Wirbelsäule, besonders die Spongiosa der Wirbelkörper, ist nicht nur bei Kindern, sondern auch bei erwachsenen Personen eine Prädilektionsstelle zur Etablierung von tuberkulösen Erkrankungen.

Die Fälle, in welchen die Wirbeltuberkulose von vornherein manifest auftritt, sollen hier nicht besprochen werden. Hingegen verdient die *latente Wirbeltuberkulose* hier erörtert zu werden.

Es handelt sich um anscheinend gesunde, aber doch bereits tuberkulöse Individuen, die ihre Arbeiten ohne nennenswerte Unterbrechungen bis dahin haben verrichten können, die aber infolge eines Traumas an Wirbeltuberkulose erkranken und dauernd erwerbsunfähig werden. Derartige Traumen können sein Kontusionen, Distorsionen, Luxationen, aber auch ganz unscheinbare Verletzungen, die man sonst als Traumen anzusehen nicht gewohnt ist.

Die Folge dieser traumatischen Einwirkung ist häufig die Fraktur eines Wirbelkörpers, woran sich auch eine Entzündung der Spongiosa und der Fibrocartilago mit nachfolgender Eiterung anschliesst, oder aber, die Fraktur tritt erst später auf, nachdem sich zuerst an das Trauma die Entzündung und nachher die Eiterung angeschlossen haben. Schliesslich kommt es zur Bildung eines spitzen Gibbus bezw. zur spitzwinkligen Abknickung der Wirbelsäule. Diese spitzwinklige Abknickung oder Gibbusbildung ist für die tuberkulöse Wirbelentzündung charakteristisch. Die beiden in diesem Kapitel illustrierten Fälle von Wirbeltuberkulose (Figg. 7 u. 8 u. Tab. IX) zeigen die charakteristischen Verbildungen sehr deutlich.

Die tuberkulösen Wirbelkörper zeichnen sich durch eine auffallend starke Brüchigkeit aus.

Dass eine derartige Brüchigkeit der Wirbelkörper schliesslich nicht ohne Einfluss auf die Rückenmarkshäute, die Nervenwurzeln und endlich auf das Rückenmark selbst sein muss, ist leicht einzusehen.

Hierher gehörige Fälle führen, wenn das Trauma nachgewiesen ist, zur Unfallentschädigung.

Auch *infektiös entzündliche* Erkrankungen, ausser Tuberkulose, dürfen zu dieser Gruppe der Wirbelerkrankungen gerechnet werden, so Osteomyelitis, Actinomykose, bei denen das Trauma die auslösende Ursache bildet.

Tafel IX.

Fall von Lendenwirbelbruch aus geringfügiger Veranlassung. Ausgang: Lendenwirbeltuberkulose. Starker spitzer Gibbus. Tod nach ca. 7 Jahren an Hirntuberkulose.

H. A., Maurer, 35 Jahre, verspürte 1887 beim Versuch, einen Kalkkasten anzuheben, einen »Knack« im Kreuz. Die Arbeit musste der Schmerzen wegen niedergelegt werden.

Bei der 3 Monate später von mir vorgenommenen Untersuchung fand ich den Gibbus wie auf dem Bilde. Gang sehr mühsam. Keine Lähmungen.

Anfang Oktober 1888 Lähmungen an den Extremitäten; darauf beginnende Sprachstörungen.

Tod 4. Dezember 1894.

Einfluss der Traumen auf die Bildung von Geschwülsten in der Wirbelsäule.

Sarkome und Carcinome können, wenn sie bereits primär auf einer anderen Körperstelle vorhanden sind, auf metastatischem Wege sekundär auch in der Wirbelsäule entstehen. Traumen können zu dieser sekundären Entwicklung die Veranlassung geben. Aber auch primär sollen nach Traumen bei manchen Individuen Sarkome, Carcinome und Myome entstehen.

Die Veränderungen, welche sich hieran schliessen, beziehen sich auf die Wirbel mit ihren Fortsätzen, auf die Nervenwurzeln und schliesslich auch auf das Rückenmark mit seinen Häuten.

Auch hier zeichnet sich die Knochensubstanz der Wirbelsäule durch ihre leichte Brüchigkeit aus. Durch kleine Veranlassungen werden dann Wirbelbrüche hervorgerufen, die mit einer Markverletzung und Lähmungen einhergehen, oder die Wirbelknochen verschieben sich allmählich und komprimieren das Mark langsam aber stetig.

Der Zusammenhang mit dem Trauma wird stets anzunehmen sein, wenn die Erkrankung sich unmittelbar an das Trauma anschloss. Zu Anfang wird man oft nichts als Druckschmerz und Schmerzen bei Bewegungen feststellen können. Erst später kann man Entzündungsherde und eine palpable

Geschwulst nachweisen, an die sich dann Verbiegungen der Wirbelsäule, Lähmungen, schliesslich allgemeine Kachexie anreihen.

Die traumatischen Erkrankungen der Rückenmarkshäute.

Die sekundären, hierher gehörenden Erkrankungen der Rückenmarkshäute sind schon eingangs dieses Kapitels gestreift worden.

Hier verdienen noch 2 Formen chronischer Entzündungen der Rückenmarkshäute hervorgehoben zu werden:

1. die Pachymeningitis cervicalis hypertrophica und
2. die Meningomyelitis chronica syphilitica.

Die *Pachymeningitis cervicalis hypertrophica* besteht in einer schichtweisen Auflagerung fibrösen Gewebes in der Dura mater. Es kommt zu starken Verdickungen der Dura, zu Verwachsungen einerseits mit dem Periost, andererseits mit dem Rückenmark selbst und den Nervenwurzeln, schliesslich zur Kompression des unteren Teils des Halsmarks. Die *Symptome* sind charakteristisch: Schmerzen zwischen den Schultern und im Nacken, im Hinterkopf, Nackensteifigkeit, Empfindlichkeit der Halswirbel auf Druck, Neuritis im Gebiet des Ulnaris und Medianus, Parästhesien, degenerative Lähmungen in den kleinen Handmuskeln und in den Fingerbeugern, Kontrakturen mit Ueberstreckung des Handgelenks infolge des Uebergewichts der Extensoren (*Predigerhand*).

Als Ursache dieser Erkrankung werden Ueberanstrengungen, Erkältungen, aber auch *Traumen* angegeben. Lues und chronischer Alkoholismus sollen gleichfalls zu den Ursachen gehören.

Die *Meningomyelitis chronica syphilitica* ist, wie schon der Name andeutet, eine spezifisch syphilitische Erkrankung des Rückenmarks und seiner Häute. Die Beschreibung dieser Krankheit gehört deshalb auch nicht hierher. Wohl aber darf darauf hingewiesen werden, dass gelegentlich auch Erkältungen und Traumen als auslösende Ursachen angegeben werden.

Die Kompressionsmyelitis.

Nach Luxationen und Frakturen der Wirbelsäule entwickeln sich durch Druck von den heranrückenden Knochen entzündliche Erscheinungen des Rückenmarks, die unter dem Namen *Kompressionsmyelitis* bekannt sind. Aber auch andere Ursachen rufen diese chronische Rückenmarkserkrankung hervor, so Blutungen, besonders aber das Carcinom und die Caries. Die Symptome sind: neuralgiforme Schmerzen in der Wirbelsäule, Gürtelschmerz, ausstrahlende Schmerzen nach den Extremitäten; die speziellen Symptome richten sich nach der Höhe, in welcher das Mark erkrankt ist. Die Kompression des Dorsalmarks ist die häufigste, daher findet man eine spastische Paraplegie der Beine, Blasen- und Sensibilitätsstörungen u. s. w. Bei Halbseitenläsion zeigen sich die früher erwähnten Brown-Séquardschen Symptome.

Die Prognose ist infaust. Der exitus tritt nach ca. 1—2 Jahren an Cystitis, Nephritis, Decubitus oder an einer anderen Komplikation ein.

Je nachdem nun die entzündlichen Herde im Rückenmark einen Querschnitt durchsetzen oder sich an verschiedenen Stellen des Marks zerstreut vorfinden, haben wir es mit einer Myelitis transversa oder einer M. diffusa (disseminata) zu thun.

Die Symptome sind aus der Pathologie des Rückenmarks, wie sie im Anfang dieses Kapitels zur Erörterung kamen, zu ersehen.

Die sekundäre Degeneration.

Die sekundäre Degeneration des Rückenmarks besteht in einer Fernwirkung des Traumas. Je nachdem die primäre Läsion die Fasern von ihrem central oder peripher gelegenen trophischen Centrum abschneidet, entwickelt sich eine absteigende oder aufsteigende Degeneration.

In dem von Wagner und Stolper angeführten Fall handelte es sich um ein Carcinom des 5. Brustwirbels bei einem 46 jährigen Grubenarbeiter. Nachdem der Mann

4 Wochen vorher von einer Pleuritis geheilt war, an der er 6 Monate gelitten, wurde er wegen Rippentumoren beiderseits wieder ins Lazaret aufgenommen. Nach 3 Tagen Empfindungslosigkeit in beiden Beinen, besonders im rechten, 2 Tage später war auch der Rumpf bis zur 7. Rippe empfindungslos. Bald darauf, motorische Lähmung der Beine, Stuhl- und Urinverhaltung, Blasenkatarrh, Exitus nach 44 Tagen.

Traumatische Gliose und traumatische Syringomyelie.

Rückenmarkswunden führen zur Narbenbildung, an der sich nicht nur das Bindegewebe des Blutgefässapparats, sondern auch das Stützgewebe, die Glia, beteiligt. Diese Narbenbildung, Gliose, welche auch auf angeborenen Anomalien beruhen kann, ist in einer Anzahl von Fällen das Vorstadium des Zerfalls und der nachherigen Höhlenbildung, der Syringomyelie. Aber auch direkt durch ein Trauma kann die intramedulläre Höhlenbildung zu stande kommen. Diese Höhlenbildung im Rückenmark hat zum Lieblingssitz das Halsmark, kann sich aber auch tiefer bilden, und u. a. auch Traumen als Entstehungsursachen haben.

Nach Wagner und Stolper sprechen folgende Anzeichen für eine *traumatische* Syringomyelie.

1. Auf eine traumatische Syringomyelie deuten Residuen einer geheilten Fraktur oder Luxation in der Wirbelsäule. Das äussert sich intra vitam oft in einer späteren Kyphose, während der nicht traumatischen Syringomyelie mehr die Scoliose eigen ist.

2. Die traumatische Syringomyelie ist da häufiger, wo Wirbelfrakturen reichlicher: untere Brust- und Lendenwirbelsäule; die nicht traumatische bevorzugt die Halswirbelsäule.

3. Verwachsungen und Verdickungen der Meningen unter sich und mit der Wand des Wirbelkanals: exogene Ursache, im Gegensatz zu der endogenen, nicht traumatischen Syringomyelie, die aus einer zerfallenden Gliose

oder centralen Gliose sich entwickelt. Deshalb sehen wir bei jener auch die Pia proliferieren, bei dieser nicht.

4. Auf dem Querschnitt sitzt die traumatische Höhlenbildung gern im Hinterstrang, oder wenn das nicht der Fall ist, ausschliesslich in den Vorderhörnern; der Lieblingssitz der nicht traumatischen ist die Gegend der hinteren Commissur.

5. Endlich finden wir bei jener oft Blutpigment, ohne dafür in einer idiopathischen Gefässerkrankung einen Grund zu haben, während eine solche bei der nichttraumatischen die Regel ist. —

Auch eine Neuritis ascendens ist als Vorstadium der Syringomyelie und zwar nach *peripheren* Verletzungen bezeichnet worden.

Symptome (Herderkrankungen):

1. Progressive Muskelatrophie und Lähmungen (besonders an der oberen Extremität bei den nicht traumatischen Fällen) sowohl ein- als auch doppelseitig. Die Atrophie ist eine degenerative; es bestehen fibrilläre Zuckungen und Ea. R.

2. Sensibilitätsstörungen, besonders Analgesie und Thermanästhesie bei erhaltener Berührungsempfindung. Verbrennungen werden nicht empfunden.

3. Trophische Störungen an den Fingern, bezw. im Fuss, den Gelenken desselben, an den Nägeln, Kontrakturen und Steifigkeiten, Geschwürsbildungen.

4. Lähmungen der Blase, des Mastdarms, Verlust der Potenz u. a. m.

Fall von Syringomyelie nach Phlegmone des Vorderarms und Neuritis ascendens.

Dem 29jährigen Arbeiter K. (Potator) drang am 9. August 1895 ein Eisendraht in den linken Vorderarm in der Nähe des Ellbogengelenks. K. ging sogleich zum Arzt. 8 Tage kalte Umschläge. Darauf wegen starker Anschwellung des Armes und Fieber chirurgische Behandlung. (Incisionen.)

Von mir untersucht 9. November 1895. Geringe Beugestellung des linken Ellbogengelenks. Narbe auf dessen Streckseite, noch etwas eiternd. Linker Arm ziemlich stark abgemagert, besonders die Hand.

Es wird zunächst die Wunde behandelt, darauf die Kontraktur des Ellbogengelenks.

Allmählich stellen sich neuritische Erscheinungen ein, zuerst im ganzen Vorderarm, dann aufsteigend bis nach der Schulter. Heftige Schmerzen im ganzen Arm, in der Schulter und in der ganzen linken Hals- und Nackenseite Schmerzen bei Bewegungen des Kopfes und bei dem Versuch den Arm anzuheben Zittern in Arm und Hand. Die Hand kann bald nicht geschlossen werden. Gegenstände können nicht gehalten werden Nägel fangen an zu verkümmern. Nagelgliedgelenke werden steif. Hochgradiger Schwund der Handmuskulatur. Empfindungsstörungen auf thermische Reize, warm und kalt können nicht gefühlt werden. Nekrotische Geschwüre an den Fingern. Zittern der linksseitigen Gesichtsmuskulatur Beide Pupillen stark vergrössert, schwache Reaktion. Rente 60%

Die *multiple Sclerose* stellt ebenfalls eine Herderkrankung dar, bei der die Hohlenbildungen im Ruckenmark sowohl, als auch im Gehirn zerstreut liegen. Auch hier kann ein Trauma die Ursache sein und sollen nicht immer centrale, sondern auch periphere Verletzungen die Ursache abgeben.

Bei den zerstreut liegenden Krankheitsherden ist die Symptomatologie keine ganz einheitliche: Sprachstorungen, langsame, skandierende und monotone Sprache, Nystagmus, Erhohung der Reflexe, spastisch ataktischer Gang, Intentions-Zittern mit unsicheren, ausfahrenden Bewegungen

Behandlung: symptomatisch.

Poliomyelitis anterior (Poliatrophia) chronica progressiva.

Sowohl nach centralen Verletzungen und Erkrankungen, als auch auf dem Wege einer Neuritis ascendens konnen die Vorderhorner erkranken und zu einer Atrophie der von ihnen versorgten Muskeln führen Diese Muskeln gehorchen jedoch noch dem Willen, so lange noch Muskelfasern vorhanden sind; die Reflexe sind nicht aufgehoben, aber herabgesetzt; statt dessen sieht man aber kleine, faden und bundelformige Muskelzuckungen, die durch blosse Abkuhlung der Haut, manchmal durch blosses Anblasen zu erzielen und von Leube als krankhafte Reflexzuckungen bezeichnet werden. Thiem.

Die Haut des erkrankten Korperteils ist hell- oder

bläulichrot verfärbt, marmorrot und zeigt auch zeitweise Bläschenausschläge. Die Prognose ist nicht ganz ungünstig, da Besserungen bis zu einer gewissen Grenze noch möglich sind.

Spastische Spinalparalyse.

Auch hier handelt es sich um Traumen, sowohl centraler Art, als auch um periphere, welche mit der Entstehung dieser Krankheit in Verbindung gebracht werden. Da es sich hier um eine der Pyramiden- (also der Seitenstrang-)bahnen handelt, so muss als Folge eine *Steigerung der Reflexe* neben *motorischer Schwäche ohne Entartung und Abmagerung der Muskeln die Folge sein.*

Aus dieser Erkrankung der Seitenstrangbahnen kann sich aber im Laufe der Zeit noch eine Erkrankung der Vorderhörner dazugesellen, die dann natürlich auch zu einer Atrophie führen muss.

Die Krankheit beginnt mit Muskelschwäche und Atrophie an den Händen, während etwas später, seltener gleichzeitig, ein spastisch-paretischer Gang sich hinzugesellt. Die Atrophie schreitet von den Händen bis zum Schultergürtel einschliesslich, zeigt bald Ea R., dazu fibrilläre Zuckungen, lebhafte Reflexe, auch an den Patellarsehnen; Fussphänomen, Bulbärsymptome.

Tabes dorsalis, Rückenmarksschwindsucht.

Man nimmt an, dass das Trauma eine nicht unwesentliche Rolle bei der Entwinklung der Tabes spielt, indem es die oft schon seit einer Reihe von Jahren bestehende, dem Kranken aber vielfach noch nicht zum Bewusstsein gekommene Tabes auslöst, in ihrer Entwicklung rasch fördert und ihre Symptome derart nach aussen in die Erscheinung treten lässt, dass Erwerbsunfähigkeit eintritt und nunmehr an der Diagnose nicht mehr gezweifelt werden kann.

Da die ausgesprochen tabetischen Symptome oft erst nach dem Trauma beginnen, hat man vielleicht gerade deshalb von einer *traumatischen Tabes* gesprochen. In

diesem Sinne ist also der Ausdruck »traumatische Tabes« nicht ganz unrationell.

Beachtenswert sind in dieser Beziehung die in der Kasuistik angeführten Fälle, bei denen irgendwelche tabetische Erscheinungen vorher nicht bestanden haben oder wenigstens nicht bemerkt wurden.

Die hier in Frage kommenden Traumen können entweder *centraler Natur* sein: Blutungen in die Rückenmarkssubstanz (Rückenmarkserschütterungen?), Kontusionen, Luxationen und Frakturen der Wirbelsäule mit Markverletzung, als auch *peripherer Natur*. Zu letzteren gehören Verstauchungen, Verrenkungen und Brüche des Fussgelenkes, sowie in der ganzen unteren Extremität, jedenfalls auch schwere Quetschungen und Phlegmonen.

Die Erwerbsunfähigkeit braucht bei bereits deutlicher Tabes noch nicht eine vollständige zu sein. Erst wenn die Symptome ganz ausgesprochen sind, die Schleuderbewegungen beim Gehen deutlich in den Vordergrund treten, muss auf völlige Erwerbsunfähigkeit erkannt werden.

Die wichtigsten Symptome sind:

1. reflektorische Pupillenstarre,
2. erloschener Patellarsehnenreflex,
3. die Ataxie (schleudernder, stampfender Gang, Schwanken bei Augenschluss

Zu diesen Symptomen gesellen sich schliesslich noch paralytische, Blasen- und Sensibilitätsstörungen, heftige Schmerzen, Erbrechen, Husten, Atemnot, Augenmuskellähmungen u. a.

Therapeutisch kann man, da meist luetische Affektionen zu Grunde liegen, unter Umständen mit einer antiluetischen Kur etwas erreichen; sehr gerühmt werden die in letzter Zeit in Anwendung kommenden methodischen Bewegungskuren; dazu kommen noch Bäder, innerliche Mittel, wie Nervina etc. Eine Heilung aber ist ausgeschlossen, der Prozess schreitet unaufhaltsam vorwärts.

Ueber die bei Tabes vorkommenden Arthropathien ist schon im ersten Teil das Notwendige gesagt worden.

Fall von Tabes dorsalis nach »Rückenmarkserschütterung«.

Der Zimmerer V., 52 Jahre, glitt am 14. November 1891 auf nassen Balken, auf denen er sich befand, aus und fiel mit dem Rücken auf den Boden.

Zuerst in seiner Wohnung von seinem Kassenarzt behandelt, wurde er alsbald von diesem zu einem Nervenarzt geschickt, bei dem er poliklinisch an »Lumbago« behandelt wurde. Später begutachtete ihn ein beamteter Arzt, der ihn fiebernd im Bett fand und die Diagnose auf »*Influenza*« stellte. Der nachfolgende Arzt diagnostizierte Phthisis pulmonum, schliesslich wurde im Krankenhaus die Diagnose auf Tabes incipiens gestellt wegen folgender Symptome:

Pupillenstarre (sehr kleine Pupillen),
starkes Schwanken bei Augenschluss,
Fehlen der Patellarreflexe.

Von mir untersucht am 19. Februar 1892; ausser obigen Symptomen fanden sich noch bei dem kleinen, blassen Mann, der bis dahin immer gesund gewesen sein will, häufige Incontinentia urinae und Diarrhöen.

Zustand bis jetzt unverändert.

Rente »100 %«.

Fall von Tabes dorsalis nach Fussverstauchung.

H. J., Maurer, 39 Jahre, sprang am 4. November 1893, um sich nach einem Fehltritt vor einem schwereren Unfall zu retten, von der Rüstung.

Er geriet mit dem rechten Fuss auf eine Steinplatte und schlug mit dem Kopf gegen eine Mauer.

Sofort heftiges Urinieren, H. wurde nach Hause transportiert, lag zu Bett und wurde zunächst an einer Verstauchung des rechten Fusses mit Umschlägen behandelt. Nach 4 Wochen Versuch aufzustehen. Hier fiel der Umgebung der eigentümliche Gang auf. Der Arzt konstatierte Tabes. Früher soll luetische Infektion bestanden haben.

Von mir untersucht den 26. Februar 1894. Diagnose: Tabes nach peripherer Verletzung und zwar nach Verstauchung des rechten Fussgelenks. Arthropathie des rechten Fusses. Rente 100 %. Zustand bis jetzt unverändert.

Fall von rapider Verschlimmerung einer bereits vorhandenen Tabes nach Unterschenkelbruch. Der Bruch war nach Fehltritt auf einen spitzen Stein entstanden.

Ausgang: Völlig erwerbsunfähig.

B. A., Maurer, 46 Jahre alt, trat am 20. Januar 1897 auf einen spitzen Stein, knickte mit dem Fuss sofort um und fiel hin: Bruch des linken Unterschenkels. Gipsverband 10 Tage, darauf einfache Binde und Bettruhe.

Von mir untersucht den 6. März 1897. Mittelgrosser, kräftig gebauter Mann. Ausgesprochen tabetischer Gang. Pupillen klein, reaktions-

los, Patellarreflexe aufgehoben, bei Augenschluss auch im Sitzen starkes Schwanken.

Diagnose: Tabes dorsalis.

Vor 20 Jahren Lues. Verheiratet, keine Kinder. 1896 »Rheumatismus« in den Armen und Beinen. 8 Wochen. Danach schon unsicherer Gang, aber noch völlig erwerbsfähig und im stande, auf Rüstungen zu arbeiten.

Seit dem Unfall völlig erwerbsunfähig; Rente anfangs »33⅓%«; durch Sch.-G.-B. jedoch auf »66⅔%« erhöht. Beginn der Krankheit vor dem Unfall berücksichtigt.

Die *Paralysis agitans*, Schüttellähmung ist in einzelnen Fällen direkt auf ein Trauma zurückgeführt worden. Der von mir angeführte Fall dürfte sich den andern anreihen.

Die Krankheit, welche nur bei älteren Individuen auftritt, die bereits dem Greisenalter nahe stehen oder angehören, zeigt ganz charakteristische Symptome in der Körperhaltung, die gebückt und in sich zusammengekauert ist und in den schüttelnden Zitterbewegungen mit dem Unterarm der einen Körperseite. Diese Schüttelbewegungen fehlen im Schlaf, lassen auch in der Ruhe nach, können durch Erregungen und Aufregungen hervorgerufen und gesteigert werden.

Die Symptome können zeitweise etwas zurückgehen und so eine Besserung vortäuschen.

Die Erwerbsunfähigkeit ist meist schon deshalb eine völlige, weil die Krankheit nur Personen hohen Alters befällt.

Fall von Paralysis agitans nach Rippenbruch und Kontusion der Wirbelsäule.

P., Arbeiter, 60 Jahre, glitt am 24. Oktober 1888 auf ebener Erde aus und fiel mit dem Rücken auf die Kante eines Schubkarrens. Nach 4 Wochen von seiner Rippenfraktur geheilt, wurden die ersten Anzeichen der Paralys. agitans bemerkt, die von mir am 18. Januar 1889 bestätigt wurden. Zusammenhang mit dem Trauma anerkannt. Rente 100%. Zustand bis jetzt unverändert.

Die Spinalirritation; Neurasthenia spinalis.

Ob eine Spinalirritation oder Neurasthenia spinalis überhaupt, oder auch eine solche traumatischen Ursprungs existiert, scheint nach der klassischen Arbeit von Wagner und Stolper zweifelhaft zu sein. Die *Rücken- und Kreuzschmerzen, Druckempfindlichkeit der Wirbelsäule, erhöhte Reflexe*, die man

als objektive Symptome dieser Erkrankung zuschrieb, mögen jedenfalls die Vorläufer später entstandener, ernsterer Erkrankungen gewesen sein. Andernfalls sind sie Symptome der funktionellen Neurosen. In beiden von Thiem hier zitierten Fällen von Schäffer und Leyden handelte es sich um später zum Ausbruch gekommene tuberkulöse Erkrankungen.

Fall von traumatischer Neurasthenie nach Kontusion der Wirbelsäule.

Der 39jährige H. W. wurde am 25. Januar 1893 von der Deichselstange eines heranfahrenden Omnibus in den Rücken gestossen.

Ambulante Behandlung 4 Wochen, Krankenhaus 14 Tage, später wieder ambulante Behandlung. Die Arbeit wurde versuchsweise aufgenommen, musste aber bald wegen Schmerzen im Rücken niedergelegt werden. Seit dem 27. April 1893 nicht mehr gearbeitet.

Symptome: Grosser, ziemlich kräftiger Mann. Deprimierter Gesichtsausdruck, weinerliche Stimmung. Unruhe, schlechter Schlaf. Pupillen weit, träge Reaktion. Wirbelsäule überall, besonders im Dorsalteil druckempfindlich, wird bei allen Bewegungen fixiert. Reflexe erhöht, Sensibilität nicht gestört. Die Angaben fallen bei der Prüfung stets ungenau aus. Gang etwas schleppend. Seit ca. 6 Jahren immer derselbe Zustand. Der Verletzte liegt viel zu Bett und ist zur Arbeit nicht zu bewegen.

Fall von traumatischer Neurasthenie mit hypochondrischem Charakter nach Sturz vom Dache. (Verdacht auf Simulation.)

Der 28jährige Dachdecker H. fiel am 11. Oktober 1889 vom Dach eines 5 Stock hohen Hauses. Ausser einer leichten Gehirnerschütterung erlitt er verschiedene Kontusionswunden, eine Verstauchung des rechten Fusses, woran er in seiner Wohnung behandelt wurde. Bettlägrig ca. 4 Wochen.

Von mir untersucht am 15. Januar 1890. Ziemlich grosser, kräftig gebauter Mann von etwas blasser Gesichtsfarbe. Gesichtsausdruck deprimiert, aber auch mürrisch und trotzig. Jede körperliche Untersuchung wird für äusserst schmerzhaft erklärt und in verschiedenen Fällen nicht zugelassen.

Die endlosen subjektiven Klagen konnten objektiv sehr wenig begründet werden. Die häufigen positiven Behauptungen des H., dass er völlig arbeitsunfähig und zu keiner Arbeit tauglich sei, werden dadurch widerlegt, dass er nachgewiesenermassen auf verschiedenen Stellen alle Dachdeckerarbeiten ohne Unterschied, bei vollem Lohn, hatte verrichten können.

Daher für völlig erwerbsfähig erklärt, durch Berufung beim Schiedsgericht 25 % Rente, die vom Reichs-Versicherungsamt bestätigt werden. In letzter Instanz gab die medizinische Fakultät der Berliner Universität ein Gutachten über den Fall ab.

Fall von traumatischer Hysterie mit hypochondrischem Charakter nach Kontusion der Wirbelsäule durch Herauffallen eines Steines.

Dem 42jährigen Maurer H. fiel am 18. April 1887 ein halber Mauerstein aus der dritten Etage auf den Rücken, als er im Begriff war, eine Leiter hinaufzugehen. Es wurde ihm schwarz vor den Augen, so dass er nicht mehr imstande war, weiter zu arbeiten. Zuerst vom 18. April 1887 bis 27. April 1887 in einem Krankenhause behandelt, aus dem er als geheilt auf seinen eigenen Wunsch entlassen wurde.

Von mir untersucht am 19. Juli 1887.

Status: Grosser, ziemlich kräftig gebauter Mann. Haltung etwas nach vorn gebeugt. Gesichtsausdruck deprimiert. Etwas starrer Blick, auffallende Ruhe der Gesichtsmuskeln beim Sprechen.

Druckempfindlichkeit der Wirbelsäule, Fixation derselben bei allen Bewegungen des Körpers, Steigerung der Haut- und Sehnenreflexe in den Beinen, Zitterbewegungen der Beine, Schwäche in den Armen, Gefühlsverminderung im rechten Unterschenkel und in beiden Unterarmen, für schmerzhafte Reize erloschen, enorme Pulsbeschleunigung, Beklemmungsgefühl, Gemütsverstimmung.

Das Verhalten des Verletzten giebt sehr oft zu Klagen Anlass. Er schreibt bogenlange Beschwerden und Drohungen an die Berufsgenossenschaft, beklagt sich über die schlechte Behandlung, die ihm allseitig zu teil wird u. s. w. Rente 100 %. Hat seit seinem Unfall noch nicht gearbeitet.

Die Kontusionen und Quetschungen des Rückens.

78 Verletzungen des Rückens, aus meinem Material, konnten für nachstehende Erörterungen benützt werden.

Die nach Fall oder Stoss, Herauffallen von Gegenständen entstandenen Kontusionsverletzungen des Rückens hinterlassen gewöhnlich, wenn die Sugillationen resorbiert sind und die Schmerzen sich gelegt haben, keine Beschwerden mehr. Die Verletzten können, wenn sie die Arbeit überhaupt ausgesetzt haben, dieselbe nach 2—3 Wochen meist wieder aufnehmen. Schwere Quetschungen, wie sie nach Verschüttungen vorkommen, erfordern eine längere Behandlung und beschränken noch längere Zeit die Bewegungen des Oberkörpers. Hier ist die genaueste Untersuchung erforderlich, um eine eventuelle Verletzung der Wirbelsäule nicht zu übersehen.

Wunden und Narben des Rückens.

Grössere Wunden des Rückens hinterlassen Narben, welche die Bewegungen nachteilig beeinflussen. So er

schweren die Narben, welche im Bereich der langen Rückenstrecker liegen, in der ersten Zeit das Bücken. Die Behandlung hat vornehmlich das Augenmerk auf die Verschieblichkeit der Narben zu richten.

Mit der 12. linken Rippe verwachsene Narbe nach Stichwunde in den Rücken und Nierenverletzung.

Der Zimmerer W. Sch. wurde dadurch am 23. August 1898 verletzt, dass, als er den Sack mit dem Handwerkszeug auf den Rücken lud, ihm das darin befindliche scharfe Stemmeisen in den Rücken drang und die linke Niere verletzte. Sofort nach dem Krankenhause in den Operationssaal geschafft und operiert. Nach 3 Wochen aus dem Krankenhause entlassen, darauf noch 3 Wochen von seinem Kassenarzte behandelt.

Von mir untersucht am 19. Dezember 1898.

Nierenbefund normal.

In der linken Nierengegend auf dem Rücken schräg verlaufende, in die Tiefe gehende, noch frisch aussehende Narbe von etwa 10 cm Länge. Diese Narbe ist mit der 12 Rippe verwachsen, sie spannt sich stark beim Bücken und verhindert das tiefe Beugen, sowie das Beugen nach der rechten Seite. Linksseitige Rückenmuskulatur atrophiert.

20%. Am 10. Mai 1898 Narbe abgeblasst, nicht mehr verwachsen, verschieblich.

Sch. kann sich gut bücken, arbeitet wie jeder andere Zimmermann bei vollem Lohn. Völlig erwerbsfähig. Versucht zu simulieren.

Verbrennungen des Rückens führen je nach Umfang und Intensität der Brandwunden zu mehr oder weniger ausgedehnten, breiten Narben, welche gleichfalls die Bewegungen des Rückens in der ersten Zeit behindern können. In den meisten Fällen tritt aber auch nach diesen Verbrennungen völlige Erwerbsfähigkeit ein, wenn auch die erste Behandlung in den schwereren Fällen längere Zeit in Anspruch nehmen kann.

Die Muskel- und Sehnen-Zerrungen, bezw. -Zerreissungen.

Unter obigem Titel werden oft verschiedene schmerzhafte Erkrankungen des Rückens bezeichnet, denen der traumatische Ursprung wohl meist zu Grunde liegt, da die Schmerzen mit dem Trauma einsetzen, die aber doch sehr häufig ganz unbestimmbarer Natur sind. Um den Begriff „*Muskelzerreissung*“ vorweg zu nehmen, so ist es wohl denkbar, dass nach dem *Heben schwerer Lasten, nach un-*

Fig. 34

geschickten Körperbewegungen, beim Tragen einer Last auf der Schulter, unter Umständen wohl auch nach Fall und Aufschlagen mit dem Rücken auf ungünstigen Boden, Zerreissungen von Muskelfasern stattfinden, welche äusserlich keine nennenswerten Erscheinungen machen und doch sehr schmerzhaft sind. Man wird aber doch an der Stelle, wo sich der Schmerz lokalisiert, in einer Anzahl von Fällen Anschwellungen finden. Sehr häufig aber fehlen sie und wird es dann bei längerer Dauer der Beschwerden erforderlich sein, durch weitere Untersuchung der Sache näher auf den Grund zu gehen. So muss man dann immer an Verletzungen der Wirbelsäule denken und auf eine Fraktur der Fortsätze oder Zerreissungen im Bereiche der ligamentösen Verbindungen fahnden. Bei den unter dem Titel *traum. Lumbago* einhergehenden Erkrankungen ist die Untersuchung des Urins auf Phosphatsteine dringend zu empfehlen, weil die Phosphaturie oft dieselben Erscheinungen wie Lumbago macht.

Dass nach einem Trauma *Lumbago* entstehen kann, wird man wohl nicht bezweifeln können. Es handelt sich hier nur um die Wahl des Ausdruckes für dieselben Beschwerden, die gewöhnlich rheumatischer Natur sind und ganz plötzlich als »Hexenschuss« mit sehr heftigen Schmerzen einsetzen. Aber die direkte Quetschung der sensiblen Rückennerven und ihrer Wurzeln, wie sie nach Kontusionen vorkommen, können dieselben Erscheinungen hervorrufen. Die Symptome sind Schmerzen in der Lendengegend, die oft so gross sind, dass der Kranke sich kaum rühren kann. In den weniger schweren Fällen, in denen die Kranken umhergehen, fällt die gezwungene Körperhaltung, Fixation der Wirbelsäule, Unfähigkeit sich zu bücken oder, ohne sich zu halten, sich vom Stuhle zu erheben, auf. Die Distorsionen der Proc. obliqui des 5. Lendenwirbels nach der fossa lumbosacralis sind schon erwähnt worden. Hier soll nur noch hinzugesetzt werden, dass auch gelegentlich beim Anheben von Gegenständen an dieser Stelle Erscheinungen zu Tage treten, welche auf eine Verletzung der dortigen Bandapparate schliessen lassen, und die denen der Lumbago vollkommen gleich sind.

Subkutane Muskelrupturen sind an den Rückenmuskeln sowohl im Erector trunci, als auch im latissimus dorsi beobachtet worden. Die genauen Entstehungsursachen sind nicht bekannt geworden.

In den von mir beobachteten Fällen von Ruptur des Erector trunci, die durch Fall auf den Rücken nach Absturz von der Rüstung entstanden waren, konnte man die Rupturstelle deutlich sehen. Darunter retrahierte sich der untere Teil des Muskels zu einem dicken Wulst, darüber waren die Muskeln deutlich atrophiert. Das Bücken war anfangs schmerzhaft, ging später aber gut von statten. In einem Falle von doppelseitigem Riss fühlte ich deutlich je eine fast quer verlaufende Rinne. Das Bücken war schmerzhaft und wurde anfangs gar nicht ausgeführt. Nach ca. 2 Monaten war deutliche Besserung eingetreten. Rente 20%.

In dem von Thiem erwähnten Falle der Ruptur des Latissimus dorsi war das Anheben als auch das Zurückführen des Armes hinter den Rücken sehr erschwert. Nach Bädern, Massage und Elektrizität ist auch völlige Heilung erzielt worden.

III. Verletzungen und traumatische Erkrankungen der Brust.

Anatomisch-physiologische Vorbemerkungen.

Die äussere Form des Thorax zeigt bei Arbeitern viele Abweichungen von der Norm. Abgesehen von den angeborenen oder später durch Krankheit erworbenen Formveränderungen, hat auch der Beruf auf die Gestaltung des Thorax oft einen bedeutenden Einfluss. Wir haben schon vorhin gesehen, wie bei den Belastungsdeformitäten der Steinträger der Thorax auf der belasteten Körperseite eine deutliche konvexe Krümmung zeigt. Dies hat oft zur Folge, dass die Rippen auf dieser konvexen Seite mehr auseinander stehen, als auf der anderen, nicht belasteten Seite, wo der Thorax mehr eine konkave Krümmung zeigt und die Rippen näher aneinander gerückt sind. Aehnlich wie die einseitige Belastung oder die Belastung überhaupt, so ist auch die Körperhaltung allein schon imstande auf die spätere Gestaltung des Thorax einen bestimmten Einfluss auszuüben.

Diese Thatsache müssen wir uns bei der Untersuchung der Unfallverletzten stets vor Augen halten, wenn wir nicht allzu oft schweren

Irrtümern verfallen wollen. Wenn es nun auch nicht möglich ist, die Deformitäten, wie sie sich in den verschiedenen Berufszweigen der industriellen Arbeiter am Thorax ausbilden, zu kennen, so erfordert die Untersuchung doch ein näheres Eingehen auf die Art der Beschäftigung, um in einer Anzahl von Fällen die Differential-Diagnose zwischen Unfallsfolgen und Berufskrankheit stellen zu können. Gehen wir noch einen Schritt weiter und betrachten wir die Funktion des deformierten Thorax, dann werden wir sowohl bei der Atmung, als auch bei den verschiedenen Körperbewegungen, Beugungen und Rotationen, an den Rippen jeder Körperseite von einander abweichende Bewegungen feststellen können.

Der Ausdruck *Brust* bedarf hier einer kurzen Erläuterung. Von den Arbeitern wird als *Brust* nicht nur die vordere, knöcherne Thoraxwand bezeichnet, sondern auch ein Teil des daran stossenden Bauches. Eine scharfe, äussere Grenze wird man aber wohl überhaupt kaum ziehen können, da ja der Thorax in der That einen nicht unerheblichen Teil der Baucheingeweide in sich beherbergt. Wir werden aber doch im Nachstehenden bei der Besprechung der Brustverletzungen die Organe der Bauchhöhle unberücksichtigt lassen und sie hier nur so weit in die Besprechung hineinziehen, als es die Umstände durchaus erfordern. Den Bauchverletzungen ist ein besonderes Kapitel gewidmet.

Beide Höhlen, Brust- und Bauchhöhle, haben, trotzdem das Zwerchfell als Grenze dazwischen liegt, doch sehr enge, von einander vollkommen abhängige Beziehungen, die ja aus der Anatomie und Physiologie hinreichend bekannt sind.

Aber auch zu den oberen Extremitäten hat der Thorax Beziehungen von nicht zu unterschätzender Bedeutung. Die Verbindung des Thorax mit dem Oberarm durch die Brust- und Rückenmuskeln bringt es mit sich, dass Verletzungen des Thorax oder des Oberarms die Funktion des einen oder anderen Organs nachteilig beeinflussen oder gar aufheben können. Diese wechselseitigen Beziehungen der einzelnen Teile untereinander und mit den benachbarten Organen müssen wir bei den Verletzungen stets im Auge behalten. —

Diesem Abschnitt liegen 426 Verletzungen des Thorax zu Grunde: 227 Kontusionsverletzungen, 184 Rippenbrüche, 15 innere Verletzungen.

Die Kontusionen des Thorax.

Die leichteren *Kontusionen* der *Brustwand* durch *Fall*, *Stoss* oder *Schlag* heilen in der Mehrzahl schnell, ohne nachteilige Folgen zu hinterlassen. Viele von diesen Leichtverletzten ruhen 1—2 Tage aus oder lassen sich ein paar Schröpfköpfe setzen und gehen am nächsten Tage zur Arbeit. Bei manchen dauern die Beschwerden länger, so dass sich die Behandlung auf ein paar Wochen hinziehen

kann. Ist die Gewalteinwirkung aber eine heftigere gewesen, oder handelt es sich um Individuen, die mit irgend einem Brustleiden behaftet waren, dann sind die Beschwerden nachhaltiger, die Behandlung nimmt längere Zeit, oft verschiedene Monate in Anspruch, ohne dass durchschnittlich eine nennenswerte Besserung erzielt wird.

Symptome. Die Kranken klagen in den ernsteren Fällen gewöhnlich über *Brustschmerzen, die oft gar nicht genau lokalisiert werden können, über Atembeschwerden, Herzklopfen, Schwachegefühl, Unfähigkeit sich zu bücken, Gegenstände aufzuheben, häufig auch über Appetitlosigkeit u. a.*

Objektiv können die Erscheinungen ganz verschiedener Art sein.

Man findet sowohl *Erkrankungen der Pleura (Dämpfung, abgeschwächtes Atmen, Reiben, mehr oder weniger circumscripte Schmerzen)*, als auch der Lungen *(Kontusionspneumonien)*, Erkrankungen *des Herzbeutels* oder *Herzmuskels, des Magens, der Leber*, kurz, eine Reihe von Veränderungen, die zu Anfang, da sie nicht stürmisch eingesetzt haben, nicht genug beachtet wurden, die sich aber bei zu früher Wiederaufnahme der Arbeit durch Zunahme der Beschwerden um so mehr bemerkbar machen. Wie weit diese Beschwerden nachhaltig sein können, kommt noch nachher zur Sprache.

Kann es sich also bei diesen schwereren Kontusionsverletzungen um die Folgen von Zerreissungen der Brustorgane handeln, so ist dies um so mehr der Fall bei den eigentlichen Quetschungen des Brustkorbes, die durch Einklemmungen, z. B. zwischen zwei Eisenbahnpuffer, durch Ueberfahren, Verschüttungen, Herauffallen von schweren Balken und durch andere Ursachen hervorgerufen werden. Wenn auch in vielen Fällen Frakturen die Endwirkung dieser Quetschungen sind, so kann, namentlich bei jüngeren und sonst gesunden Individuen, der Brustkorb doch tief genug eingedrückt werden, ohne dass eine Rippe bricht. Hier handelt es sich aber fast nur um schwere Verletzungen und zwar Zerreissungen innerer Organe, die in einer Anzahl von Fällen sofort oder später tödlich auslaufen. Wird die Quetschung überstanden, so bleiben doch noch häufig Erkrankungen

Tafel X.

Figur 1. *Fall von kompliziertem Bruch des Brustbeins* und der 1. linken Rippe durch direktes Herauffallen einer Mulde mit Steinen auf die Brust.

Ausgang: Vollständige Heilung, geringe Erwerbsunfähigkeit.

Die Abbildung zeigt deutlich die auf dem Sternum sitzende Narbe. Es handelt sich um den 45jährigen Steinträger H., welchem am 7. Oktober 1892 der Aufladebock zusammenbrach. H. wurde durch den Stoss umgeworfen, die Last fiel ihm auf die Brust. Krankenhausbehandlung 3 Monate, wo die Fragmente durch Naht vereinigt wurden. Von mir untersucht am 6. März 1893. Der grosse kräftige Mann klagte über Schmerzen beim tiefen Einatmen. Nach kurzer mechanischer Behandlung in meinem Institut (Thoraxerweiterung) erfolgte die Entlassung mit 15% Rente, die ihm auf 25% erhöht wurde. H. hält sich nicht für fähig, Steine zu tragen.

Figur 2. *Fall von ungeheiltem indirekten Bruch der linken 7. Rippe, bei relativ guter Arbeitsfähigkeit.*

Die Abbildung zeigt eine kleine, runde, nicht scharf nach aussen hervortretende Geschwulst auf der 7. Rippe neben der Papillarlinie.

Der 40 Jahre alte Arbeiter H. stürzte am 30. Dezember 1897 von der Leiter, wobei er mit der rechten Hüfte unten aufschlug. Gleich darauf Schmerzen in der linken Brustseite. Heftpflasterverband, Bettbehandlung 4 Wochen, Umschläge. Von mir untersucht am 24. März 1898. Stiche in der linken Brustseite, Luftmangel beim Treppensteigen. Objektiv fand sich eine rundliche, noch rötlich aussehende, gut nachgiebige Geschwulst auf der 7. linken Rippe, den Intercostalraum bis zur 6. Rippe ausfüllend. Beim Betasten konnten beide Bruchenden aneinander gerieben werden. Bei Hustenstössen Hervorwölbung der Geschwulst. Geringe Dämpfung, etwas pleuritisches Reiben. Rente 20%, da er bei vollem Lohn zu arbeiten im stande war, durch Sch.-G.-B. aber 33⅓%, nach 4 Monaten 20%.

---

der verletzten Organe zurück und bedingen entweder eine vollständige oder doch recht hohe Erwerbsunfähigkeit.

Fall von Bruch und Quetschung verschiedener Rippen rechts nach Ueberfahren.

Ausgang: Vollständige Heilung.

Der 46jährige Kutscher K. wurde am 4. Januar 1898 auf einem abschüssigen Wege von dem Bock seines Fuhrwerks geschleudert. Er geriet unter den Wagen, das Hinterrad ging ihm über die Brust. Nur die 7. rechte Rippe konnte bestimmt als gebrochen gefunden werden.

Am 7. Februar 1898 rechtsseitige trockene Pleuritis. 26. März 1898 untersucht: 30%; arbeitet bei einem Gärtner. 8. März 1899 völlig erwerbsfähig.


Pl. 10

Ein Fall von schwerer Quetschung der rechten Brustseite und Schulter mit Rippenbrüchen und Lungenverletzung.

Ausgang: Vollständige Lähmung des rechten Armes, der rechten Schulter- und Brustseite, Lungentuberkulose

Der 27jährige W. B. wurde von einer zusammenbrechenden Baubude, in welcher er sich befand, verschüttet. Die Folge der direkten Lungenverletzung war zunächst eine Pneumonie, welche einer langen Behandlung benötigte. Später Tuberkulose, die nach einer Kur in Gorbersdorf zum Stillstand gebracht wurde. Es besteht aber völlige Lähmung des rechten Armes mit Cyanose und Kältegefühl, Lähmung der rechten Brustseite, so dass diese bei der Atmung zurückbleibt, Atmungsgeräusche nicht gehört werden, und eine hochgradige Atrophie der Muskulatur der rechten Brust- und Rückenseite.

Rente 100 %.

Fig. 25. *Fall von starker Quetschung des Brustkorbes mit Einknickung einiger Rippen* (S. 191).

Ausgang Pleuritische Schwarte, Tod an Tuberkulose

Der 38jährige Kalkträger P. glitt am 4. Juni 1896, als er im Begriff war, seine Last abzuwerfen, aus und fiel hin, so dass ihm die mit Kalk beladene Mulde auf die linke Brustseite geriet. Zu Hause mit Umschlägen und internen Mitteln behandelt, 11 Tage zu Bett, darauf ambulante Behandlung. Am 6. November wurde die Arbeit wieder aufgenommen, konnte aber nur bis zum 13. Februar 1897 fortgesetzt werden, wo P. an linksseitiger Pleuritis erkrankte.

Von mir untersucht am 17. Februar 1897. Grosser, sehr abgemagerter Mann. Linke Brustseite an der 5., 6. und 7. Rippe tief eingesunken. Ganze Partie stark gedämpft, Atmungsgeräusch dort gar nicht hörbar, auf der ganzen linken Brustseite stark abgeschwächt. Bei Inspirationen bleibt die linke Brustseite zurück. Thoraxbewegungen erschwert.

Nachuntersuchung am 2. Juni 1897: Luftmangel, Husten, deutliches Rasseln an der linken Lungenspitze. Allgemeine starke Abmagerung. Am 28. September 1897 erfolgte der Exitus an Lungentuberkulose.

Die Commotio pectoris.

Die Erschütterung der Brust ist das Ergebnis heftiger *Kontusionswirkungen*, nach denen der Verletzte sofort bewusstlos zusammensinkt. Schwere Fälle können sofort tödlich enden, bei den minder schweren erholen sich die Verletzten von dem Shok, um mehr oder weniger wiederhergestellt zu werden. Dennoch können manche Brusterschütterungen dauernde Beschwerden zurück lassen. Ich habe unter anderen einige Fälle sehr schwerer Hysterie nach Brust

erschütterungen sich entwickeln sehen, die zur völligen Arbeitsunfähigkeit geführt haben.

Fall von Commotio pectoris.

Ausgang: Schwere Hysterie, häufige Anfälle.

Der 40jährige Maurer B. fiel am 7. November 1892 von der Leiter und schlug mit der Brust auf einem Kalkkasten auf. Anfangs bewusstlos, erholte er sich nachher so weit, dass er nach Hause gehen konnte. Nach ärztlicher Behandlung von wenigen Wochen Wiederaufnahme der Arbeit, die aber nicht gelingen wollte und bald eingestellt wurde.

Von mir untersucht am 6. Februar 1893. Ziemlich grosser, kräftiger Mann. Schon bei Beginn der Untersuchung grosse Aufgeregtheit. Starke Schüttelbewegungen mit Armen und Beinen, die erst auf der einen Seite beginnen und dann auf die andere übergehen, dazu Gesichtszuckungen, heftiges Weinen. Anfälle können leicht bei Prüfung der Reflexe, bei Erörterung der Unfallsfolgen ausgelöst werden. Pupillen klein, rechts und links Reaktion träge. Psyche: Andauernde hypochondrische Verstimmung. Auffallende Steigerung der Reflexe. Bei Prüfung des linken Cremasterreflexes tritt sofort Zuckung mit dem linken Arm ein.

Völlige Erwerbsunfähigkeit; bis jetzt keine Besserung.

Die Wunden und Narben der Brust.

Je nach der Intensität, der Grösse und dem Sitz der Wunde, kann die sich hieran schliessende Narbe mit oder ohne Funktionsbehinderung einhergehen. Die Funktionsbehinderung ist um so grösser, je grösser die Narbe ist, je mehr sie sich retrahiert, in die Tiefe geht und je mehr sie mit einer oder mehreren Rippen verwachsen ist. Besonders in letzter Beziehung werden *Spannungsgefühl* und *Schmerz* bei tiefen Inspirationen, beim Anheben des Armes auf der kranken Seite und beim Beugen des Oberkörpers nach der gesunden Seite die gewöhnlichen Klagen sein. Die Muskulatur zeigt manchmal ausgesprochen atrophische Störungen. Die tiefen, runden, stark retrahierten Narben nach verheilten Empyemfisteln verursachen auch noch Beschwerden von Seiten des Brustfelles, bezw. der Intercostalnerven. Je älter diese Narben werden, um so mehr nehmen auch die Beschwerden ab. Durch mechanische Behandlung kann eine frühzeitige Beseitigung der Funktionsbehinderung erzielt werden.

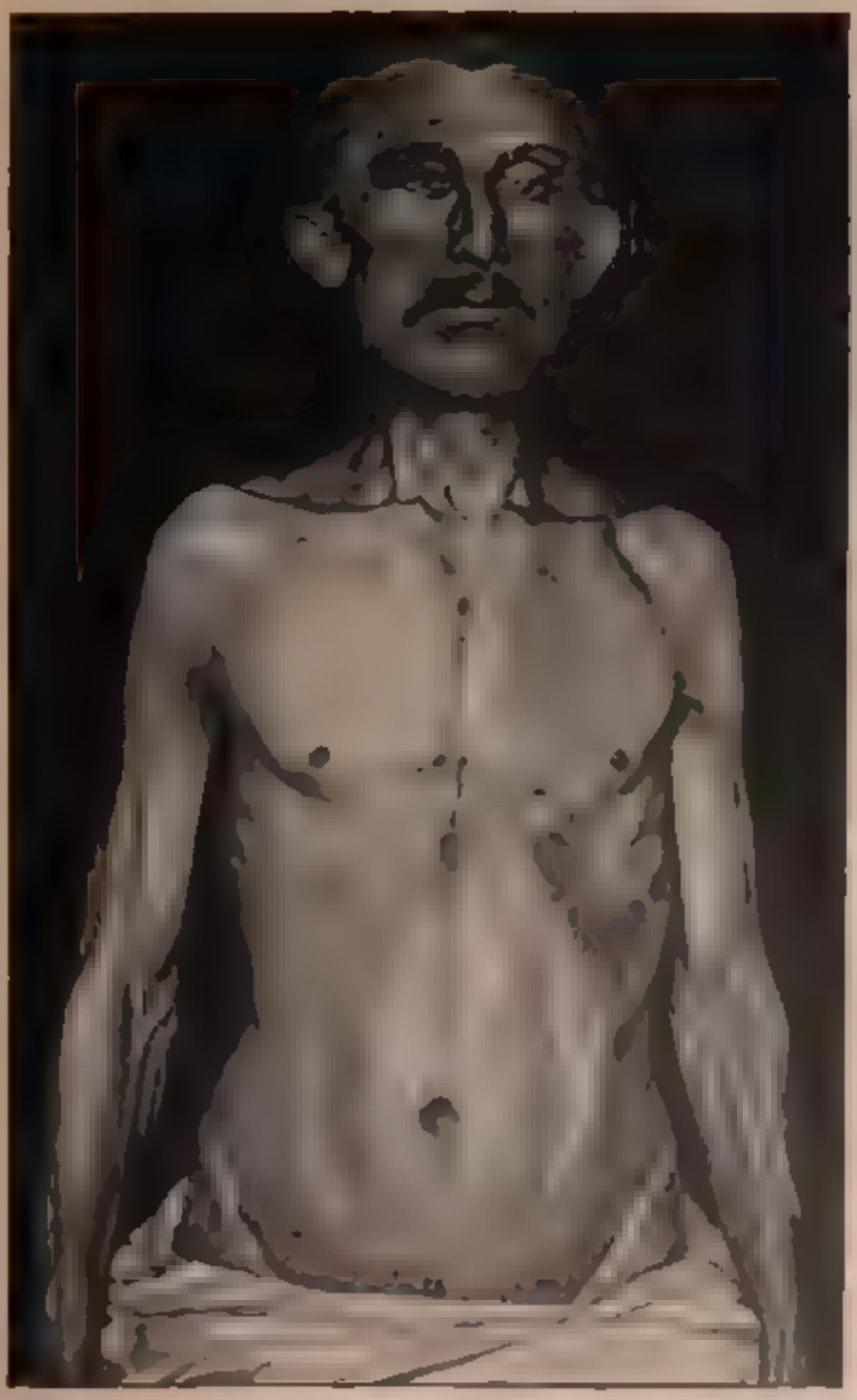

Fig. 25

Die mehr flachenhaft ausgebreiteten Brandnarben verursachen nur dann besondere Beschwerden, wenn die Retraktion der Narbe eine grosse ist. Auch hier schafft die mechanische Behandlung, besonders die durch Massage erstrebte Losung bezw. Dehnung der Narben schnelle Beseitigung der Beschwerden.

Fall von Quetschung der rechten Brustseite mit Schnittwunden nach Eindringen von Glasscherben.

Ausgang: Heilung mit starker Narbenbildung auf der rechten Brustseite, Bewegungsbeschränkungen in der rechten Schulter.

Der 27jährige Glaser D. wurde am 6. Januar 1899 an seiner rechten Brustseite von einem umfallenden Glasschrank gegen eine Thür geklemmt. Verschiedene Glassplitter drangen ihm in die rechte Brustseite. Krankenhausbehandlung 5 Wochen.

Am 6 März 1899 von mir untersucht. Verschiedene mit den Rippen verwachsene Narben auf der rechten Brustseite, deren Muskulatur stark geschwunden. Hochgradige Atrophie des rechten Armes, dessen Hubhöhe im Schultergelenk nur bis 95° möglich. Kontraktur des rechten Ellenbogengelenkes (∢ 160°)

Schwäche im rechten Arm. Behandlung mit Massage. (Dehnungen und Losungen der Narben), Apparatübungen

Am 2 Mai wegen allzu massloser Uebertreibung und Weigerung, an den Apparatübungen teil zu nehmen, entlassen. Der rechte Arm wird im Schultergelenk bis 155° bequem gehoben. Muskulatur deutlich zugenommen.

Subkutane Muskelrisse kommen an der ausseren Brustwand am Pectoralis major und minor durch direkte und indirekte Gewalt, bei Luxationen des Humerus, Frakturen des processus coracoideus, sowie am Subclavius nach Frakturen und Verrenkungen des Schlusselbeins und Frakturen der ersten Rippe vor. Diese Muskelrupturen sind gewohnlich nur partielle. Nach *Ueberfahren* und *Verschuttungen* konnen auch vollstandige Risse der Pektoralmuskeln beobachtet werden. Man findet hierbei in den spateren Stadien der Verletzung eine Vertiefung in der Mohrenheim'schen Grube, Atrophie der Brust-, Schulter- und Oberarmmuskulatur, beschrankte Armbewegungen. Subjektiv bestehen die Klagen in Schmerzen und Schwachegefühl im Arm. Auch im Serratus major sind durch Schwungubungen am Barren Risse beobachtet worden. Dass dieser sowohl, als auch die Mm intercostales bei Rippenfrakturen teilweise

eingerissen werden können, braucht nicht noch besonders erwähnt zu werden.

Die partiellen Muskelrisse werden am besten durch mechanische Behandlung, Bäder, Umschläge, Massage und Elektrizität behandelt. *Die völligen Zerreissungen eines der Pektoralismuskeln* hinterlassen dauernde Funktionsstörungen.

Fall von subkutaner part. Ruptur des Pectoralis major.

Ausgang: Besserung, mässige Funktionsbeschränkung.

Der 38jährige Maurer H. zog am 19. Dezember 1893 mit mehreren Kameraden an einem eisernen Träger, welcher verlegt werden sollte. Dadurch, dass die anderen Arbeiter zu früh los liessen, bekam er einen sehr heftigen Ruck und Schmerz in der rechten Brustseite. Trotz der Schmerzen Fortsetzung der Arbeit bis zum 23. Dezember. Während der Feiertage Selbstbehandlung mit Umschlägen und Einreibung, am 27. Dezember Beginn der ärztlichen Behandlung.

Am 11. Juni 1894 von mir untersucht und in meine Anstalt zur Behandlung aufgenommen. Ziemlich grosser, kräftiger Mann. Rechte Brustseite atrophiert, deutliche Höhle in der Mohrenheim'schen Grube, so dass auf eine partielle Kontinuitätstrennung im Pectoralis major geschlossen werden musste. Atrophie in den rechten Mm. Deltoides, Biceps und Cucullaris. Elevation des rechten Armes nur bis 95° möglich. Zittern des rechten Armes, Krepitationsgeräusche im unteren Teil der Halswirbelsäule bei den Kopfbewegungen. Entlassen am 13. August 1894 als völlig erwerbsfähig, da eine sehr gute Besserung eingetreten und nur geringe Funktionsbehinderung zurückgeblieben war. Durch Schiedsgerichts-Beschluss 20 %, da die Beschwerden wieder zugenommen hatten.

Die *Brüche des Brustbeines* gehören zweifellos zu den seltenen Verletzungen. Sie entstehen sowohl direkt durch Herauffallen von Lasten, durch Verschüttungen und andere Ursachen, als auch indirekt, besonders bei den Wirbelkörperbrüchen (Biegung nach vorne). Auch bei Ueberstreckungen nach hinten sind sie beobachtet worden.

Dass die *direkten* Brüche des Brustbeines gefährlicher als die indirekten sind, wird man leicht begreifen. Auch nach der Heilung können sie noch lange Beschwerden verursachen, die, je nachdem die darunter liegenden Organe alteriert worden, verschieden sein können.

Die *komplizierten* Brüche des Brustbeins hinterlassen in manchen Fällen Schmerzen durch die narbige Verwachsung bei starken Bewegungen des Oberkörpers, beim Tragen von Lasten, bei beschleunigter Respiration.

Die Rippenbrüche.

Von meinem Material kann ich über 184 von mir untersuchte bezw. behandelte Rippenbrüche berichten. Hiervon waren die meisten direkte, die Minderzahl indirekte Brüche, in einer Anzahl von Fällen fanden sich die direkten Brüche mit den indirekten kombiniert.

Um von den Folgen der Rippenbrüche die richtige Vorstellung zu bekommen, ist es durchaus nötig, Form und Lage der betreffenden Rippen sich stets zu vergegenwärtigen.

Es ist schon vorhin darauf hingewiesen worden, dass sich die Rippen vermöge ihrer grossen Elastizität sehr stark zusammenbiegen lassen, ohne zu brechen. Diese Elastizität hat aber ihre Grenzen, nach deren Ueberschreitung der Bruch eintritt.

Die *direkten Rippenbrüche* entstehen durch einen Schlag, einen Stoss mit einem stumpfen Gegenstand gegen die Brustwand, durch Fall auf die scharfe Kante einer Mauer, eines Tisches, eines Brettes, Balkens, einer Treppenstufe u. s. w. Der Bruch liegt hier an der Stelle der Gewalteinwirkung, die Knochenfragmente nehmen die Richtung nach der Brusthöhle zu, der Bruchwinkel liegt nach aussen. Trotzdem kann sich das eine Bruchende nach aussen verlagern, so dass später eine callöse Verdickung fühlbar ist. Ausserdem kann dieselbe Rippe noch indirekt an anderer Stelle brechen.

Je nach dem Grade der Gewalteinwirkung, der konstitutionellen Beschaffenheit der Rippen, dem Alter des Individuums kommt es entweder nur zu einer *Infraktion* der Rippe oder zu einem wirklichen *Rippenbruch.*

Infraktionen der Rippen sind sehr häufige Verletzungen. In der Regel bricht die Rippe hierbei an der inneren Wand, was ja auch mit der Thatsache zusammenhängt, dass die meisten Infraktionen direkte Verletzungen sind. Das Periost kann hierbei vollständig erhalten sein, auch bei multiplen Rippeninfraktionen.

Die Rippenbrüche sind um so häufiger anzutreffen und treten um so leichter ein, je älter das Individuum ist. Im jugendlichen Alter ist die Elastizität der Rippen eine

Tafel XI.

Fall von direktem Bruch der rechten 8. 9. und 10. Rippe neben der Wirbelsäule und indirektem Bruch der rechten 7. und 8. Rippe bezw. ihrer Knorpel in der Papillarlinie kompliziert mit Bruch des 9. bezw. 10. Wirbelkörpers.

Ausgang: Heilung mit Hinterlassung schwerer Funktionsstörungen. Intercostalneuralgie. (Bereits bei den Wirbelbrüchen erwähnt.)

Der Maurer P. K., 35 Jahre, stürzte am 5. Oktober 1895 von einer 7 m hohen Mauer. Er trug die oben angeführten Verletzungen davon.

Bei der am 28. Dezember 1895 von mir vorgenommenen Untersuchung wurden ausser den Erscheinungen an der Wirbelsäule nachfolgende Symptome festgestellt: In der rechten Brustwarzenlinie ragt die 7. Rippe spitz hervor. In der unteren rechten Brustseite bis etwa zur Brustwarze Dämpfung, abgeschwächtes Atmen.

Schon leichtes Perkutieren ist sehr schmerzhaft, K. zuckt jedesmal schon bei leichter Berührung der 8.—10. Rippe heftig zusammen.

An der Wirbelsäule besteht von der 8. bis incl. 10. Rippe Druckschmerz, der sich in den Intercostalräumen bis nach vorn verfolgen lässt (Intercostalneuralgie). Bewegungen des rechten Armes in der Schulter beschränkt. 100 %.

---

sehr grosse, die Neigung zum Bruch eine sehr geringe, im hohen Alter hingegen reichen oft schon ganz geringe Gewalten aus, um eine Rippe zum Frakturieren zu bringen. Wird die Gewalt, welche eine *Infraktion* hervor zu rufen imstande ist, gesteigert, dann entsteht ein vollständiger Rippenbruch.

Bei den vollständigen *direkten* Rippenbrüchen wird oft nicht allein das Periost, sondern auch die Pleura costalis, pulmonalis, ja selbst das Lungengewebe durch die spitzen Knochenfragmente verletzt. Auch der Herzbeutel, ungünstigen Falles auch das Herz selbst, die Leber, die Milz, die Nieren können durch die direkten Rippenbrüche gefährdet werden. Daher muss man z. B. bei Bluthusten nach direkten Rippenbrüchen auch an eine Verletzung des Lungengewebes denken.

Die *indirekten* Rippenbrüche sind der Endeffekt allzu grosser Biegung. Sie kommen vor infolge von Quetschungen zwischen Eisenbahnpuffern, durch Ueberfahren und ähnliche Gewalten.

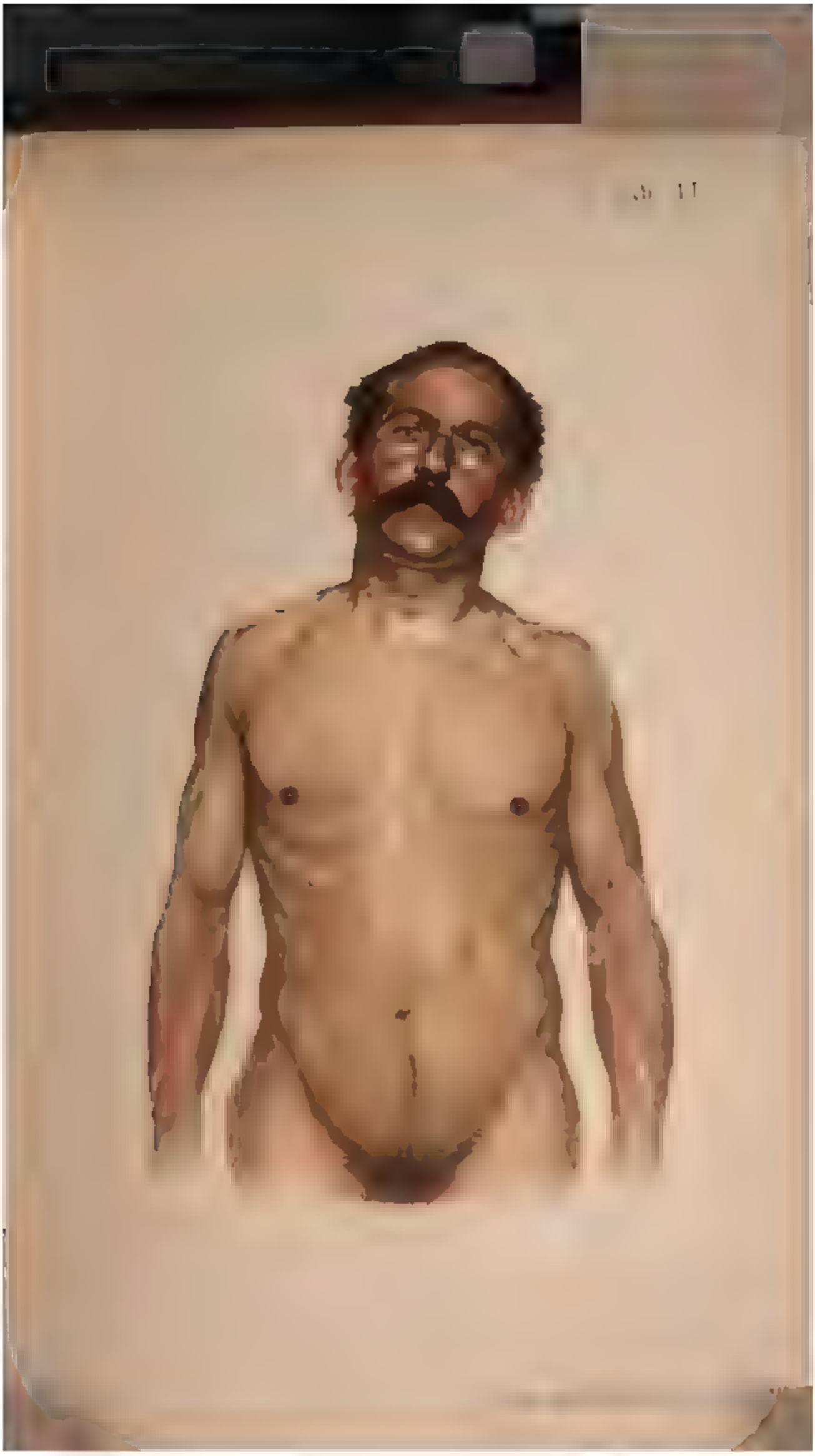

Je nach der Gewalteinwirkung können die Rippen in ihren Winkeln, als auch an ihren schwachsten Stellen, am Sternum sowohl, als auch an der Wirbelsäule brechen. Die indirekten Rippenbrüche finden sich auch oft als Begleiterscheinungen von Brüchen oder Kontusionsverletzungen des Oberarms, wenn beim Fall auf den Oberarm dieser an den Oberkörper gepresst wird, ferner bei Kontusionsverletzungen des Schlüsselbeins (1 Rippe), des Schulterblattes. Häufig kommen Rippenbrüche auch vor in Begleitung von Wirbelbrüchen. Sie sind indirekte Brüche bei gleichzeitigen Brüchen der Wirbelkörper, *meist* direkte bei Brüchen der Querfortsätze.

Bei den *indirekten* Brüchen bilden die Fragmente den offenen Winkel nach innen, die Spitze geht nach aussen. Daher ist bei den indirekten Brüchen die Gefahr der Lungenverletzung durch die Fragmente weniger vorhanden.

Auch durch blossen *Muskelzug* hat man Rippenfrakturen beobachtet. Man kann wohl annehmen, dass es sich hier entweder um alte Leute oder um pathologisch entartete Rippen gehandelt hat, bei denen nach Husten oder Niesen eine Fraktur zu stande kam. F. Baehr hat unter 35 derartigen Fällen allein 24 als durch Husten bezw. Niesen zu stande gekommen bezeichnet. Derselbe Autor berichtet aber auch über andere Fälle, bei denen die Fraktur durch Muskelzug nicht nur pathologische Rippen voraussetzt. So ist es schon möglich, dass gelegentlich auch bei gesunden Individuen, beim Anheben schwerer Lasten infolge antagonistischen Zuges der Bauchmuskeln Rippenbrüche zu stande kommen können. Auch in meinem Material sind verschiedene derartige Fälle vorgekommen.

In einem Falle war eine Rippenfraktur dadurch eingetreten, dass ein 60jähriger Arbeiter nach einem ihm zugewortenen Pflasterstein griff. Es war sofort heftiger stechender Schmerz in der linken Brustseite eingetreten. Die Diagnose lautete auf Bruch der linken 5. Rippe etwa in der vorderen Axillarlinie.

Die *Heilung* der Rippen erfolgt unter Callusbildung. Dieselbe ist durchschnittlich eine geringe, kann aber auch gelegentlich eine relativ grosse sein. Walnussgrosse Ge-

schwülste, in der Nähe der Knorpel sogar fast handtellergrosse callöse Verdickungen, sind von mir beobachtet worden.

Die Heilungsdauer wird bei einem erwachsenen Mann im Durchschnitt auf 3—4 Wochen veranschlagt. Die Heilung kann früher, sie kann aber auch bedeutend später eintreten.

Die *Dislokationen* können entweder ganz fortbleiben — nach Brüchen einer Rippe pflegt für gewöhnlich keine Dislokation einzutreten — oder aber, sie können auch einen verhältnismässig hohen Grad erreichen. Auch können 2 benachbarte Rippen nach einem Bruch durch eine Knochenbrücke mit einander verbunden werden. In der Nähe der Wirbelsäule schiebt sich nicht selten das vertebrale Fragment hinter das vordere sternale. Am Sternum pflegt das Umgekehrte einzutreten. Auch Verschiebungen nach oben oder nach unten kommen an den Fragmenten einer Rippe vor. Die verletzten Weichteile, wie Periost, Pleura, Muskeln, verheilen unter Narbenbildung und Schrumpfung bezw. Verwachsung. Die Zerreissung der Arteria intercostalis kann gelegentlich zur Aneurysmenbildung führen; der zerrissene oder verletzte Nervus intercostalis verursacht anfangs heftige Schmerzen, kann aber auch vollständig verheilen, ohne nachher Beschwerden zu hinterlassen. In anderen Fällen wiederum können die Beschwerden lange oder gar dauernd bestehen bleiben.

Die *Symptome der geheilten Rippenbrüche* sind ganz von der Art der direkten oder indirekten Verletzung, von der konstitutionellen Beschaffenheit und dem Alter des Individuums, von der Art und der Dauer der Heilung und von dem Ort der Läsion abhängig. Bieten nun die Rippenbrüche an verschiedenen Stellen auch verschiedene Symptome, so wird man doch andererseits auch unabhängig von dem Ort der Läsion Symptome finden, welche allen geheilten Rippenbrüchen eigen sind.

Allgemeine Symptome.

Ueberall, wo mehrere nebeneinander liegende gebrochene Rippen durch Callusbildung heilen, machen sich

Störungen sowohl bei den tiefen Inspirationen, als auch bei den Bewegungen des Oberkörpers längere Zeit hindurch bemerkbar. Namentlich können sich die Verletzten nicht gut bücken, das Aufheben von Lasten, besonders mit dem Arm der verletzten Seite fällt ihnen schwer. Das Bücken nach der entgegengesetzten Seite verursacht Schmerzen, ebenso das tiefe Inspirieren. Sind zwei oder mehrere Rippen durch eine Knochenbrücke mit einander verbunden, dann sind die Bewegungsstörungen des Thorax noch grösser. Der Arm der verletzten Seite kann weder ordentlich gehoben, noch gut nach hinten auf den Rücken gelegt werden. Für die Funktion ist es prognostisch von Wichtigkeit, ob es sich um eine direkte oder indirekte Fraktur gehandelt hat. Zweifellos geben die direkten Frakturen meist eine weniger günstige Prognose als die indirekten, da die spitzen Fragmente nicht selten das Periost durchstossen und dann die Pleura, das Lungengewebe bezw. die anderen dahinter liegenden Organe verletzen.

Fall von Bruch der rechten 2. und 3. Rippe in der Parasternallinie, kompliziert mit Bruch des rechten Schlüsselbeines nach Verschüttung.

Ausgang: Rechts pleuritische Schwarte, teilweise Besserung.

Der Arbeiter R., 54 Jahre, Poiator, wurde am 7. November 1894 bei Ausschachtungsarbeiten durch zusammenstürzendes Erdreich hingerissen und zum Teil an seiner rechten Brustseite verschüttet.

Bei der 3 Monate später von mir vorgenommenen Untersuchung konnte an dem kräftigen Mann ausser einer Verlagerung des äusseren Bruchendes des rechten Schlüsselbeines nach hinten, Bewegungsbeschränkungen in der Schulter auch eine Callusgeschwulst an der 2. u. 3. Rippe, etwa in der Parasternallinie, dazu pleuritisches Reiben, Pleurahusten, abgeschwächtes, saccardiertes Atmen gefunden werden. Nach mehrmonatlicher Behandlung Besserung. Entlassung mit 25 % Rente. Darauf Verschlimmerung. Schiedsgerichtsbeschluss 50 %. Jetzt wieder 25 %.

Fall von Bruch der rechten 3. Rippe in der Papillarlinie mit Lungenverletzung.

Ausgang: Geringe Pleuritis circum cicatricis, völlige Heilung.

Der 24jährige Zimmermann Z. stürzte am 11. Januar 1898 von einer Rüstung ca. 10 m herab. Er erlitt obenerwähnte Verletzung, Bluthusten. Bettbehandlung 5 Wochen im Krankenhause, darauf ambulant vom Kassenarzt, seit 13. April 1897 von mir.

Mittelgrosser, athletisch gebauter Mann. In der rechten Papillarlinie fühlt man eine starke, walnussgrosse Geschwulst. Geringe Dämpfung, geringes Reiben auf der rechten Brustseite. Z. bückt sich mühsam und kann den rechten Arm nur mühsam in die Höhe bringen. Nach 3 monatlicher Behandlung entlassen. Völlige Erwerbsfähigkeit.

Fall von Bruch der linken 4., 5., 6. und 7. Rippe nach Absturz. Ausgang: Pleuritis, Pericarditis, Vaguslähmung.

Der 47jährige Steinträger C., starker Potator, stürzte am 31. Januar 1893 in eine Grube und schlug mit der linken Brustseite auf. Krankenhausbehandlung 4 Wochen, darauf ambulante Behandlung. Von mir untersucht am 28. Oktober 1893.

Grosser, kräftig gebauter Mann, gelbliche Gesichtsfarbe. Handtellergrosse Verdickung in der linken Parasternallinie, im Bereich der 4., 5, 6. und 7. Rippenknorpel. Linker unterer und vorderer Rippenrand ragt stark hervor. Dämpfung, Herzgrenzen stark verbreitert, pericarditisches und pleuritisches Reiben, Pleurahusten, der auch bei Perkussion, bei Druck auf die gebrochenen Rippen und auf die Leber sofort ausgelöst wird. Hochgradige Pulsbeschleunigung, 120—130; unregelmässige, stark verlangsamte Atmung. Leber schmerzhaft, hart.

Wird wieder ins Krankenhaus geschickt. Nach einem Jahr vollständige Erwerbsfähigkeit.

Fall von Bruch der 7., 8., 9. und 10. rechten Rippe in der Skapularlinie, kompliziert mit Kopfverletzung.

Der 41jährige Arbeiter S. stürzte am 20. Januar 1898 von einer Rüstung 2 Etagen herab und schlug mit der rechten Rückenseite unten auf. Krankenhausbehandlung 4 Wochen. Von mir untersucht den 6. April 1898.

Grosser, kräftiger Mann. Verdickungen an den gebrochenen Rippen fühlbar. Dämpfung, heftiges Knarren und Reiben bei der Atmung, Pleurahusten. Nach der Röntgenaufnahme waren damals die Rippenbrüche noch nicht verheilt. Atmung oberflächlich, die rechte Brustseite blieb beim Atmen zurück. Der Arm konnte kaum bis 90° gehoben, eben so wenig nach hinten auf den Rücken gelegt werden; Bücken fiel schwer. Um den Anfang Juni waren die Rippen verheilt. Die Pleuritis liess vollständig nach. Entlassen am 26. Juli 1898 mit 20%, Schiedsgerichts-Beschluss $33^1/_3$%.

Bei der Untersuchung am 6. März 1899 war wieder Dämpfung, Reiben und Pleurahusten zu konstatieren.

Lokale Symptome.

Die Frakturen in der Nähe der Wirbelsäule beeinflussen die Artic. costo-transversalis und costo-vertebralis, hindern somit die Bewegungen der Wirbelsäule und verursachen hierbei Schmerzen. Man wird hierbei auch Zerreissungen in den

Gelenkkapseln und den anderen Bandapparaten zu erwarten haben. Sehr nahe liegt der Gedanke, dass das dünne und zarte lig. capit. costae interarticulare reisst, welches die Spitze des Rippenköpfchens mit der fibrocartilago der beiden benachbarten Wirbelkörper verbindet. Viele von den Rückenschmerzen sind wahrscheinlich hierauf zurückzuführen. Bei Dislocation nach innen, also bei direkten Brüchen nach Fall auf den Rücken, Verschüttungen, Herauffallen von Gegenständen auf den Rücken, haben wir Verletzungen des N. sympathicus mit den entsprechenden Störungen zu erwarten. Dasselbe kann natürlich eintreffen, wenn der Rippenbruch sich in Begleitung eines Wirbelkörperbruchs findet.

Der Bruch der 1. Rippe führt leicht zur Lockerung zwischen dieser und der Clavicula infolge Zerreissung des M. subclavius bezw. des lig. costoclaviculare, ferner zu Kompressionsstörungen der Art. subclavia, zu Zirkulations- und Ernährungsstörungen des entsprechenden Armes. Brüche der Rippenknorpel am Brustbein gefährden die Art. mammillaria.

Direkte Brüche der vorderen 6. Rippe rechts wie links gefährden den Pleurasinus, der linken 4—6. Rippe am Brustbein das Pericard, die Zweige des Vagus, der rechten 7., 8. und 9. Rippe die Leber, eventuell der 9. auch die Gallenblase, direkte Brüche der 9., 10. und 11. linken Rippe hinten können für die Milz und der 12. Rippe für die Nieren von Nachteil sein.

So können auch der Magen durch Eindrückung der linken 7., 8. und 9., der Darm durch Eindrücken bezw. direkten Bruch der 10. Rippe alteriert werden.

Aus der Kasuistik werden wir sehen, dass die Symptome der geheilten Rippenbrüche ganz wesentlich von der Frakturstelle abhängen. Es dürfte daher wohl nicht notwendig sein, auf die Einzelheiten der verschiedenen Lokalsymptome noch näher einzugehen.

Wichtig ist noch hervorzuheben, dass Rippenbrüche sehr leicht übersehen werden können. Es giebt Individuen, die sehr wenig empfindlich sind und nur unbedeutende Klagen von sich geben. Andererseits kommt es auch nicht

selten vor, dass infolge anderer schwerer Verletzungen die Rippenbrüche übersehen werden.

Fall von Bruch der rechten 8., 9. und 10. Rippe mit nachfolgender Intercostalneuralgie und Bewegungsbeschränkungen in der rechten Schulter (Fig. 26).

Der 44jährige Arbeiter F. fiel am 13. Juni 1898 mit der rechten Brustseite gegen eine Mauerkante. Ausser ganz geringen callösen Verdickungen an der 8. und 9. Rippe in der Scapularlinie kann ein ziemlich heftiger Schmerz im 8. rechten Intercostalraum und etwas beschwerliche Elevation des rechten Armes konstatiert werden.

Das Röntgenbild zeigt auch den Bruch der 8. Rippe, zwischen Scapula und Wirbelsäule. Entlassen aus der Behandlung am 26. Oktober 1898 mit 20%.

Fall von indirektem Bruch der rechten 7. und 8. Rippe nach Sturz auf die linke Körperseite, kompliziert mit Gehirnerschütterung.

Ausgang: Neurasthenie mit hypochondrischem Charakter, Intercostalneuralgie.

Der 32 Jahre alte Kalkträger Th. Schm. stürzte am 13. Okt. 1893 von einer $3^1/_2$ m hohen Rüstung und trug ausser obigen Verletzungen auch Kontusionen auf der linken Körperseite davon. Kurze Bewusstlosigkeit.

Bei der von mir 3 Monate später vorgenommenen Untersuchung konnte ich an dem athletisch gebauten Mann in der Paraxillarlinie callöse Verdickungen an der 7. und 8. Rippe feststellen, die auf Druck schmerzhaft waren. Auch die Leber war auf Druck schmerzhaft. Beim Bücken nach vorn vermehrten sich die Schmerzen in der Lebergegend. Ausserdem bestanden Dämpfung, geringes pleuritisches Reiben, intercostalneuralgische Schmerzen, Behinderung beim Anheben des rechten Armes. Dazu andauernd hypochondrische und weinerliche Stimmung, Steigerung der Reflexe auf der rechten Körperseite, Hyperaesthesie, auffallend starkes Schwitzen, Schwächegefühl u. a.

Rente $33^1/_3$ %.

Fall von direktem Bruch der rechten 9. Rippe. Hernia diaphragmatica.

Der Arbeiter W. Sch, 57 Jahre alt, fiel am 5. Juli 1895 mit der rechten Brustseite auf einen Kalkkasten. Soll die ersten 3 Tage im Krankenhause bewusstlos gewesen sein. Untersucht am 25. September 1895. Starke callöse Verdickung in der Umgebung der 9. rechten Rippe und auf derselben in der Axillarlinie; Dämpfung, pleuritisches Reiben, Pleurahusten, Athembeschwerden, Geschwulst unter dem Schwertfortsatz etwa taubeneigross, tritt jedesmal bei Hustenstössen stärker hervor, lässt sich in die Bauchhöhle zurückbringen. Heben von Gegenständen, Anheben des Armes nicht gut möglich. $66^2/_3$ %.



Fig. 26.

Fall von rechtsseitigem Rippenbruch mit Leberverletzung.

Ausgang: Teilweise Besserung.

Der Putzer Sch., 57 Jahre alt, fiel am 29 Oktober 1895 mit der 3½ m hohen Rüstung, auf welcher er arbeitete, herunter, schlug mit dem Rücken auf dem Boden auf, während ihm die Rüstbretter auf die rechte Seite fielen. Nur 11 Tage in seiner Wohnung behandelt, darauf kurze Zeit leichte Aufseherdienste

Bei der am 26 Februar 1896 von mir vorgenommenen Untersuchung fand sich ein geringer Callus an der 7. rechten Rippe in der vorderen Axillarlinie, pleuritisches Reiben Pleurahusten und eine starke Hypertrophie und Schmerzhaftigkeit der Leber. Ausserdem konnte der rechte Arm wegen Schmerzen in der rechten Schulter nicht gut angehoben werden

Seit dem 27. Juni 1896 nicht mehr gearbeitet. Letzte Untersuchung fand statt am 15 August 1896 Lebergrenzen noch mehr vergrössert Leber sehr schmerzhaft auf Druck.

Fall von mehrfachen Rippenbrüchen nach schwerer Quetschung, kompliziert mit seltener Form von Schlüsselbeinfraktur

Der 54 jährige Maler B. wurde in einer engen Durchfahrt von einem Lastwagen, dem er nicht mehr ausweichen konnte, gegen die Mauer gequetscht.

Bruch des rechten Schlüsselbeines am Schulterende und Brustquetschung Krankenhausbehandlung nur 14 Tage, darauf Massage. Rippenbrüche nicht diagnostiziert

Von mir untersucht am 18 Juni 1896, behandelt bis 20 April 1897 Die Röntgenaufnahme ergab ausser der Schlüsselbeinfraktur einen Bruch der 5., 6., 7., 8 und 9. Rippe neben der Wirbelsäule Hierdurch wurden auch die Schmerzen an der Wirbelsäule, besonders beim Bücken erklärlich.

Die Brustschmerzen waren seit Dezember 1896 völlig verschwunden.

Die Brüche der Rippenknorpel

dürfen hier nicht unerwähnt bleiben. Sie erfolgen sowohl auf direktem Wege, als auch auf indirektem

Da im höheren Alter die Rippenknorpel meist verknöchern, kann man in diesem Falle nicht mehr von einem Rippenknorpelbruch sprechen

Wichtig ist darauf hinzuweisen, dass Brüche, welche die Knorpel betreffen, oder die in unmittelbarer Nähe derselben zu stande kommen, nicht selten zu starker Callusbildung, bezw zu starken Exostosen führen. Die Symptome der Knorpelbrüche fallen mit denen der Rippenbrüche zusammen.

Die *Behandlung* der geheilten Rippenbrüche ist eine symptomatische. Für die Bewegungsstörungen des Thorax wird die Mechanotherapie sehr gute Dienste thun. Sachgemässe Massage, Anwendung der Elektrizität in verschiedenen Formen führen gleichfalls oft zu dem gewünschten Ziele.

Die Verrenkungen der Rippen.

Man unterscheidet für gewöhnlich die Luxationen in den Costo-vertebralgelenken, in den Costo-sternalgelenken und je der letzten beiden Rippen. Zu den Verrenkungen in den Costo-vertebralgelenken müssen wir auch die in den Costo-transversalgelenken hinzurechnen. Denn man kann sehr wohl annehmen, dass die Verrenkung einer Rippe im Costo-vertebralgelenk auch eine solche im Costo-transversalgelenk nach sich zieht und umgekehrt. Diese Verrenkungen der Rippen an der Wirbelsäule sind für gewöhnlich die Begleiterscheinungen der dort eintretenden Frakturen. Lokaler Schmerz, besonders bei dem Versuch, den Oberkörper zu bewegen, intercostalneuritische Schmerzen, Störungen im Gebiet des Sympathicus sind in den schweren Fällen die gewöhnlichen Symptome. In den leichteren Fällen sind die Beschwerden nur geringe, häufig werden nach mehreren Monaten, trotz multipler Luxationsfrakturen von Rippen, an der Wirbelsäule gar keine Schmerzen mehr geäussert.

Verrenkungen in den Costosternalgelenken kommen bei Arbeitern, die in gebückter Haltung beschäftigt werden, gar nicht so selten vor. Vielfach handelt es sich hierbei nur um Subluxationen, die nach einigen Streckbewegungen (Ueberbiegen nach hinten) wieder gehoben werden können. Auch nach Heben schwerer Lasten sind diese Verrenkungen beobachtet worden.

Es erübrigt hier noch, auf die Verrenkung der 1. Rippe, sowie auf die der 11. und 12. aufmerksam zu machen. Die 1. Rippe kann durch Fraktur oder auch durch heftige Kontusion des *Schlüsselbeins* am sternalen Ende verrenkt werden. Die eigenartige Beschaffenheit und Stellung dieser

Rippe bringt es mit sich, dass hier eine Drehungsluxation zu stande kommt, wobei der äussere Rand nach unten gedrückt wird. Die Folge hiervon ist, dass die Rippe am sternalen und vertebralen Ende nach oben herum gehebelt wird. Die späteren Beschwerden bestehen in Schmerzen in der Articulatio costo-sternalis, besonders aber in der Articulo costo vertebralis, in Nackenschmerzen und gestörten Bewegungen des Kopfes und Halses.

Die Nachkrankheiten der Rippenbrüche.

1. Die Intercostalneuralgie.

Die Folgen der Rippenbrüche sind bei der Besprechung der Symptomatologie schon zum grossen Teil erörtert worden. Hier bedarf es jedoch noch der Erörterung einiger der häufigsten Nachkrankheiten. So wird die *Intercostalneuralgie* sehr oft nach Rippenbrüchen beobachtet. Sie kommt zu stande infolge direkten Reizes durch Verschiebung des einen Fragments, infolge von Druck von dem Callus oder auch infolge von narbigen Verwachsungen, die nach Verheilung der durchbrochenen Pleura zu stande kommen. Es ist durchaus nicht notwendig, dass der charakteristische Schmerz nur immer schulgemäss an den drei bekannten Druckpunkten nachgewiesen werden muss, er kann vielmehr auch an jedem anderen Punkte des Nerven, besonders aber an den Stellen, wo er dem grössten Reiz ausgesetzt ist, ausgelöst werden.

Nicht aber hinterlässt jeder geheilte Rippenbruch eine Intercostalneuralgie. Das charakteristische Symptom ist stets der Schmerz, die nicht selten übergrosse Empfindlichkeit im Verlauf des erkrankten Nerven. Dazu kommen: Behinderung beim Anheben des Armes auf der kranken Seite, in manchen Fällen Steigerung des Bauchreflexes, der farad. bezw. frankl. Erregbarkeit, Dilatation der Pupille der kranken Seite.

Die Neuralgia intercostalis traumatica kann je nach den Umständen nach kurzer Zeit verschwinden, sie kann aber auch sehr lange bestehen bleiben.

Tafel XII.

Fall von Kontusion der linken Thoraxseite nach Sturz in einen Keller.

Ausgang: Pleuritische Schwarte, Tuberkulose, völlige Erwerbsunfähigkeit.

Der Maurer G., 53 Jahre, stürzte am 28. November 1895 in einen Keller und erlitt einen Bruch beider Fersenbeine und eine *Kontusion der linken Brustseite.* Krankenhausbehandlung 8 Wochen, 7 Wochen zu Bett. Von mir untersucht den 14. Februar 1896. Mittelgrosser, sehr schwächlicher Mann. Phthisischer Habitus. Linke Brustseite zeigt von der 5. Rippe abwärts eine starke Einsenkung (vergl. Bild), die beim Perkutieren schmerzhaft ist. Circumscripte Dämpfung, abgeschwächtes Atmen, pleuritisches Reiben, die linke Brustseite bleibt beim Atmen zurück. Beim Bücken tritt der linke untere Rippenrand sehr stark hervor. Seitliche Beugungen des Thorax, besonders nach rechts, sehr beschränkt.

Nach 4 monatlicher Behandlung entlassen, als der Verletzte gut gehen konnte.

Rente 100% wegen Lungentuberkulose.

---

2 Etagen von einer Rüstung. Er erlitt die oben bezeichneten Verletzungen. An der Brust anfangs keine Erscheinungen. Erst nach Auftreten der Phlegmone, die vom linken Oberschenkel ausging, nach 4 Wochen, Pleuritis mit hohem Fieber und Schüttelfrösten. Besserung nach Inzision, Drainage, Verband.

Als B. sich am 17. April 1894 mir zur Untersuchung vorstellte, bestand zwischen der 7. und 8. linken Rippe eine Fistel, aus welcher sich Eiter entleerte. Die ganze linke Brustseite war ausgesprochen gedämpft. Allgemeinbefinden gut, so lange sich Eiter entleerte. Beim Schliessen der Fistel Fiebererscheinungen und Schüttelfrost, die nach Oeffnen der Fistel stets nachlassen.

Behandlung dauerte bis 5. Januar 1897. Entlassung mit 75% Rente. Wiederaufnahme der Arbeit, die schliesslich in einem solchen Umfange ausgeführt werden konnte, dass die Berufs-Genossenschaft eine Rente von 10% für angemessen erachtete.

3. Die Verletzungen und traumatischen Erkrankungen der Lungen. Haemoptoë, Pneumonie, Lungenemphysem.

Nach den direkten Rippenbrüchen, aber auch nach heftigen Kontusionen des Brustkorbes infolge von Abstürzen, Verschüttungen, kommt es zu direkten Verletzungen, bezw. Zerreissungen des Lungengewebes. Es entsteht Husten

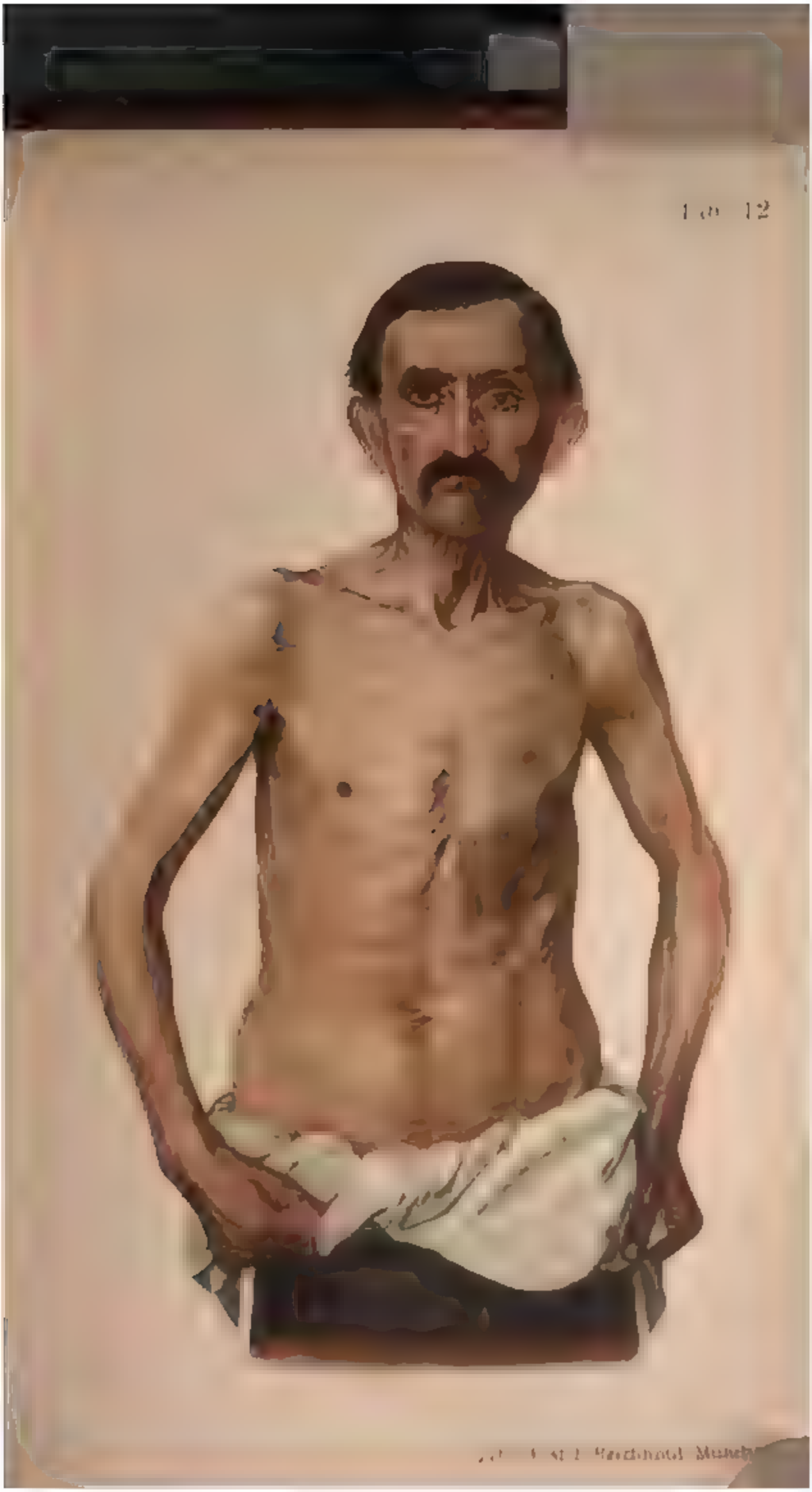
1 of 12

mit blutigem Auswurf, woran sich *Lungenentzündungen* schliessen können.

Aber auch nach minder schweren Kontusionen des Brustkorbes sieht man nicht selten Pneumonien auftreten, die oft nur mit ganz geringen Temperaturerhöhungen verlaufen und bei denen die Verletzten immer wieder die Arbeit versuchsweise aufnehmen, um sie alsbald wieder nieder zu legen. *(Kontusionspneumonie.)* Dass nach Erkältungen Pneumonien auftreten können, darf hier nur angedeutet werden. Auch diese Pneumonien können zur Unfallentschädigung führen.

Lungenemphysem kann nach einem Trauma sich häufig entwickeln. So wird ein lange anhaltender Pleurahusten, besonders bei an chronischer Bronchitis leidenden Personen, wohl am meisten zur Entwickelung des Emphysems die Veranlassung geben.

Lungenblutungen können aber auch nach Ueberanstrengungen entstehen, z. B. nach Anheben eines schweren Steines. Diese Lungenblutungen, welche auf Zerreissungen von Lungengewebe bezw. der Capillar-Gefässe beruhen, können bei gesunden Individuen zur völligen Heilung führen, bei anderen, die schon durch ihren Beruf zur Lungentuberkulose prädisponiert sind, ist diese oft der gewöhnliche Ausgang.

Fall von Erkältungs-Pneumonie und Pleuritis nach Fall in kaltes Wasser.

Ausgang: Myocarditis, Myelitis, Neurasthenie, nachher Besserung.

Kl. V., Arbeiter, 59 Jahre alt, hochgradiger Potator, stürzte am 18. Januar 1894 ins Wasser.

Lange Krankenhausbehandlung. Als gebessert entlassen, später wieder ins Krankenhaus aufgenommen wegen Myocarditis, deren Erscheinungen zugenommen hatten. Ausserdem wurde festgestellt: Pupillenstarre, atactischer Gang, Schwanken bei Augenschluss, Steigerung der Patellarreflexe.

Völlige Erwerbsunfähigkeit, später, als die Beschwerden nachliessen, 50 %.

Ein Fall von Hämoptoë nach Lungenruptur infolge von Anheben eines schweren Steines.

Ausgang: Lungentuberkulose, nach 2 Jahren exitus.

Der 48jährige Steinmetz P., wahrscheinlich schon von früher tuberkulös, fiel beim Anheben eines schweren Sandsteines am 22. August 1889 hin. Es trat sofort Bluthusten ein.

Bei der 3 Monate später von mir vorgenommenen Untersuchung fand ich eine Caverne in der rechten Lunge, unterhalb der Clavicula, geringes Rasseln an der linken Lungenspitze. Entschädigung anfangs abgelehnt, weil Unfall im Sinne der Genossenschaft nicht angenommen wurde; durch Schiedsgerichts-Beschluss aber wurde der Unfall anerkannt. 100 %. Nach 2 Jahren Tod an Lungentuberkulose

Fall von »innerlichen Zerreissungen« (Lungenblutung) nach Anheben eines schweren Balkens.

Ausgang: Völlige Heilung.

Der 37jährige Arbeiter P. hob am 10. Juli 1894 einen schweren Balken und verspürte sofort einen heftigen Schmerz und einen »Ruck« in der rechten Brustseite. Bluthusten. Behandlung zu Hause 8 Wochen. Nach 3 Monaten stellte ich eine noch mässige rechtss. Pleuritis sicca fest.

Da P. schon bei vollem Lohn arbeitete, wurde er für völlig erwerbsfähig erklärt.

Ein Fall von Hämoptoë nach »Lungenzerreissung« mit Rippenbruch nach Sturz von einer 20 m hohen Bühnenrüstung.

Ausgang: Lungenemphysem.

Der 35jährige Maurer H. stürzte am 16. November 1888 abends 7 Uhr von einer 20 m hohen Bühnenrüstung und erlitt einen Schädelbruch, Lungenzerreissungen und einen Bruch des rechten Oberarms. Der rechtsseitige Rippenbruch wurde noch nachträglich festgestellt. Krankenhausbehandlung 13 Wochen. Hierauf von mir untersucht und über 1 Jahr an den verschiedenen Verletzungsfolgen behandelt.

Starkes Rasseln auf der ganzen rechten Brustseite, Bluthusten, starke Abmagerungen. Im Laufe der Jahre allmähliches Nachlassen der Beschwerden. Gegenwärtig handelt es sich noch um ein starkes Lungenemphysem. 100 % gleichzeitig wegen der Kopfschmerzen, Schwindelanfälle und beschränkten Bewegung in der rechten Schulter.

Fall von *Lungenbluten nach geringfügiger Veranlassung. Unfall anerkannt.*

Der 35jährige, tuberkulöse Arbeiter W. stieg am 8. Januar 1896 vom Bürgersteig, um nach der Nummer des Hauses zu sehen. Hierbei will er einen Schmerz im Rücken verspürt haben. Nach 10 Tagen Lungenbluten; Krankenhausbehandlung vom 20. bis 26. Januar 1896. W. hat früher bereits an Lungenbluten gelitten.

Von der Berufs-Genossenschaft wegen seiner Tuberkulose abgewiesen, wurde der Unfall als solcher doch *durch Sch.-G.-B. auf Grund des sehr ausführlichen und einwandsfreien Gutachtens des beamteten Arztes anerkannt.*

Fall von linksseitigem Rippenbruch durch Herauffallen eines Balkens. Ausgang: Schweres Lungenemphysem.

Der 53jährige Zimmermann Aug. B. glitt beim Transport eines Balkens am 21. August 1895 aus, fiel mit der Brust zu Boden, während der Balken ihm auf den Rücken fiel. Bruch der linken 7. Rippe, Scapularlinie. Krankenhausbehandlung 20 Tage, dann ambulant.

Von mir untersucht am 7. November 1895. Mittelgrosser Mann. Auffallende Cyanose im Gesicht, besonders an den Lippen. Dyspnoe, zahlreiche Geräusche bei der Auscultation hörbar. Lungengrenzen erweitert. Rente 60%.

4. Die traumatische Lungentuberkulose.

Eine direkte Entstehung der Lungentuberkulose nach einem Trauma wird jedenfalls in den wenigsten Fällen anzunehmen sein. In der Regel handelt es sich um schon vorhandene tuberkulose Herde, die durch das Trauma zu ihrer vollen Entwickelung gelangen, bezw. durch dieses in ihrer Entwickelung gefördert werden.

Hierbei ist es nicht immer notwendig, dass das Trauma die Gegend des erkrankten Herdes trifft. Die getroffene Gegend selbst kann unversehrt bleiben oder doch schnell in Heilung übergehen, während fern von dieser Verletzungsstelle der tuberkulose Herd zum Ausbruch kommt.

Die Tuberkulose kann auch latent sein oder sie kann sich in ihrer ersten Entwickelung befinden und ganz unbedeutende Beschwerden machen, bis ein Trauma oder ein langes Krankenlager in einer ungesunden, von Tuberkelbazillen geschwängerten Wohnung, die Tuberkulose hervorruft bezw. deutlich nach aussen in Erscheinung treten lässt.

Dennoch kann sich auch ziemlich direkt im Anschluss an ein Trauma die Lungentuberkulose entwickeln. Die durch das Trauma hervorgerufenen Blutungen bilden leicht den Vermittler und den Nährboden für die Infektion mit Tuberkelbazillen.

Die Tuberkulose kann sich nach einer Verletzung der Lungen selbst oder nach Verletzung der Pleuren lokal entwickeln oder aber sie kann sich auch auf metastatischem Wege von irgend einer anderen verletzten und tuberkulös gewordenen Körperstelle in den Atmungsorganen etablieren.

Die Erwerbsunfähigkeit ist bei Tuberkulose der Atmungsorgane gewöhnlich eine sehr hohe. Schwere Arbeiten können nicht mehr verrichtet werden; in vielen Fällen ist aber auch die leichteste Arbeit nicht mehr möglich.

Die Verletzungen und traumatischen Erkrankungen des Herzens und des Herzbeutels.

1. Die Pericarditis traumatica.

Direkte Verletzungen des Pericards kommen meist durch Anspiessung von gebrochenen Rippen zu stande, aber auch durch Druck von den über dem Herzbeutel eingedrückten Rippen.

Die von Dürms mitgeteilten Fälle betreffen Soldaten, die durch heftige Bajonettstosse, durch Hufschlag, durch Fall mit der linken Brustseite auf die harte Pausche des Sattels oder durch Sturz vom Pferde verunglückt waren. Thiem veröffentlicht einen Fall von *Quetschungs-Herzbeutel- und Brustfellentzündung mit tödtlichem Ausgang.*

Kommen die Erkrankungen des Pericards nach direkten Traumen bei gesunden Individuen vor, so sind sie um so leichter möglich bei vorher erkranktem Herzbeutel.

Auch sekundär, infolge von traumatischer Pleuritis kann das Pericard in Mitleidenschaft gezogen werden. Die traumatischen Herzbeuteleerkrankungen können von vornherein einen stürmischen Verlauf nehmen, sie können aber auch mit so geringen Erscheinungen auftreten, dass sie leicht übersehen werden, bis sie später plötzlich um so bedrohlichere Erscheinungen machen. Zwei derartige Fälle sind von Dürms veröffentlicht worden, wo die beiden Soldaten fast bis kurz vor ihrem Tode den Dienst mitgemacht hatten, bei denen die Obduktion eine fast vollständige Verwachsung der beiden Pleurablätter ergab.

Personen, die an chronischem Alkoholismus oder an Tuberkulose leiden, sind zu Erkrankungen des Pericards prädisponiert. Das laute, krachende, pericarditische Reiben, nicht synchron mit der Herzthätigkeit, kann man auch in den späteren Stadien der Krankheit finden. In manchen

Fallen kommt es zur Verwachsung des Pericards mit dem Herzmuskel, Störungen der Herzthätigkeit, Atrophie des Herzmuskels. Die Erwerbsfähigkeit ist gewöhnlich, so lange die Störungen bestehen, eine sehr geringe. Schonung durchaus geboten, höchstens ist ganz leichte Arbeit zu gestatten.

Fall von Pericarditis nach linksseitigem Bruch der 6. Rippe infolge von Absturz.

Der 30jährige Arbeiter Sz. fiel am 20 Dezember 1893 von einer Leiter, Höhe 5 m Bruch der linken 6 Rippe, Papillarlinie. Krankenhausbehandlung 4 Wochen, Eisblase

Während der sich hieran anschliessenden ambulanten Behandlung wurden die Symptome der Pericarditis gefunden. Atembeschwerden, sehr feiner, frequenter und unregelmässiger Puls, Reibegeräusche, verbreitete Herzdämpfung. 3 Monate später waren diese Erscheinungen verschwunden. Wegen seiner neurasthenischen Beschwerden durch Sch.-G.-B. 50% Rente.

2. Herzverletzungen nach Erschütterungen.

Nach Sturz vom fahrenden Eisenbahnzuge Liersch oder aus dem dritten Stock eines Hauses aufs Gesäss (Riedinger sind direkte Herzverletzungen beschrieben worden. Im ersteren Falle ergab die Obduktion Blutungen unter dem Endocard.

Durch *direkte Gewalteinwirkungen*, wie *Quetschungen des Brustkorbes zwischen 2 Eisenbahnpuffern*, nach *Verschüttungen*, *Hufschlag* und anderen Ursachen sind sowohl Zerreissungen des Herzmuskels selbst, als auch der Papillarmuskeln, Klappen und Sehnenfaden beschrieben worden Stern und Bernstein

Auch nach *Ueberanstrengung*, z. B. Heben schwerer Lasten, können direkte Zerreissungen des Herzmuskels bezw seiner Klappenorgane zu stande kommen Der von Schindler publizierte Fall betraf einen sehr kräftigen Steinträger, welcher in der Regel eine Last von 42 Mauersteinen 165 kg auf seiner Schulter trug, während seine Kameraden nur 32 120 kg trugen. Bei dem Versuch, 48 Steine zu tragen, brach er zusammen und wurde krank. Nachdem er gesund geworden war und nach 1 Jahr aus Uebermut wieder 48 Steine aufladen wollte, brach er wieder zusammen

Es trat eine akute Erweiterung des linken Ventrikels ein, daneben Mitralisinsufficienz, unregelmässige Herzthätigkeit, Oedem, Ascites. Der Mann wurde dauernd vollständig erwerbsunfähig.

Nach Bernstein ist bei einem die Herzgegend treffenden Stoss jedesmal derjenige Teil dem Einreissen am meisten ausgesetzt, welcher sich im Zustande der Spannung befindet. Das ist während der Systole der Herzmuskel, während der zweiten Hälfte der Diastole, in der der Muskel schlaff ist, das Endocard, während der ganzen Diastole des hinter ihnen liegenden Ventrikels, die Klappen. Der *traumatische* Klappenriss soll sich nach Bernstein durch ein rauhes, weithin hörbares Geräusch besonders kennzeichnen gegenüber dem auf entzündlichem Wege allmählich entstehenden Geräusch bei der Klappeninsufficienz. Hört man dies Geräusch über 50 cm weit, so wäre man berechtigt, einen traumatischen Riss anzunehmen. Die traumatischen Klappenrisse sind sowohl an der Mitralis, an der Tricuspidalis, wie auch an der Aorta beschrieben worden.

Die Erscheinungen sind im wesentlichen dieselben, wie bei den nicht traumatischen Erkrankungen des Herzens.

Die Erwerbsunfähigkeit ist meistens eine hohe. In der Regel können die Verletzten entweder gar keine Arbeit verrichten oder aber sie sind nur zu ganz leichten Arbeiten fähig, die sie körperlich nicht anstrengen.

3. Verschlimmerungen alter Herzkrankheiten durch Unfälle.

Können infolge eines Traumas aus den erörterten Ursachen schon gesunde Herzen erkranken, so trifft dies in noch weit höherem Masse bei den bereits erkrankten Herzen zu.

Stern führt als Gründe für Verschlimmerung von Herzkrankheiten durch Unfälle an:

1. Seelische Erregung.
2. Körpererschütterungen und direkte Verletzungen, wie Kontusionen, Quetschungen etc.
3. Muskelanstrengungen bezw. Ueberanstrengungen.

Als 4. Ursache führt Thiem noch starke Abkühlungen des Körpers an.

Für alle Kategorien von Verletzungen sind in der Litteratur hinreichend Beispiele angeführt worden.

4. Aneurysma der Brustaorta.

In einem von Pauli veröffentlichten Falle handelt es sich um einen 53jährigen Kutscher, *welcher von einem heranfahrenden Eisenbahnwagen gegen seine linke Brustseite gestossen wurde.* Der Verletzte erkrankte zunächst unter sehr heftigen Atembeschwerden. Nach nur geringer vorübergehender Besserung erkrankte er sehr bald wieder und zwar an starkem Herzklopfen und Atemnot. Die Herzdämpfung war bis zum rechten Brustbeinrande verbreitert, die ganze Herzgegend pulsierte stark. Herzgeräusche rein. Der Unfall war am 3. März 1894 eingetreten, im Oktober 1894 wurde die beginnende Hervorwölbung der 2. und 3. linken Rippe bemerkt; 28. August 1895 plötzlicher Tod.

Die Obduktion ergab ein ca. 10 cm langes Aneurysma aortae, dazu eine starke Hypertrophie des Herzens, besonders des linken Ventrikels, eine starke Erweiterung der Aorta im Anfangsteil, so dass die Semilunar-Klappen nicht schlossen.

Fall von Insufficienz der Mitralis nach schwerer Quetschung der linken Brustseite infolge von Verschüttung.

Ausgang: Teilweise Besserung.

Der 32jährige Maurer M. G. wurde am 16. September 1892 auf einem Bau infolge von Zusammensturz verschüttet. Ausser der Quetschung der linken Brustseite erlitt er auch eine Quetschung der rechten Hüfte. Nachdem er die ersten 13 Wochen zu Hause mit Bettruhe und Umschlägen behandelt worden, trat er in meine (ambulante) Behandlung und zeigte zunächst die Erscheinungen einer rechtsseitigen Ischias. Ausserdem wurde über häufige Atemnot geklagt. Objektiver Befund an der Brust gering, nur frequente Herzthätigkeit. Nach einigen Wochen Zunahme der Herzbeschwerden, häufige Ueberempfindungen. Erneute Bettbehandlung. Die von dem behandelnden Arzt gestellte Diagnose lautete auf Endocarditis. Als ich den Mann später untersuchte, fand ich den Spitzenstoss nach links verlagert, ein blasendes, systolisches Geräusch, Herzgrenzen nach beiden Seiten verbreitert.

Rente 50%. Bis jetzt keine Veränderung.

Ein Fall von Insufficienz der Mitralis nach Bruch der linken 4., 5. und 6. Rippe.

Der 35jährige Arbeiter H., ausser an Influenza im Jahre 1897, wonach er aber die völlige Erwerbsfähigkeit wieder erlangt hatte, noch nie krank gewesen, bekam am 10. Juni 1898 von einer hervorragenden Eisenstange eines vorüberfahrenden Wagens einen heftigen Stoss gegen die linke Herzgegend. Er erlitt einen Bruch der linken 4., 5. und 6. Rippe.

Bei der am 6. September 1898 in meiner Anstalt vorgenommenen Untersuchung wurde nach der Verbreiterung der Herzgrenzen, dem blasenden Geräusch, dem etwas frequenten, aber sonst regelmässigen Puls die Diagnose auf Mitralisinsufficienz gestellt.

Entlassen am 13. April 1898 mit 66⅔%.

Fall von Aorteninsufficienz nach schwerer Quetschung der linken Brustseite.

Dem 45jährigen Schiffer L. fiel am 6. Oktober 1894 ein Segelkasten auf die linke Brustseite. Komplizierte Verrenkung der linken Clavicula am Sternalrande, Infraktion der 2., 3. und 4. linken Rippe.

Bettbehandlung zu Hause 12 Wochen, Krankenhaus für Unfallverletzte 23 Wochen, darauf 4½ Wochen, vom 29. August 1895 an, in meiner Anstalt.

Status: Grosser, kräftig gebauter Mann, Herzdämpfung stark nach rechts verbreitert, starke epigastrische Pulsation, diastolisches Geräusch, kleiner, unregelmässiger und beschleunigter Puls.

Rente 60%.

IV. Die Verletzungen und traumatischen Erkrankungen des Bauches.

Obwohl die Bauchorgane gegen äussere Insulte durch knocherne Umhullungen nicht geschutzt sind, wie das Gehirn, Rückenmark oder die Brusteingeweide, so sind sie doch sehr gut im stande, den auf sie einwirkenden Gewalten moglichst auszuweichen.

Dies trifft besonders beim Magen und Darm zu, weniger bei den drusigen Organen, der Leber, den Nieren und der Milz.

Dafür sind aber diese Organe besser durch ihre Lage geschutzt. Indes hat auch das Ausweichen des Magens und Darms bei Verletzungen seine Grenzen. Sind diese Organe durch Gase, Speisen bezw. Flüssigkeiten gefüllt,

dann ist ein Ausweichen oft schwer moglich, es vermehrt sich somit fur sie die Verletzungsgefahr.

Der Ort der ausseren Gewalteinwirkung ist nicht immer bestimmend fur die Läsionsstelle der inneren Organe. Ein Hufschlag, der die linke untere Thoraxwand trifft, kann an der Verletzungsstelle ziemlich symptomlos bleiben, während weiter entfernt eine Darmruptur eintreten kann.

1. Die Verletzungen der Bauchdecken.

a) Wunden und Narben der Bauchdecken.

Die *oberflachlichen Wunden* der Bauchdecken, wie sie auch nach *Verbrennungen* entstehen, *heilen gewohnlich gut, ohne nennenswerte Storungen* zu hinterlassen. Nur *ausgedehnte Narbenflachen, besonders wenn sie zur Keloidbildung* neigen, konnen durch *Spannungsgefuhl* und *Druck* Beschwerden verursachen. Ebenso machen die Narben auch Beschwerden, je tiefer die Wunde war und je mehr hierdurch den Bauchdecken Gelegenheit zu Verwachsungen gegeben wird. *Perforierende Bauchwunden mit breiter Narbe* fuhren zum *Netzvorfall* und schliesslich zum *Bauchbruch*

b) Die subcutanen Rupturen der Bauchmuskeln.

Subcutane Rupturen der Bauchmuskeln entstehen bei starker Kontraktion und gleichzeitiger ubermassiger Dehnung. Diese Momente sind besonders gegeben beim Anheben und Transportieren schwerer Lasten mit beiden Handen, wobei der Oberkorper stets eine Neigung nach hinten annimmt. Aber auch in gestreckter Lage, z. B. beim Hangen am Reck, kommen subcutane Rupturen der Bauchmuskeln zur Beobachtung. Relativ am meisten ist der Rectus, weniger der Obliquus externus gefahrdet.

Eine Ruptur des Rectus beobachtete ich bei einem Rekruten, als er nach vielen anstrengenden Versuchen einen Klimmzug am Reck machen sollte, wahrend ich eine Ruptur des rechten Obliquus an einer ca. 45jahrigen Frau nach Verheben beobachtete. Die Rupturen heilen nach ca. 3 bis 6 Wochen gewohnlich unter Hinterlassung einer Ver-

tiefung bezw. einer Rinne an der Rissstelle. Schwere Arbeiten, Heben und Tragen schwerer Lasten verbietet sich anfangs von selbst, allmählich aber können auch schwere Arbeiten anstandslos gemacht sein.

Erwerbsunfähigkeit 20—33 1/3 %.

2. Die Verletzungen und traumatischen Erkrankungen des Magens.

a) Die Kontusionen und Quetschungen des Magens.

Der leere Magen kann einem Schlag oder Stoss ausweichen und braucht daher bei diesen Gewalteinwirkungen nicht immer verletzt zu werden.

Ernster hingegen sind die Fälle, bei denen nach schweren Quetschungen, Verschüttungen, Einklemmungen zwischen Eisenbahnpuffern, Ueberfahren u. a. der Magen gegen die Wirbelsäule gequetscht wird. Die Folge hiervon können Blutungen zwischen den einzelnen Schichten der Magenwand, Schleimhautrisse oder auch grössere Rupturen sein, die eine sofortige Operation erheischen. Bei gefülltem Magen hingegen können auch Kontusionsverletzungen einfacher Art, ferner Erschütterungen durch Abstürze, Ueberanstrengungen beim Heben von Lasten, Schleimhautrisse herbeiführen. Gewöhnlich handelt es sich aber auch hier um bereits bestehende krankhafte Veränderungen des Magens.

Nach den Rupturen der Magenschleimhaut tritt das Bluterbrechen bezw. der Blutabgang im Stuhl unmittelbar nach der Verletzung ein.

Bildet sich hingegen nach den Schleimhautrissen ein *Magengeschwür*, was durch die Infektion vom Mageninhalt aus sehr leicht möglich ist, dann kann das Bluterbrechen auch später eintreten.

Fall von Brust- und Magenkontusion durch Stoss mit einer Deichselstange.

Ausgang: Gastritis chronica, Pleuritische Schwarte, Lungenemphysem.

Der 64jährige Arbeiter K. wurde am 13. Oktober 1892 von der Spitze einer Deichselstange, der er nicht rechtzeitig ausweichen konnte, gegen den linken unteren und vorderen Rippenrand gestossen. Er

verlor sofort die Besinnung und wurde nach Hause geschafft. Der zuständige Kassenarzt behandelte den Mann an Pleuritis traumatica.

Bei der von mir am 20 Januar 1893 vorgenommenen Untersuchung fand sich an dem kleinen, schwächlichen Mann, der bis zu seinem Unfall ausser an Stimmbandlähmung noch nie erheblich krank gewesen sein will, ausser einer linksseitigen pleuritischen Schwarte und etwas Lungenemphysem, Druckempfindlichkeit in der Magengegend, eine belegte Zunge, Klagen über Uebelkeiten, schlechten Appetit, Druckgefühl im Magen. Rente durch R.-E. d R.-V.-A. v. 18. Oktober 1894 75%.

b) Ulcus ventriculi traumaticum.

Die *traumatischen Magengeschwüre* zeichnen sich durch *rasche Heilung* aus, gelegentlich können sie aber auch zur Perforation führen. Dass unter bestimmten Voraussetzungen auch ein *nicht* traumatisches Magengeschwür infolge eines Unfalles zur Perforation, somit auch zur Unfallentschädigung führen kann, braucht hier nicht noch besonders betont zu werden. Das Magengeschwür heilt unter Hinterlassung einer Narbe, welche später in den günstigen Fällen keine Beschwerden verursacht, in den ungünstigen hingegen zur Entwicklung eines Carcinoms führen kann.

Zur Entstehung von Magengeschwüren prädisponiert sind schwächliche, anämische Individuen, besonders auch Alkoholiker.

Das Magengeschwür erfordert Ruhe, womöglich Bettbehandlung.

Bis 100% Rente.

c) Carcinoma ventriculi.

Dass nach Narben, wie sie infolge von Magengeschwüren sich bilden, Magenkrebs entstehen kann, ist soeben gesagt worden. Freilich wird ein einmaliger Reiz, ein Trauma allein, oft hierzu nicht ausreichen. Es wird vielmehr eine Kontinuität von Reizen, die auf die Narbe einwirken müssen, nötig sein, um die Bildung des Carcinoms zu verursachen. Trotzdem kann unter Umständen auch nach einem einmaligen Trauma das Magencarcinom sich entwickeln, und zwar, wenn das Trauma einen vorher nicht ganz gesunden Magen trifft.

Chronische Gastritis kann eine ursprüngliche Vorbedingung sein, das Trauma die Ursache, welche zunächst zur Schleimhautruptur, zum Magengeschwür, dann zur Narbe und schliesslich zur Krebsbildung führt.

Die von mir beobachteten Fälle von traumatischem Magenkrebs betrafen Personen, welche zwischen 45 und 55 Jahren alt waren und sämtlich an chronischem Magenkatarrh infolge von Alkoholismus litten.

Der Zusammenhang zwischen dem Trauma und dem nachher entstandenen Magenkrebs muss medizinisch begründet werden können. Es geht nicht an, z. B. nach einer Ellbogengelenkentzündung und einer Kopfwunde den Zusammenhang mit einem später aufgetretenen primären Krebs der Speiseröhre zu konstruieren.

Vergl. hierzu die ärztlichen Obergutachten aus den A.-N. des R.-V.-A. von Schönborn, Senator, Renvers.

Fall von Magenkrebs, durch den Unfall in seiner Entwicklung beschleunigt.

Ausgang: Exitus.

Der 50jährige Zimmerer A. stürzte am 9. Juli 1898 ca. 2 Etagen vom Dach und erlitt eine Gehirnerschütterung, sowie einen Bruch des rechten Schulterblattes.

Zuerst vom 11. Juli bis 16. August im Krankenhaus behandelt. Von mir untersucht am 2. November 1898.

Ziemlich grosser, magerer, leidend aussehender Mann.

An der rechten Spina scapulae deutliche Verdickung. Rechter Arm kann kaum bis zur Horizontalen gehoben werden. A. wird bei mir ambulant mit Bewegungsübungen der rechten Schulter behandelt. Am 29. Dezember 1898 bleibt A. von den Uebungen weg. Die Untersuchung in seiner Wohnung ergab eine Magenerkrankung. Kein Fieber. A. will seit seinem Unfall immer über schlechten Appetit und über schnelle Abnahme seiner Körperkräfte geklagt haben. Soll früher gesund gewesen sein. Potus für ca. 30 Pfennig Schnaps pro Tag bei unregelmässiger Ernährung zugestanden.

Am 16. Januar 1899 Bluterbrechen. A. wird wegen Magengeschwürs nach dem Krankenhause geschafft, wo er nach kurzer Zeit gestorben. Obduktion: Carcin. ventriculi. Unfall anerkannt.

d) Die Dyspepsia nervosa, (der nervöse Magenkatarrh).

Die nervöse Dyspepsie verdient hier aus dem Grunde erwähnt zu werden, weil sie sich sehr häufig als Symptom

der Unfallneurosen findet und sehr oft der ärztlichen Behandlung bedarf. Neben anderen Heilmitteln ist hier die psychopathische Behandlung indiziert.

3. Die Verletzungen und traumatischen Erkrankungen des Darms und des Bauchfells.

a) Die Kontusionen und Quetschungen des Darms.

Auch der Darm kann ausseren Gewalteinwirkungen, die durch *Fall, Schlag* und *Stoss* entstehen, sehr gut ausweichen, wenn er leer ist. Wohl aber kann es hierbei leicht zu Rupturen der Schleimhaute, bezw Perforationen der Darmwand kommen, wenn *typhose* (Typhus ambulatorius) oder *tuberkulose Geschwure* vorliegen.

Indessen konnen schwere Quetschungen des Bauches, wie sie bei Verschuttungen, nach Ueberfahren und anderen Ursachen sich ereignen, auch bei gesunden Individuen zu Darmrupturen fuhren. Diese Darmrupturen treten um so leichter ein, je mehr der Darm im Zustande der Fullung verletzt wird.

Hufschlage, heftige Erschutterungen nach Sturz von der Hohe sind die gewohnlichen Ursachen.

Kommt es nicht zum sofortigen Platzen der Darmwand, so fuhrt die dem Unfall sich anschliessende Gangraen nach einigen Tagen zur Perforation. Oder aber die Ruptur zeigt zunachst die Tendenz zur Heilung und es kommt vielleicht noch nachtraglich, infolge der Peristaltik, bezw. anderer Bewegungen des Individuums, zur Perforation.

Tritt der Tod nicht unmittelbar nach dem Unfall ein, so kann noch durch sofortige Operation Hilfe geschaffen werden. Einen solchen Fall habe ich in der Kasuistik angefuhrt, in dem gleichzeitig die Nachkrankheiten beschrieben sind.

Kleine Darmoffnungen von wenigen Millimetern konnen auch glatt ausheilen, ja selbst der Austritt von Kot durch die Darmoffnung kann durch Abkapselung zur Heilung fuhren. Es muss demnach nicht jede Darmruptur zum Tode fuhren.

b) Wunden des Darms

kommen sowohl nach Rippen-, Wirbel- und Beckenbrüchen vor, indem das spitze Knochenfragment die Darmwand durchstösst, oder durch verschluckte Fremdkörper. Die auf diese Weise entstandenen Gefahren sind gewöhnlich nur durch rasche Operation zu beseitigen.

c) Darmstenose und Verschluss.

Die Verengerung des Darms bis zum völligen Verschluss kann auch traumatische Ursachen haben. In den Darm durch Verschlucken eingedrungene *Fremdkörper*, *ferner narbige Strikturen*, *incarcerierte Hernien* dürfen hier als Ursachen angeführt werden. Die Therapie hat sich in erster Reihe mit der Beseitigung der Ursachen zu befassen.

Tumor am linken Vas deferens. Darmcarcinom, durch Unfall in der Entwicklung beschleunigt. Exitus.

Der 36jährige Bohrmeister K. wurde am 15. Oktober 1898 in einem tiefen und dunklen Brunnenschacht von einer Schaufel Erde, die ein Arbeiter abwerfen wollte, am Unterleib getroffen. K. fiel sofort hin, bekam sehr heftige Schmerzen.

Der Arzt fand in der Gegend der linken Leistenbeuge Schmerzen, Anschwellung und ausserdem Fieber; ferner Anschwellung des linken Hodens. Nach 8 Tagen Krankenhaus. Der linke Leistenbruch bestand bereits seit 24 Jahren, vor 5—6 Jahren Gonorrhoe.

Der linke Nebenhoden war bereits vor 24 Jahren durch ein hinübergehendes Wagenrad gequetscht. Von der Epididymis setzt sich ein sich hart anfühlender Strang in den Leistenkanal fort. Da das Vas deferens sich hart infiltriert anfühlt, wird am 12. November zur Operation geschritten. Es handelt sich um einen etwa haselnussgrossen Tumor am Vas deferens, welcher entfernt wird.

Am 17. November Schmerzen in der Blinddarmgegend, kein Fieber, am Blinddarm nichts zu fühlen.

27. November Wohlbefinden, ausser Bett. 11. Dezember entlassen aus dem Krankenhause, das er aber bald auf einige Zeit wieder aufsuchen musste.

Von mir untersucht am 13. März 1899. K. liegt zu Hause ziemlich teilnahmlos im Bett, sieht abgemagert aus.

2 vertikal verlaufende Narben am Unterleib, eine kürzere links und eine längere rechts. Letztere sehr schmerzhaft, dieselbe fühlt sich, wie auch ihre ganze Umgebung, hart an. Man kann einen ziemlich grossen Tumor fühlen, dessen Grenzen sich nicht genau bestimmen lassen. Das schnelle Auftreten und Wachsen des Tumors, der starke

auffallende Kräfteverfall lassen auf eine bösartige Geschwulst schliessen. K. wird wieder dem Krankenhause überwiesen, wo der Tod am 7. Juni erfolgte.

Obduktionsdiagnose: Grosse Krebsgeschwulst am Dickdarm.

Obwohl mit Sicherheit anzunehmen war, dass die Krebsgeschwulst schon lange bestand, deutet doch der rapide Kräfteverfall seit dem Unfall und die Thatsache, dass die grosse Krebsgeschwulst erst einige Wochen vor dem Tode gefühlt werden konnte, darauf hin, dass der Unfall auf das Wachstum der Geschwulst einen direkten Einfluss gehabt und so den Tod beschleunigt hat.

d. Die traumatische Peritonitis.

Die Bauchfellverletzungen gehen stets mit mehr oder minder grossen Netzzerreissungen einher. Mit dem Netz zerreissen auch Gefässe. Wenn sich der Bluterguss abkapselt oder sich eine Blutcyste bildet, geschieht dieses stets unter Bildung mit einer Peritonitis, die aber als solche selten schwer und tödlich ist. In dem von Hermes erwähnten Falle handelte es sich um einen Mann, welcher ein Stockwerk herabstürzte und mit dem Bauch auf einem Balken aufschlug. Das Netz war zwischen mittlerem und unterstem Drittel durchgerissen, fast der ganze Dünndarm vom Mesenterium abgerissen.

Kompliziert kann die Peritonitis werden durch das Hinzutreten von Infektionserregern durch die unverletzte Darmwand.

Auch im Blute kreisende Mikroorganismen können bei peritonealen Verletzungen leicht zur eitrigen Peritonitis führen. Interessant ist auch der von Thiem angeführte Fall von Einklemmung einer Dünndarmschlinge in einem Mesenterialriss bei einem Manne, welcher mit Hilfe eines aufgestützten Stabes über einen Graben sprang.

Die Folgen der geheilten traumatischen Peritonitis bestehen oft in Verwachsungen des Peritoneums mit den benachbarten Organen. Diese Verwachsungen machen später oft erhebliche, schwer bestimmbare Schmerzen, die teils der Hysterie, teils der Simulation zugeschrieben werden. Auch als „Kolik" pflegen diese Schmerzen bezeichnet zu werden.

Der *Peritonealkrebs* ist meist metastatisch und stammt vom Magen, Leber, Rectum etc.

Fall von schwerer Kontusion der rechten Unterleibsseite.

Ausgang: Peritonitis, später perityphlitischer Tumor.

Der 33jährige Maurer F. stiess infolge eines Fehltrittes am 18. März 1895 heftig mit der rechten Unterleibsseite gegen die scharfe Kante eines eisernen Trägers.

Behandelt zu Hause von seinem Kassenarzt mit Bettruhe, Umschlägen und innerlicher Arznei.

Von mir untersucht am 20. Mai 1895.

Grosser, kräftiger, etwas fetter Mann, sieht im Gesicht wohl aus. Potator. Klagt über heftige Schmerzen in der rechten Unterleibsseite beim Heben und Beschwerden im rechten Bein beim Gehen.

Objektiv fand sich in der Gegend des Blinddarms ein Tumor, dessen Grösse zwar nicht abgetastet, aber bei der Percussion auf gut handtellergross geschätzt werden konnte. Ganze Partie sehr schmerzhaft beim Betasten. Bewegungen in der rechten Hüfte schmerzhaft, beim Gehen wird das rechte Bein nachgeschleppt.

Rente 50% durch Sch.-G.-B. auf Grund eines von einem beamteten Arzt ausgestellten Gutachtens.

Fall von Perityphlitis nach schwerer Quetschung des Bauches. Heilung mit Hinterlassung verschiedener Beschwerden.

Dem 33jährigen Arbeiter W. M. fiel im November 1887 eine Eisenbahnschiene auf die rechte Bauchseite.

Krankenhausbehandlung, aus welcher M. nach mehreren Wochen entlassen wurde.

Wegen kurz darauf entstandener Beschwerden von neuem ins Krankenhaus aufgenommen, in welchem wegen Senkungsabscess wieder längere Behandlung nötig war.

Von mir untersucht am 27. Oktober 1888.

Mittelgrosser, kräftig gebauter Mann von etwas blasser Gesichtsfarbe. Klagt über Schmerzen im Unterleib, hartnäckige Stuhlbeschwerden, manchmal 8 Tage und darüber retardiert. Schwere im rechten Beine. Objektiv fand sich eine leichte, flache Aufgetriebenheit in der rechten unteren Bauchgegend, ein etwa handtellergrosser Tumor, die ganze rechte Bauchseite auf Druck schmerzhaft, Anschwellung des rechten Beines, so dass der Oberschenkel um 3 cm im Umfange stärker war, als der linke.

Anfangs volle Rente, nach ½ Jahre 50%, nach ca. 2 Jahren 20%. Tumor in der rechten Bauchseite nicht mehr zu fühlen. Umfang des rechten Oberschenkels hat nach der letzten Untersuchung zu Beginn des Jahres 1890 gegen früher zugenommen.

e) Zerreissung des Ductus thoracicus.

In dem im Thiem'schen Handbuch erwähnten Fall von Manlay handelte es sich um einen 35jährigen Mann, welcher von einer Wagendeichsel gegen den Bauch gestossen

wurde. Der Mann fiel hin, das eine Wagenrad ging ihm über den Leib. Der Mann bekam heftige Schmerzen. Nach 11 Tagen ergab die Punktion einer über dem rechten Ligamentum Poupartii gelegenen Geschwulst 500 g milchig weisse Flussigkeit.

4. Die Verletzungen und traumatischen Erkrankungen der Leber.

Die Verletzungen der Leber sind teils direkte, teils indirekte. Zu den direkten Leberverletzungen müssen die *Kontusionen* und *Quetschungen* gerechnet werden. Solche sind: Stösse gegen die Leber mit Fäusten, Gewehrkolben, Tierhörnern, Wagendeichseln, Hufschläge, Fall auf den Bauch, Herauffallen von schweren Gegenständen, Verschüttungen, Ueberfahren, Einklemmungen zwischen Wagen, Maschinenteilen u. a.

Direkte Leberverletzungen finden sich nicht selten zusammen mit direkten Rippenbrüchen, mit Infraktionen der Rippen.

Die indirekten Verletzungen kommen zu stande durch Sturz aus der Höhe auf die Füsse, aufs Gesäss, auf den Rücken oder die linke Bauchseite.

Bei einer krankhaft veränderten Leber genügt oft schon eine ganz geringe Gewalteinwirkung, um eine Ruptur hervorzurufen. Dies kann der Fall sein z. B. bei Echinococcus. Auch ist bei einer kranken Leber die Gefahr der Verletzung und der nachfolgenden Erkrankung eine grössere als bei einer gesunden Leber.

Die Erscheinungen der Leberverletzungen hängen von der Beschaffenheit dieses Organs und von der Intensität der Verletzung ab. Leichte Blutungen, kleine Einrisse an der Oberfläche, können ziemlich symptomlos verlaufen, oder sie machen keine besonders auffallenden Schmerzen. Sie gelangen bei sachgemässer Behandlung und Bettruhe zur Heilung. Die Rupturen der Leber, die sich in manchen Fällen mit dem charakteristischen Schmerz in der rechten Schulter kennzeichnen, sind oft sehr schmerzlich. Indem nicht

tödlichen Fällen kommt es entweder zum *Icterus*, zur *Hepatoperitonitis* oder aber, was allerdings seltener ist, zum *Abscess*. Wichtig ist, dass solche Abscesse noch nach Jahren zur Entwickelung kommen können.

Die Folgeerscheinungen der geheilten Leberverletzungen bestehen meist in Verwachsungen der Leberoberfläche mit dem Bauchfellüberzug, die sich dann in Klagen über Schmerzen, besonders bei anstrengenden Bewegungen, bei starker Peristaltik oder bei stark gefülltem Magen und Darm äussern.

Die Erwerbsunfähigkeit kann in Anbetracht dessen, dass schwere Arbeiten nicht verrichtet werden können, von $33^1/_3$% bis $66^2/_3$% und darüber betragen.

Der *Leberkrebs* kommt meist metastatisch vom Magen, Rectum, Oesophagus oder Darm her, seltener ist der primäre Krebs der Gallengänge.

Fall von Quetschung der Leber und des Unterleibes mit direktem Druck der 8., 9. und 10. Rippe. Heilung.

Der 43jährige Zimmerer St. fiel am 3. Februar 1893 von der Balkenlage etwa 1 Meter hinunter und schlug mit der rechten unteren Brust und Bauchseite auf einem Balken auf. Behandlung erfolgt zunächst 13 Wochen hindurch zu Hause vom Kassenarzt: Bettruhe, Umschläge, Diät.

Untersuchung von mir am 10. Mai 1893.

Grosser, kräftig gebauter, blass und etwas icterisch aussehender Mann. Rechte 9. und 10. Rippe in der vorderen Axillarlinie eingeknickt. Leber vergrössert, schmerzhaft auf Druck. Schmerzen in der rechten Schulter beim Anheben des rechten Arms, Schmerzen in der Lebergegend beim Versuch, sich zu bücken. Behandelt anfangs ambulant, dann stationär. Anfangs Bettruhe, dann allmählich zunehmende heilgymnastische Uebungen, Diät.

Rente zu Anfang 40%, nacher völlig erwerbsfähig.

Fall von Leberverletzung (Ruptur?) nach Verheben. Anfangs Heilung, später Verschlimmerung.

Der 45jährige Arbeiter Kl., Potator, bekam beim Anheben eines schweren Balkens am 4. Oktober 1893 plötzlich Stiche in der rechten Brustseite und in der Herzgegend. Es wurde ihm sofort schlecht, so dass er nach einem Krankenhause gebracht werden musste. Dort wurde er an Icterus, Gallensteinen und Hepatoperitonitis ca. 5 Wochen behandelt und dann auf seinen Wunsch entlassen.

Bei der am 2. Januar 1894 von mir vorgenommenen Untersuchung

musste die Diagnose auf Lebercirrhose und Alcoholismus chronicus gestellt werden.

Leberdämpfung verkleinert, Leber selbst fühlte sich höckrig, schmerzhaft und hart an; kein deutlicher Icterus. Cyanotische Lippen und Nasenspitze, Puls sehr klein, unregelmässig, kaum zu fühlen, Atembeschwerden.

Entschädigung: nicht gewährt, weil *Betriebs*unfall nicht erwiesen war.

5. Die Verletzungen und traumatischen Erkrankungen der Milz.

Direkte Kontusionen und Quetschungen der Milz kommen in Begleitung von Quetschung und Fraktur der 9.—11. Rippe vor.

Entzündungen der Milz und ihres Ueberzuges, Blutungen, Zerreissungen und Lockerungen des ligamentum gastrophrenico-lienale sind die Folgen. In manchen Fällen ist, wenn auch selten, eine *Wandermilz* beobachtet worden Auch Verwachsungen mit den benachbarten Organen dürften zu erwarten sein. Ferner ist chronische Schwellung der Milz und Leukaemie beobachtet worden. Milzrisse kommen mitunter schon aus leichten Anlässen bei Leukaemie oder bei Malaria vor.

6. Die Verletzungen und traumatischen Erkrankungen des Pankreas.

Sowohl hämorrhagische, als auch eitrige Entzündungen des Pankreas sind nach Traumen (Ueberfahren, Fall) beobachtet worden, ferner Nekrose einzelner Teile des Pankreas bezw. der ganzen Drüse. Pankreascysten nach Traumen kamen mehrfach zur Beobachtung. Die Symptome waren folgende: graugelbe, der Addison'schen Krankheit ähnliche Hautfarbe, gastrische Beschwerden, Erbrechen, Neuralgia coeliaca.

7. Die Verletzungen und traumatischen Erkrankungen der Niere.

Die Nieren sind äusseren Gewalteinwirkungen sowohl auf direktem, als auch auf indirektem Wege zugänglich. Direkt können die Nieren am leichtesten von der Rück-

seite, unterhalb der 12. bezw. auch der 11. Rippe getroffen werden. Aber auch von der Seite und von vorn können die Nieren direkt verletzt werden. Bei Bruch der 11. und 12. Rippe sind direkte Nierenverletzungen möglich, bei Brüchen des 11. und 12. Brust- sowie 1. bis 2. Lendenwirbels direkte und indirekte.

Die *Kontusionen* und *Quetschungen* der Nieren kommen vor nach Hufschlag, Stoss mit Stangen, Deichseln, nach Verschüttungen, Ueberfahren. Indirekt kommen Nierenverletzungen auch zu stande nach Fall aufs Gesäss, wenn die Niere bereits erkrankt ist, ferner durch Muskelzug, z. B. beim Anheben von schweren Gegenständen. Die Folgen dieser Kontusionswirkungen und Quetschungen sind meistens Nierenzerreissungen mit mehr oder weniger starken Blutungen.

Als Symptom dieser Verletzungen ist in erster Reihe das *Blutharnen* zu erwähnen, welches entweder unmittelbar nach der Verletzung oder auch später eintreten kann. Letzteres wird dann der Fall sein, wenn die Nierenrisse zunächst durch Blutgerinsel verklebt waren.

Das Blutharnen kann aber auch unterbleiben. Das Blut sammelt sich dann zwischen den Kapselschichten an und führt zur *Cystenbildung* oder zur Entzündung (traumatische Nierenentzündung), oder es kommt zu einem paranephritischen Abscess, zur Steinbildung und zur Schrumpfung der Niere. Die manchmal nach Nierenverletzungen auftretende Anurie ist entweder eine reflektorische oder dadurch bedingt, dass die andere Niere fehlt oder krankhaft verändert ist.

Albuminurie mit Oedem, entweder in einem oder in beiden Beinen, oft auf der der Verletzung entgegengesetzten Seite kann man auch bei traumatischen Nierenentzündungen beobachten.

Nicht alle Fälle von Nierenzerreissung machen schwere Erscheinungen. Die Zerreissungen können manchmal so geringfügiger Natur sein, dass sie nach einigen Tagen gar keine Beschwerden machen.

Die *Wanderniere, Nierenverlagerung*, kommt namentlich

bei Frauen haufig vor. Sie kann zu stande kommen durch den Schwund des die Niere umgebenden Fettes, durch Erschlaffung der Bauchdecken, durch Geschwulste der Niere und deren Umgebung und durch *Traumen*.

Die traumatische Entstehung der Wanderniere erklart Thiem nach Cruveilhier durch die *Verengerung der Nierennische*. Diese Verengerung der Nierennische kann sowohl durch unmittelbar von aussen, als auch durch mittelbar wirkende Gewalten herbeigefuhrt werden. Stoss von hinten, von der Seite, Fall auf den Bauch oder gegen kantige Gegenstande konnen die untersten Rippen der Wirbelsaule nahern und die Nierennische verengern. Aber auch Muskelzug ist im stande eine Einwartsbewegung der Rippen hervorzurufen, wenn die betreffenden Personen, um sich vor dem Fall nach Ausgleiten zu bewahren, unwillkurlich die Muskeln kontrahieren. M. quadratus lumborum, erector trunci, vorn die Bauchmuskeln. Auch anhaltender Husten verkleinert den Raum, in welchem die Niere liegt und so ist es auch erklarlich, dass Wanderniere nach schwerem Heben oder ahnlichen anstrengenden Arbeiten bei gleichzeitigen anhaltenden Hustenstossen auftritt. Begunstigt kann die Entstehung der Wanderniere auch werden durch lordotische Verkrummungen der Wirbelsaule, die ihrerseits gleichfalls traumatischen Ursprungs sein konnen.

Die *Wanderniere* macht zunachst Erscheinungen, die man im allgemeinen als *nervose* zu bezeichnen geneigt ist. An- und Hyperaesthesie der Bauchschenkel auf, Schmerzen im Kreuz und in der Lende, Storungen der Verdauungsorgane, letztere konnen durch Druck der verlagerten Niere auf das Duodenum bedingt sein, Icterus durch Druck oder Zug des lig. hepato-duodenale; durch *Stielbildung* konnen Harnbeschwerden, Vasomotorische Fiebererscheinungen, selbst Hydronephrose hervorgerufen werden.

Die Beschwerden der Wanderniere konnen entweder durch entsprechende Leibbinden gemildert oder durch Fixation der verlagerten Niere auf operativem Wege beseitigt werden.

Ausser durch die Stielbildung bei Wanderniere kann

die traumatische *Hydronephrose* noch aus folgenden Ursachen entstehen:

1. Durch Verletzung der Urethra mit nachträglicher Striktur,

2. Verstopfung durch ein Blutcoagulum,

3. Lockerung eines Nierensteins durch das Trauma, der dann in den Urether gelangt,

4. Kompression durch peritoneale oder urethrale Blut- oder Harngeschwülste.

Die *Nierenzellengewebsentzündung*, Paranephritis, kann unter anderen Ursachen als solche auch Traumen haben. Die an der Verletzungsstelle auftretende Blutung führt durch Einwanderung der Entzündungserreger zur Eiterung. Der Abscess bricht entweder unter der 12. Rippe oder durch das Trigonum Petiti nach aussen durch oder, er senkt sich bis nach dem kleinen Becken bezw. nach der Leistenbeuge, um dann als Psoasabscess zum Vorschein zu kommen.

Stichverletzungen der Nieren infolge von Eindringen von spitzen Instrumenten können, wenn sofort ärztliche Hilfe geleistet wird, sehr günstig verlaufen. Der von mir in der Kasuistik angeführte Fall ist nach ca. 3 Monaten völlig erwerbsfähig geworden.

Die Beurteilung des Grades der Erwerbsfähigkeit richtet sich nach der Intensität der Erscheinungen, welche in den späteren Stadien der Verletzung zu Tage treten. Diese können manchmal so gering sein, dass die Verletzten an der Ausübung der völligen Arbeitsthätigkeit nicht gehindert werden. Es wird dann entweder gar keine oder nur eine recht niedrige Rente am Platze sein. Anderenfalls, wenn die Beschwerden die Arbeitsfähigkeit beschränken, muss die Invalidität je nach dem Masse dieser Beschränkung festgesetzt werden.

Fälle von Nierenkrebs nach Trauma sind bekannt. In einem von Thiem angeführten Falle Löwenthal's war der Tod 17 Jahre nach der Verletzung eingetreten. Die Kontinuität der Erscheinungen vom Unfallstage ab lag klar zu Tage.

Verlust einer Niere, nach Operation, $33^1/_3$—50%.

Fall von Wanderniere nach Kontusion des Rückens und »Nierenzerreissung«

Ausgang: Wesentliche Besserung, völlige Erwerbsfähigkeit.

Der 27 Jahre alte Maurer W. fiel am 30. August 1893 mit seiner rechten Rückenseite gegen eine vorstehende Maschinenschraube.

Der Urin soll gleich hinterher blutig gewesen sein.

Die einige Wochen später vorgenommene ärztliche Untersuchung ergab eine rechtsseitige *Wanderniere*.

Symptome: Schmerzen im Kreuz, im Unterleib, Brechneigung, Nierendämpfung fehlt rechts.

Am 11. Oktober 1894 konnte nichts mehr von der Wanderniere gefunden werden. Daher völlig erwerbsfähig.

Fall von Nierenruptur nach Sturz rücklings von der Rüstung.

Ausgang: Hydronephrose, später Besserung.

Der 26 Jahre alte Zimmermann W. stürzte am 28. August 1895 rücklings von der Rüstung, Höhe 3 m. Kontusion des Rückens, links Nierenzerreissung. Krankenhausbehandlung.

Von mir untersucht am 28. Januar 1896.

Kleiner, untersetzter, blasser Mann. Linke Nierengegend am Rücken deutlich aufgetrieben; tympanitischer Schall, Grenzen nach allen Richtungen verbreitert. Eiweiss.

Behandlung anfangs ambulant, später im Krankenhause. Besserung. Rente 30%.

8. Die Verletzungen und traumatischen Erkrankungen der Harnblase, der Harnröhre, des Hodens und des Penis.

Verletzungen der Harnblase, Rupturen derselben entstehen sowohl nach direkter Gewalt, nach *Verschüttung, Ueberfahren, Einklemmungen*, Hufschlag, nach Beckenbrüchen durch direktes Eindringen der Knochenfragmente, oder auch nach Heben schwerer Lasten. Von Wichtigkeit ist hierbei, ob die Blase bei der Verletzung gefüllt war. Die gefüllte Blase ist viel leichter einer Verletzung zugänglich, als die leere. Die operative Behandlung erzielt hier gute Erfolge. In einigen von mir beobachteten zum Teil auch in der Kasuistik angeführten Fällen von Blasenverletzungen war durch die gleich unterher vorgenommene Operation die drohende Gefahr abgewendet und auch für später ein günstiger Erfolg erzielt worden.

Als *Nachkrankheiten* der Blasenverletzungen werden erwähnt:

Blasenkatarrh, Blasensteine, Polyurie. Letztere kann bei der Arbeit ganz besonders störend sein,

Die *Quetschungen des Hodens* können zur *Hydrocele*, zur *Haematocele* und zur *eitrigen Hodenentzündung* führen. Die Quetschungen einer bereits vorhandenen Hydrocele können ganz erhebliche Blutungen zur Folge haben. Die Behandlung ist am zweckmässigsten eine operative, auch durch Hochlagerung, Bettruhe und Umschläge kann man gute Erfolge erzielen. Nachher empfiehlt sich noch für einige Zeit das Tragen eines Suspensoriums.

Wunden der äusseren Hodenhaut heilen bei sachgemasser Behandlung gut und hinterlassen keine Beschwerden.

Eine mässige und entzündungsfreie Hydrocele macht gewöhnlich gar keine Beschwerden. Man sieht daher auch viele Arbeiter mit der Hydrocele ohne irgend eine Lohneinbusse alle schweren Arbeiten verrichten. Darum empfiehlt es sich auch, bei der Rentenabmessung nur dann höhere Einschätzungen vorzunehmen, wenn wirklich eine Entzündung des Hodens vorliegt, welche überdies auch behandelt werden muss.

Der *Verlust eines Hodens* hat, wenn der andere gesund ist, keine nachteiligen Folgen. Der Verlust beider Hoden hat die Einbusse der Zeugungsfähigkeit und eine Reihe hiermit verbundener nervöser Beschwerden zur Folge. Die Einschätzung bis auf 5000 ist daher in einer Anzahl von Fällen gerechtfertigt.

Hodentuberkulose nach Trauma, und zwar nach Quetschung, ist beobachtet worden. Die Tuberkulose war sowohl einseitig, als auch doppelseitig aufgetreten. Kastration des Hodens ist in solchen Fällen geboten.

Dass *Hodenkrebs* nach einem Trauma vorkommen kann, ist anzunehmen. Es wird aber nötig sein, die Anamnese besonders vorsichtig aufzunehmen, da Hodenkrebs auf nicht traumatischem Wege ziemlich häufig vorkommt.

Die *geheilten Harnröhrenverletzungen* hinterlassen gewöhnlich Strikturen, welche beim Urinieren Beschwerden

verursachen können. Da die Urinbeschwerden auf die Arbeit störend einwirken, auch vielfach ärztliche Behandlung erheischen, ist eine Rente von 25—50% häufig angebracht.

Die *Quetschungen* und *Wunden des Penis* können zu Narben und Verstümmelung mit oder ohne Funktionsstörung führen. So werden auch nach diesen Verletzungen Strikturen der Harnröhre beobachtet.

Der Verlust des Penis ist wie der des Hodensackes zu entschädigen.

Fig. 27.

Fall von schwerer Kontusion des Unterleibes nach Hufschlag. Blasenruptur. (Fig. 27.) *Ausgang. Operation. Heilung.*

Der 22 Jahre alte im Zirkus beschäftigte Kutscher M. wurde von einem Pferde gegen den Unterleib geschlagen. Er verlor sofort das Bewusstsein, wurde sogleich nach dem Krankenhause geschafft und operiert.

Bei der am 20. März 1899 von mir vorgenommenen Untersuchung zeigte sich an dem mittelgrossen, kräftigen, jungen Manne in der linea alba eine fast vom Nabel bis zur Symphyse reichende, etwas tiefe, blaurothliche Operationsnarbe, an deren Seite die Stichnarben von den Nähten noch zu sehen waren. Narbe und Unterleib schmerzhaft. Es bestehen Polyurie (der Verletzte muss täglich mindestens 20mal uriniren) und Obstipation. Das linke Bein ist ödematös geschwollen, unten in der unteren Hälfte des Unterschenkels und im Fuss blaurot verfärbt. (Wahrscheinlich Druck auf die Ven. iliaca ext. od. communis.) Trägt Leibbinde und Binde um das linke Bein. Nach ca. 4 Monaten ve.

Fall von Harnröhren- und Blasenverletzung. Operation. Heilung mit Hinterlassung von [illegible] Fistel.

Dem 35 Jahre alten Maler H. brach am 25. April 1890 die

Rüstung, auf der er arbeitete, zusammen. Er stürzte mit hinunter. Ein zerbrochenes Brett verletzte ihm die Harnröhre, den Hoden und drang ihm in den Unterleib bis in die Blase. Operation einige Stunden hinterher im Krankenhause. Heute besteht noch eine ziemlich tiefe, 3 cm breite, nicht abhebbare und nicht verschiebliche, schmerzhafte Operationsnarbe, von der Symphyse bis über die Blasengegend hinausziehend.

Es besteht andauernder Harnreiz, H. muss sehr oft urinieren, 45%, seit 2 Jahren 25%.

Fall von Quetschung der Harnröhre nach Sturz in einen Kanal.

Ausgang: Striktur, Albuminurie.

T., 25 Jahre alt, Arbeiter, stürzte am 28. November 1893 in einen Kanal, wobei er sich die Harnröhre stark quetschte. Operation. Seitdem Striktur, häufig Albuminurie, Polyurie.

Rente 50%.

9. Die Hernien, Eingeweidebrüche.

Den Durchtritt der Eingeweide aus der Bauchhöhle durch irgend einen Spaltraum an die Körperoberfläche oder nach einer anderen Höhle nennt man Bruch (Hernie). Das *Vorhandensein* dieses Spaltraums für den Durchtritt der Eingeweide ist notwendig.

Derartige Lücken in der muskulösen bezw. bindegewebigen Bauchwand können *angeboren* oder *später erworben* d. h. *allmählich entstanden* sein, oder aber sie können auch durch ein *Trauma hervorgerufen* worden sein.

Für den Durchtritt von Nerven und Gefässen und für den Samenstrang (beim Weibe für das lig. rotundum) giebt es auch normale Lücken, die aber nur dann den Durchtritt von Eingeweiden gestatten, wenn diese Lücken durch irgend welche Einflüsse gedehnt oder vergrössert worden sind.

Subcutane Zerreissungen der Bauchwand können auf traumatischem Wege an jeder Stelle derselben eintreten. Diese traumatischen Hernien sind es nun, die uns hier beschäftigen.

Fall von Bauchbruch nach Sturz von der Rüstung und Aufschlagen mit dem Bauch. Traumatische Peritonitis.

Der 44 Jahre alte Anstreicher K. fiel am 24. Oktober 1890 von der Rüstung und schlug mit dem Bauch unten auf, nachdem er sich noch mit der rechten Hand hatte stützen wollen.

Ausser einer rechtsseitigen Radiusfraktur erlitt er eine schwere *Kontusion des Bauches*, an die sich eine Peritonitis anschloss. Krankenhausbehandlung ca. 6 Wochen. Es wurde dort auch ein Bauchbruch festgestellt, der durch den Fall nach aussen in die Erscheinung getreten war.

Bei der von mir am 24 Januar 1891 vorgenommenen Untersuchung konnte ich einen nahezu faustgrossen Bruch in der linea alba ca. handbreit unter dem Proc. xyphoideus feststellen. Von dort konnte man einen beweglichen, ziemlich dicken Strang schräg bis nach dem linken unteren Rippenrande, bis zur Axillarlinie verlaufend fühlen.

Wegen der Schmerzen beim Bücken, Unfähigkeit Gegenstände vom Boden aufheben zu können 60%. Zusammenhang zwischen Unfall und Bruch anerkannt.

Fall von traumatischem Nabelbruch nach Verheben.

Der korpulente, 52jährige Maurerpolier P. verspürte am 15. September 1891 beim Anheben einer ca. 4 Zentner schweren Treppenstufe einen sehr heftigen, schneidenden Schmerz in der Nabelgegend und hatte sofort das Gefühl, dass sich ihm etwas herausgedrängt habe. Als er seinen Leib untersuchte, fand er eine ca. kirschgrosse, weiche Geschwulst, die beim Eindrücken immer wieder herauskam. Der Arzt konstatierte Nabelbruch. Rente seit 16. Dezember 1891 10%. Am 12. Januar 1893 war der Bruch bereits apfelgross. Heute ist er nicht grösser, wird durch eine Leibbinde zurückgehalten. P. klagt über Stuhlbeschwerden, hartnäckige Verstopfungen, Schwindelgefühl beim Bücken, auch mittelschwere Gegenstände können nicht gehoben werden. Arbeit muss bei sehr heftigen Beschwerden ausgesetzt werden.

Fall von traumatischem Bauchbruch. Hernia lineae albae nach Verheben.

Operation.

Der 46jährige kräftige Zementarbeiter S. fühlte am 18. November 1895, als er einen schweren mit Zement gefüllten Sack anheben wollte, einen *heftigen Schmerz im Bauch*. Die unmittelbar darauf vorgenommene ärztliche Untersuchung ergab etwa handbreit unter dem Nabel in der linea alba einen faustgrossen Bruch. Die Radikaloperation erfolgte erst zwischen dem 13. und 28. März 1896 im Krankenhause. Unfall im Betrieb lag vor. Wegen der ziehenden Schmerzen an der Operationsnarbe, Verdauungsbeschwerden und Neigung zur Verstopfung bekam S. 20% Rente.

Fall von operiertem Bauchbruch. Hernia lineae albae mit zurückgebliebener nur vorübergehender Besserung.

Der 60jährige Arbeiter M. kam wegen einer unbedeutenden Kontusionswunde in der linken Inguinalfalte ins Krankenhaus und wurde dort wegen seiner Atem- und Verdauungsbeschwerden an seinem alten Bauchbruch — ohne Wissen der Berufs-Genossenschaft — operiert,

Tafel XIII.

Fall von erworbenem Bauchbruch, durch Unfall verschlimmert.

Der 53jährige, etwas fettleibige Arbeiter P., schon seit früher mit einem kleinen Nabelbruch behaftet, wurde am 25. August 1897 bei Ausschachtungsarbeiten bis zu den Knieen verschüttet. Bei dem Versuch, sich herauszuarbeiten, heftige Schmerzen im Nabel, seitdem angeblich Vergrösserung des Bruchs, der von mir fast handtellergross gefunden wurde. Klagt über andauernde Schmerzen im Leib; ohne Binde angeblich unfähig zu gehen. Gesamtrente — Periostitis an den Schienenbeinen — 50 %.

M. fühlte nach der Operation vermehrte Beschwerden und verlangte hierauf Entschädigung. Von der Berufs-Genossenschaft abgewiesen, erstritt er sich schliesslich durch das R.-V.-A. eine Rente von 30%. Der Bruch trat bei Hustenstössen durch die Diastase nach aussen.

Der traumatische Leistenbruch, Hernia inguinalis traumatica.

Leistenbrüche kommen sehr häufig bei Arbeitern vor, meist einseitig, aber auch doppelseitig. Gegenüber der grossen Anzahl von erworbenen Leistenbrüchen, die ich seit 13 Jahren täglich in meiner Unfallpraxis zu sehen bekomme, habe ich hingegen traumatische Leistenbrüche nur in 31 Fällen gesehen.

Unter Leistenbruch versteht man die Bruchgeschwulst, welche, durch den inneren Leistenring in den Leistenkanal eintretend, dort verbleibt (Hernia interstitialis) oder durch den äusseren Leistenring an die Körperoberfläche tritt und sich entweder hier oder bei weiterer Entwicklung innerhalb des Hodensackes (Hodenbruch) als Geschwulst nachweisen lässt.

Man unterscheidet einen indirekten und einen direkten Leistenbruch.

Der indirekte Leistenbruch folgt dem Leistenkanal bezw. dem Samenstrang in seinem Verlauf und tritt, falls er nicht interstitiell bleibt, durch den äusseren Leistenring an die Oberfläche und senkt sich bald in den Hodensack als Hodensackbruch (Skrotalbruch). Das ist die Regel.

Der direkte Leistenbruch hingegen tritt nach innen

Tab. 13

Lith. Anst. d. Naturhist. Museums

von der Arteria epigastrica nach dem äusseren Leistenring zu, ohne den ganzen Kanal zu benutzen. Er durchdringt also die Bauchdecken in grader Richtung von hinten nach vorn.

Die Dehnung und Vergrösserung des Leistenkanals kann durch ein einmaliges Trauma, manchmal sogar durch einen Einriss in den Leistenring geschehen, sie kann aber auch, und das ist gewöhnlich der Fall, allmählich durch Schwund des praeperitonealen Fettes vor sich gehen. Durch die Fettatrophie, wie sie besonders bei alten Leuten vorkommt, werden die natürlichen Lücken grösser, es muss also auch der Leistenring grösser werden, das Bauchfell wird faltig und wird durch den abdominalen Druck in diese erweiterten Lücken, demnach hier in den Leistenkanal hineingestülpt. Folgt nun das Eingeweide dieser Ausstülpung nach, Bruchsack, so ist der Bruch fertig.

Dieser Eintritt der Eingeweide kann durch die Bauchpresse, wie sie bei Anstrengungen, beim schweren Heben, aber auch beim Husten und Niesen, vor sich geht, sehr wohl zu Wege gebracht werden. Es ist nicht immer notwendig, dass diese Art der Füllung des Bruchsackes eine schmerzhafte sein muss, sie kann sogar ganz symptomlos einhergehen, ohne dass es der Kranke merkt, was bei den *nicht* traumatischen Hernien gewöhnlich der Fall zu sein pflegt.

Schmerzhaft hingegen wird der Durchtritt der Eingeweide bei einem Trauma dann, wenn ein Einriss in den Leistenring oder eine gewaltsame Dehnung oder eine Einklemmung des Bruches zustande kommt. Dieses sind auch im wesentlichen die Bedingungen, welche zur Entschädigung der Leistenbrüche führen, worauf wir gleich noch einmal zurückkommen.

Der Leistenbruch kann, wie erwähnt, einseitig und doppelseitig sein. Ein doppelseitiger Leistenbruch spricht gegen die Annahme eines traumatischen Ursprungs.

Von dem fertigen Bruch ist die *Bruchanlage* zu unterscheiden, welche in einer gewissen lokalen Schwäche der Bauchwand in der Gegend des Leistenkanals besteht.

Man erkennt diese Schwäche in der exspiratorischen

Tafel XIV.

Narbe nach operiertem, rechtsseitigem (eingeklemmten) Leistenbruch.

Der 18jährige Steinmetzlehrling R. zog sich am 27. Juni 1894 beim Anheben eines eisernen Trägers eine Einklemmung seines rechtsseitigen Leistenbruchs zu.

Operation im Krankenhause.

Anfangs bestand starkes Spannungsgefühl an der Narbe und Schmerz beim Husten, Niesen, sowie beim Versuch, schwere Gegenstände zu heben.

Rente zu Anfang 40 %, später, wie auch heute, 20 %. Beim Husten wölbt sich die Narbe mit Umgebung hervor.

R. trägt Bruchbandage.

Hervorwölbung dieser Gegend. Hiermit ist eine pathologische Erweiterung des äusseren Ringes verbunden. Kaufmann versteht unter Bruchanlage: Die Erweiterung des äusseren Leistenringes, des Leistenkanals und des inneren Leistenringes und die verminderte Resistenz der Vorderwand des Leistenkanals.

Von der interstitiellen Hernie ist die Bruchanlage wohl zu unterscheiden. Der interstitielle Bruch wird erkannt an einer meist flachen Auftreibung in der Gegend des Leistenkanals, welche nicht aus dem äusseren Leistenring austritt. Die interstitiellen Brüche sind diejenigen, welche gewöhnlich die meisten Beschwerden machen. Auch ist grade bei diesen die Einklemmungsgefahr am grössten, die dann am inneren Leistenring vor sich geht.

Die äusseren Symptome des Leistenbruches, das Aussehen der Bruchgeschwulst, sind schon erwähnt worden. Die Bruchgeschwulst kann klein, kaum taubeneigross, aber auch von ganz immenser Grösse sein und bis zum Knie reichen. Die Hauptbeschwerden des Bruches bestehen in den lokalen, sowie in den Unterleibsschmerzen überhaupt, ihre Gefahr in der Einklemmung. Die kleinen, besonders interstitiellen Brüche machen oft die meisten Beschwerden, während die grossen Skrotalbrüche keine Beschwerden zu machen pflegen. Nur wenn sie immense Grössen erreichen, machen sie durch die Schwere und den Zug nach unten Schmerzen.

Tab 14

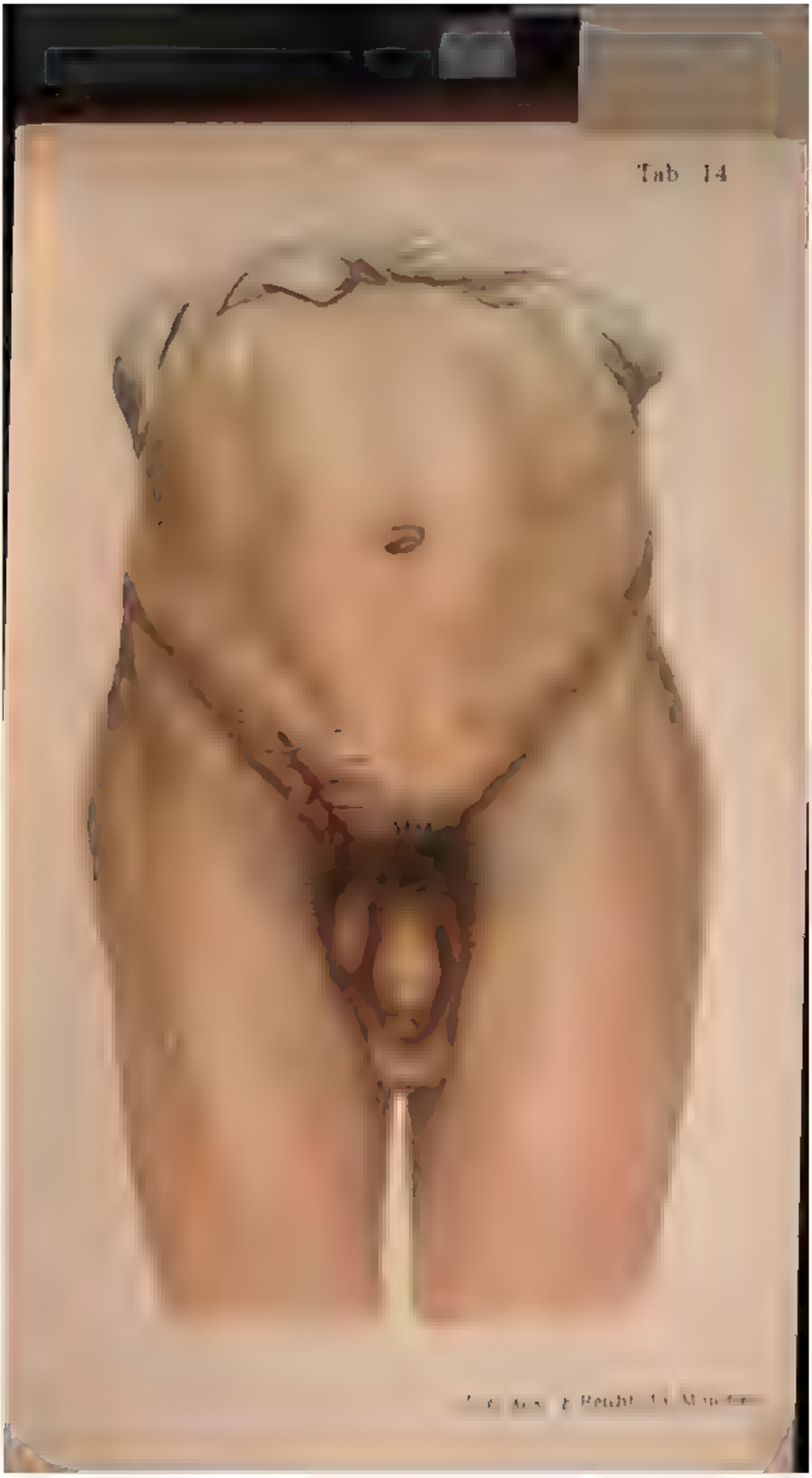

Der *infolge eines Traumas plötzlich entstandene Leistenbruch macht gewöhnlich heftige Schmerzen.* In manchen Fällen lässt sich auch deutlich eine entzündliche Anschwellung an der Bauchwand, entsprechend der Austrittsstelle des Bruches, nachweisen. Das Vorhandensein dieser nach aussen sichtbaren Entzündung ist aber nicht immer erforderlich, sie kann auch fehlen. Dann aber ist die Unterscheidung zwischen altem und frischem Bruch oft ganz unmöglich. Die Grösse des nach aussen sichtbaren Bruches ist keineswegs immer ein Beweis für das Alter des Bruchs. Interstitielle Leistenbrüche können jahrelang die Grösse einer Wallnuss behalten. Umgekehrt aber ist man berechtigt zu behaupten, dass ein grosser Leistenbruch, ein Hodensackbruch nicht mehr als frischer Bruch zu betrachten ist. Dazu kommen noch die Dicke des Bruchsackes, sowie die Bruchhüllen und die Grösse der Bruchpforte, die für einen alten Bruch sprechen. Sind also diese Zeichen sichere Beweise für einen alten Bruch, so ist ein kleiner, flacher Bruch nicht immer ein Beweis für einen frischen, noch jungen Leistenbruch.

Dass ein Bruch Beschwerden macht oder wenigstens machen kann, lehrt die Erfahrung. Richtig ist, dass viele Menschen mit mächtigem Leistenbruche seit Jahren behaftet sind, ohne auch nur die geringsten Beschwerden zu haben, oft ohne von ihrem Bruch etwas zu wissen. Viele Menschen aber leiden bedeutend unter ihrem Leistenbruch und mit Recht nennt daher König das Bruchleiden ein „weit verbreitetes, die Arbeitskraft des Menschen vielfach beeinträchtigendes und in seinen Folgen häufig verderbliches Leiden“.

Behandlung der Leistenbrüche

Für die Leistenbrüche, welche gut reponiert sind, und durch ein gut sitzendes Bruchband zurückgehalten werden können, ist das Tragen des Bruchbandes eine grosse Erleichterung. Auch wird hierdurch der Gefahr der Einklemmung vorgebeugt. Für diejenigen Fälle hingegen, die

Tafel XV.

Rechtsseitiger grosser Unterleibsbruch nach Platzen einer tiefen, trichterförmigen Narbe.

Der 27jährige Steinträger D. sprang von einem umkippenden Brett rücklings in eine Baugrube und spiesste sich dort auf einem spitzen Spatenstiel auf. Der Stiel drang an der vorderen und äusseren Seite des rechten Oberschenkels hinein, ging unter dem Ligamentum Poupartii hindurch und kam etwa oberhalb der Spina anterior superior heraus.

Krankenhausbehandlung bis 7. Dezember 1886. Von mir in seiner Wohnung untersucht am 6. Januar 1887.

Grosser, kräftiger Mann. In der rechten Unterleibsseite sitzt eine grosse, breite, trichterförmige und stark in die Tiefe gehende Narbe. Eine zweite kleinere Narbe auf der äusseren vorderen Seite des rechten Oberschenkels. Linke Bauchseite erschien stark aufgetrieben. Subjektiv Wohlbefinden.

Rente anfangs 30 %.

Als ich etwa 6 Wochen später eiligst wegen Verschlimmerung des Zustandes zum Verletzten hinbestellt wurde, war statt der trichterförmigen Narbe ein Unterleibsbruch zum Vorschein gekommen, wie er auf dem Bilde dargestellt ist. Vermutlich handelte es sich um die Folgen einer sehr starken Peristaltik, da D. von mir mehrfach beim Abendessen vor einer mächtigen Schüssel Kartoffeln angetroffen wurde. Klagen über Schmerzen im Leibe und im rechten Oberschenkel, Gebrauchsbeschränkung an diesem. Behandlung bestand in Bettruhe, Umschlägen und Diät.

Rente betrug nachher 50 %, nach etwa 3 Jahren auf Grund eines von einem beamteten Arzt ausgestellten Gutachtens 100 %.

Tod am 1. Juli 1895 an chronischer Nephritis. (Potator.)

---

trotz des Bruchbandes immer wieder Beschwerden machen, empfiehlt sich die Radikaloperation. Bei Einklemmungen ist die Radikaloperation immer geboten, wenn es nicht gelingt, den Bruchsack zu reponieren. Dennoch empfiehlt sich auch nach erfolgter Operation das Tragen eines Bruchbandes bezw. einer entsprechenden Bandage, da es doch immer wieder vorkommt, dass, wenn nicht gerade kurz nach der erfolgreichen Operation, so doch später der Bruch wieder hervortritt. Es ist daher auf ein gut sitzendes Bruchband und seine Instandhaltung stets zu achten. Im übrigen ist dem Kranken einzuschärfen, dass er auch für regelmässigen Stuhlgang sorgt und starkes Bauchpressen, sowie das Tragen schwerer Lasten vermeidet

Fig. 15.



Lith. Anst. d. Kunstverlag Munch

Die Entschädigung der Leistenbrüche.

Das R.-V.-A. entschädigt nicht nur frische, auf traumatischem Wege plötzlich entstandene Leistenbrüche, sondern auch alte, infolge des Traumas herausgetretene Brüche. Die blosse Leistenbruch-Anlage berechtigt daher noch nicht zur Entschädigung.

„*Nicht die bestehende Anlage zum Leistenbruche, sondern das sogenannte Austreten des Bruches (d. h. eines Teiles der Eingeweide durch die Bruchpforte des Leistenkanals) ist die die Gewährung einer Entschädigung nach dem Unfall-Versicherungs-Gesetz bedingende Thatsache.*"

Das Austreten eines alten Bruches wird demnach als Verschlimmerung des körperlichen Zustandes im Sinne des § 65 angesehen. Begründet wird der Standpunkt des R.-V.-A. noch damit, dass das Heraustreten eines Leistenbruches bei einem Arbeiter, der auf die Ausnutzung seiner Muskelkräfte angewiesen ist, regelmässig auf die Erwerbsfähigkeit beschränkend einwirkt. Denn die durch das Leiden verursachten Beschwerden, sowie der Umstand, dass der Bruch sich einklemmen und dadurch für Gesundheit und Leben gefährlich werden kann, nötigen den bruchleidenden Arbeiter zum Tragen eines gut sitzenden Bruchbandes und zur sorgsamen Obacht darauf, dass dasselbe den Bruch auch dauernd zurückhält.

Nach der Anschauung des R.-V.-A. ist es also gleichgültig, ob ein auf traumatischem Wege plötzlich entstandener Leistenbruch möglich ist oder nicht. Die Voraussetzungen, unter denen das Vorhandensein eines Betriebsunfalles angenommen wird, sind nach Kaufmann folgende:

I. Eigentliche Unfallereignisse:
   1. direkte Gewalteinwirkungen auf die Leistengegend,
   2. Ausgleiten oder Fallen beim Heben oder Werfen von schweren Gegenständen oder Lasten.

II. Aussergewöhnliche Anstrengungen, z. B.
   1. schwere, jedoch geläufige Arbeit, die unter ausnahmsweise ungünstigen Umständen verrichtet werden muss;

2. ungewohnte Anstrengung;
3. über den Rahmen der gewöhnlichen Betriebsarbeit hinausgehende Anstrengung (aussergewöhnliche Anstrengung in Hinsicht auf Alter und Körperstärke des Arbeiters).

»Nur die plötzlich und unter heftigen Schmerzen in die Erscheinung tretenden Brüche sind entschädigungspflichtig.«

»Das plötzliche Entstehen eines Bruches hat regelmässig heftige, kaum erträgliche Schmerzen im Gefolge, welche den davon Betroffenen mindestens zu einer Unterbrechung der Arbeit nötigen und ihn unwillkürlich zu Aeusserungen des Schmerzes, sowie zur alsbaldigen Anrufung ärztlicher Hilfe veranlassen.«

»Wird ein derartiger Nachweis nicht geführt, so spricht die Vermutung dafür, dass die Arbeit, bei welcher der Bruch ausgetreten ist, nur die Gelegenheit, nicht aber die Ursache für den Bruchaustritt gebildet hat und daher nur als die Ursache für die Entdeckung, nicht für die Entstehung des Bruchleidens anzusehen ist.« (Handbuch der U.-V.)

Die Einklemmung eines Bruches infolge einer Betriebsarbeit wird unbedingt als Unfall angesehen.

Es liegt daher im eigenen Interesse des Verletzten, wenn er für einen später zu machenden Entschädigungsanspruch entweder sofort oder spätestens am nächsten Tage den Arzt zuzieht.

Die Durchschnittsrente beträgt bei einem Leistenbruch, der durch ein Bruchband gut zurückgehalten werden kann, 10%. Bei andauernd schmerzhaften Leistenbrüchen muss die Entschädigung höher sein.

Die Untersuchung auf Leistenbruch hat Folgendes zu beachten:

1. Aeusserliche Beschaffenheit und Lage;
2. Untersuchung der Bruchpforte, Grösse und Beschaffenheit des Leistenringes, bezw. des Leistenkanales;
3. Empfindlichkeit des Leistenkanals, bezw. des Leistenringes;

4. Reponierbarkeit im Stehen;
5. in der Ruhelage;
6. Prüfung, ob der Leistenbruch durch ein gut sitzendes Bruchband zurückgehalten werden kann;
7. Genaue Eruierung der anamnestischen Verhältnisse bezüglich des traumatischen Ursprunges.

Die *Schenkelbrüche* können unter Umständen auch traumatischen Ursprungs sein, sind jedoch meist erworben. Entschädigung wie bei Leistenbrüchen.

Nabelbrüche sind gewöhnlich angeboren oder erworben. Dicke, fettleibige Personen haben sie häufig. Immerhin giebt es doch Fälle, wo auch Nabelbrüche auf ein Trauma zurückzuführen sind. So sind schwere Kontusionen und Quetschungen, besonders bei dickleibigen Personen schon geeignet, einen Nabelbruch hervorzurufen.

Die Erwerbsunfähigkeit ist hier gewöhnlich eine höhere, als bei den Leistenbrüchen. Passende Bruchbänder sind besonders bei fettleibigen Personen oft schwer zu haben.

Der *Bauch-* oder *Magenbruch* kann gleichfalls auf traumatischen Ursprung zurückzuführen sein. Wenn auch von manchen Seiten, z. B. *Rinne* die traumatische Entstehung verworfen wird, behauptet *Witzel*, dass die Hälfte aller Bauchbrüche traumatisch sei. Jedenfalls ist die traumatische Entstehung dieser Brüche nicht zu leugnen; meine Kasuistik bringt auch einige Belege hierfür.

Die Beschwerden sind: Magenschmerzen, Verdauungsstörungen, Atembeschwerden u. a. Schwere Lasten können nicht getragen werden, schwere Arbeit ist zu verbieten. Rente: 33⅓—50%.

Der Bauchbruch kann auch an tiefer liegenden Stellen, als in der Gegend des Magens sitzen. Die Beschwerden sind ähnlicher Natur, wie die anderer Bauchbrüche.

Fall von linksseitigem traumatischen Leistenbruche bei einem Kalkträger.

Der 21jährige Kalkträger H. war im Begriff, mit der Mulde voll Kalk auf der linken Schulter von der Leiter nach der Rüstung zu steigen. Der rechte Fuss stand bereits auf der Rüstung, der linke wollte soeben die letzte Sprosse verlassen, als die Leiter zur Seite rutschte. Hierdurch bekam H. zuerst eine starke Spannung, darauf einen sehr heftigen

Schmerz in der linken Leistenbeuge. Sogleich ärztliche Hilfe. Leistenbruch, Ruhe, später Bruchband.

Von mir untersucht am 26. August 1895.

Der linke äussere Leistenring liess beim Betasten oben den Rand etwas zackig und sehr schmerzhaft erkennen. Kleiner Bruch, walnussgross.

20% wegen der Schmerzhaftigkeit.

Fall von linksseitigem Leistenbruch nach Fehltritt beim Tragen eines schweren Sackes mit Zement.

Sch. R., Arbeiter, 37 Jahre, trug einen 60—70 kg schweren Sack mit Zement über ein Brett. Als dieses unter seinen Füssen plötzlich nachgab, bekam er sofort einen heftigen Ruck in der linken Leistengegend. Der Versuch weiterzuarbeiten, misslang. Tags darauf, einem Feiertage, ruhte er aus, ging aber am nächsten Tage zur Arbeit. Die beiden folgenden Tage (Osterfeiertage) Ruhe, am 3. Osterfeiertage zum Arzt.

Kleiner linksseitiger Leistenbruch, unregelmässige Bruchpforte, schmerzhaft beim Betasten. Bruchband. 10%.

Fall von Heraustreten eines neuen (rechtsseitigen) und Verschlimmerung des alten linksseitigen Leistenbruches.

Der 29 Jahre alte Zimmerer G. hatte am 14. März 1888 mit 10 Kameraden einen schweren Mastbaum anzuheben. Dadurch, dass einige Leute den Baum zu früh losliessen, bekam G. einen heftigen Ruck im Körper und Schmerzen in der Leistengegend. Es gelang ihm nur mit Mühe, bis zum Abend weiter zu arbeiten. Am nächsten Tage meldete er sich krank, am 31. März schickte ihn der Arzt ins Krankenhaus. Radikaloperation des linken Leistenbruchs.

Von mir untersucht am 26. Juli 1888. Ziemlich grosse, empfindliche Narbe in der linken Leistenbeuge. Bei Hustenstössen wölbt sich diese Partie etwa faustgross hervor. Rechts kleiner Leistenbruch. Doppelseitiges Bruchband, 40%. Nach etwa 2 Jahren 20%. Der linke Bruch tritt unter der Pelotte bei Hustenstössen faustgross hervor. Aeusserer Leistenring gross, unregelmässig, lässt einige Einkerbungen (verheilte Risse) erkennen. Leistenkanal sehr kurz. Rechter Leistenbruch kommt nicht mehr bei Hustenstössen zum Vorschein. Auch hier ist der Leistenring sehr gross.

Fall von doppelseitigem, traumatischem, interstitiellen Leistenbruch. Der zweite nach einer Intervalle von 3 Jahren entstanden.

Der 34 Jahre alte Maurerpolier Sch. fiel am 1. Dezember 1892 von einem Balken und schlug mit der linken Unterleibsseite auf einem Balken auf. *Linksseitiger interstitieller Leistenbruch*, der als eine kaum fühlbare, flache Hervorwölbung zum Vorschein kommt. 10%.

Am 4. März 1895 fiel der Mann mit der rechten Unterleibsseite auf das eine Ende eines eisernen Trägers. *Rechter interstitieller Leistenbruch.* 10%.

In beiden Fällen war die Bruchgeschwulst im Leistenkanal zu fühlen. Andauernde, wenn nicht grosse, so doch belästigende Beschwerden.

Fall von operiertem interstitiellen Leistenbruch.

Ausgang: Ungünstiger Erfolg.

Cr., Arbeiter, 24 Jahre, jedenfalls schon von früher mit einer Bruchanlage behaftet, macht am 15. November 1890 auf einer Treppe einen Fehltritt und zieht sich eine Einklemmung des rechten Leistenbruches zu. Sofortige Operation im Krankenhause. Beschwerden bleiben aber bestehen.

Nach 3 Monaten von mir untersucht und meiner Anstalt zur Behandlung überwiesen.

Operationsnarbe in der rechten Inguinalgegend.

Klagen über Schmerzen in der Narbe und im Unterleibe schon nach mässig schnellem Gehen, beim Bücken, bei der Kotentleerung. Bei medico-mechanischen Probeübungen (Kuderapparat) tritt der Bruch wieder heraus.

Palpation ergab eine ca. hühnereigrosse Bruchgeschwulst im Leistenkanal.

Rente 40%.

V. Die Verletzungen und traumatischen Erkrankungen der oberen Extremität.

I. Der Schultergürtel

Vorbemerkungen über die Funktion der Schulter

Die Bewegungen zwischen Acromion und Schlüsselbein sind sehr beschränkt, sie bilden einen Bestandteil der Bewegungen des Schultergelenks, wenn der Oberarm über die Horizontale hinauskommt.

Das Schultergelenk hingegen gestattet als Kugelgelenk Bewegungen um viele Achsen, die sich alle in einem Punkte schneiden. Die Bewegungsfähigkeit des Schultergelenks ist demnach eine ausserordentlich grosse. Dass sie jedoch auch gewissen Beschränkungen unterliegt, erhellt aus dem anatomischen Bau der ganzen Schulter, speziell aus dem Verhältnis des Schultergelenks zum Acromion.

Der Oberarmkopf wird im Schultergelenk, ausser durch den Luftdruck, vorzugsweise durch den Deltamuskel festgehalten. Unterstützt wird hierin der Deltamuskel hauptsächlich vom Supraspinatus.

Die schlaffe Gelenkkapsel ist sehr dünn und zu gross, um den Oberarmkopf in der Pfanne festzuhalten. Nach unten zu bildet sie bei herabhängendem Arm eine grosse Falte. Umgekehrt spannt sich die untere Partie der Gelenkkapsel beim Erheben des Armes, wobei dann die obere Partie faltig wird.

Die Muskeln hingegen verhalten sich etwas anders.

Bei herabhängendem Arm sind der Deltamuskel und der Supraspinatus nicht erschlafft, wohl aber gedehnt. Der Triceps und die Schulterblattmuskeln bleiben (bei gestrektem Ellbogengelenk) erschlafft. Wird der Oberarm in die Horizontale gebracht, so kontrahieren sich der Deltamuskel und Supraspinatus; Triceps und Schulterblattmuskeln werden gedehnt. Weiter hierauf einzugehen, geht über den Rahmen dieser Aufgabe hinaus. Es sollte an dieser Stelle nur in kurzen Umrissen angedeutet werden, wie die Muskeln in den einzelnen Stellungen der Schulter sich verhalten. —

Der Arm kann im Schultergelenk so hoch gehoben werden, bis er ans Acromion anstösst. In der Regel bildet der Winkel ca. 90°. Soll der Arm über die Horizontale hinaus gehoben werden, so kann dies nur durch Drehung des Schulterblattes und Bewegung des humeralen Endes des Schlüsselbeins nach hinten und oben ermöglicht werden. Aber auch bis zur Horizontalen kann der Arm nicht immer ohne Beteiligung des Schulterblattes gehoben werden. Nach meinen Untersuchungen an Arbeitern im Alter von 20—30 Jahren geht die Elevation des Armes ohne Mitbewegung des Schulterblattes gewöhnlich nur bis zu einem Winkel von 75—85° vor sich.

Die Elevation bis 90° wird vom Deltamuskel mit Unterstützung des Supraspinatus besorgt. Bei dem letzten Teil dieser Elevation unterstützt den Deltamuskel noch der Serratus anticus major, indem er den unteren Schulterblattrand ein wenig nach aussen und vorn zieht, während der Cucullaris den oberen Teil des Schulterblattes festhält bezw. ihn der Wirbelsäule nähert. Dies kann aber nur mit einer Bewegung im Acromioclaviculargelenk vor sich gehen.

Nach Gaupp wird entsprechend der Vorwärtsdrehung des unteren Schulterblattrandes der Arm ein klein wenig nach vorn genommen, wobei als Armheber noch der Coracobrachialis und der Biceps mitwirken.

Die weitere Armerhebung über die Horizontale hinaus geschieht unter starker Beteiligung des Acromioclaviculargelenkes, indem das Schulterende des Schlüsselbeins vom Cucullaris stark nach hinten gezogen wird, während der Serratus anticus das Schulterblatt nach vorn zieht und aufwärts dreht Der untere Winkel des Schulterblattes beschreibt dabei einen von hinten nach vorn gerichteten nach abwärts convexen Bogen.

Der letzte Teil der Armerhebung bis zur Vertikalen wird schliesslich noch durch eine Bewegung im Claviculo-Sternalgelenk bewirkt, weil zuletzt das Schlüsselbein eine Drehung in der Längsaxe macht, so, dass sein vorderer Rand nach aufwärts gerichiet wird.

Bei der Erhebung über die Horizontale wirken ausser dem Cucullaris noch der Levator scapulae und die Rhomboidei, besonders der minor.

Die Erhebung des Armes von vorn wird vom Cucullaris, dem Levator scapulae und dem Pectoralis major (Adduktion) besorgt. Das Schulterblatt wird hierbei vom Serratus anticus major gedreht.

Das *Erheben* der ganzen Schulter, also Acromio-Claviculargelenk mit Schultergelenk besorgen der Levator scapulae und die beiden oberen Abschnitte des Cucullaris. Unterstützt kann diese Bewegung noch werden vom Sternocleidomastoideus.

Das *Herabsinken* der ganzen Schulter erfolgt vornehmlich durch die Schwere. Es kann auch hervorgerufen werden durch den Pectoralis minor und durch direkten Zug vom M. subclavius. Das Vorwärtsschieben der Schulter geht vor sich durch Drehung des Acromioclaviculargelenks und des Schulterblattes nach vorn. Hierbei entfernt sich der innere Schulterblattrand von der Wirbelsäule. Diese Bewegung geschieht vorzugsweise durch den Serratus anticus, den vorderen Abschnitt des Cucullaris und jedenfalls auch durch den Pectoralis minor.

Beim Zurückziehen der Schulter nach hinten nähert sich der innere Schulterblattrand der Wirbelsäule, das Acromio-claviculargelenk tritt nach hinten. Die hierbei thätigen Muskeln sind folgende: Der mittlere und untere Abschnitt des Cucullaris, die Rhomboidei und der Latissimus.

Die Funktion des Schultergelenks kann gestört oder aufgehoben sein:

1. primär durch krankhafte Prozesse oder krankhafte Veränderungen des Schultergelenks selbst.

2. Sekundär durch Veränderungen, die ausserhalb des Schultergelenks liegen.

Zu den primären Ursachen der Funktionsstörungen sind zu rechnen akute und chronische Entzündungen, Verwachsungen, Kontrakturen, Ankylosen, Lähmungen der Nerven und Muskeln des Schultergelenks, Erschlaffungen der Kapsel (Schlottergelenk) u. a., zu den sekundären narbige Verwachsungen der Nachbarschaft, Subluxationsstellungen des Humeruskopfes nach Frakturen des Oberarms mit Luxation, dislocierte Stellungen des Schultergelenkes nach Frakturen der Clavicula, der Scapula, des Ellbogengelenkes, zentrale Lähmungen u. s. w. —

Statistisches.

Es sind 1671 Verletzungen der Oberextremität, welche ich diesem Abschnitt zu Grunde gelegt habe. Hiervon entfallen auf die Schulter inkl. Schlüsselbein 312, auf den Oberarm 167, auf das Ellbogengelenk 103, auf den Unterarm 261, auf das Handgelenk 87, auf die Hand inkl. Finger 721.

1. Die Kontusionen der Schulter und des Schultergelenkes.

Kurze Anleitung zur Untersuchung. Man beginne mit einer genauen Aspection der kranken Schulter und vergleiche sie mit der gesunden zuerst bei herabhängenden Armen, dann in der Horizontalstellung, nachher auch in den anderen Stellungen. In jeder Stellung müssen beide Arme gleichmässig stehen. Man beachte genau die Vorderseite und die Rückseite, Stellung der Schlüsselbeine, Schulterblätter u. s. w. —

Kontusionsverletzungen der Schulter bezw. des Schultergelenks sind für diesen Abschnitt 159 aus meinem Material verwertet worden.

Durch Fall, Schlag, Stoss und Herauf- bezw. Heranfallen von Gegenständen kann entweder nur das äussere Ende des Schultergürtels, also die eigentliche Schulter oder das Schultergelenk, oder auch die ganze Schulter getroffen werden. Es kommt hierbei sehr viel auf die Art und Richtung der Gewalteinwirkung, sowie auf die Intensität der Gewalt selbst an.

Bei den eigentlichen Quetschungen der Schulter durch Einklemmungen, Herauffallen von schweren Gegenständen auf den liegenden Körper, Verschüttungen, handelt es sich gewöhnlich um Verletzungen des ganzen Schulterapparats, während durch Herauffallen von Gegenständen in vertikaler Richtung fast nur das Schulterdach getroffen wird.

Von der Intensität der Gewalt, der örtlichen Einwirkung und anderen Umständen hängt es ab, ob sich die Verletzung nur auf die Kontusionswirkung beschränkt, oder aber, ob die Schädigung eine tiefergehende ist. Unter den Schulter*kontusionen* meines Materials fanden sich viele Frakturen, Luxationen und Lähmungen, darunter vereinzelt Muskelrisse. Ausserdem finden sich sehr oft die nachfolgenden Störungen nicht allein an der Läsionsstelle selbst, sondern auch an einem entfernteren Punkt, z. B. eine Luxation des Brustendes des Schlüsselbeins, nach Fall auf die Schulter.

So habe ich in 28 Fällen von Schulterkontusion später Lähmungen, in 10 Fällen Frakturen des Schulterblattes, in 18 Fällen Luxationen im Acromio-claviculargelenk gefunden.

Die leichteren Fälle der reinen Schulter- und Schultergelenkskontusionen heilen gewöhnlich sehr bald. Bei einigen Personen handelt es sich um Tage, bei anderen um Wochen.

Bei sachgemässer Behandlung (Umschläge, frühzeitige Massage und Bewegungen) erzielt man sehr bald die Resorption des Ergusses, die Schmerzen lassen nach und die Verletzten melden sich oft selbst nach wenigen Wochen zur Arbeit.

Länger dauert die Behandlung bei Komplikationen oder bei allzu langer Fixation des Gelenkes.

Allzu lange Fixation führt zu Gelenksteifigkeiten, die aber wohl nur dann dauernde sind, wenn es sich um ältere oder sonst kranke Individuen handelt. Sind Frakturen, Luxationen und Lähmungen ausgeschlossen, so beschränken sich die Wirkungen der Kontusionen auf die Haut, die Muskeln, die Fascien, die Kapsel, Sehnen und Schleimbeutel.

Nach Resorption des Ergusses und Beseitigung der entzündlichen Erscheinungen kann man noch folgende *Symptome* nachweisen, die je nach ihrer Intensität oder individuellen Wirkung entweder noch einer Nachbehandlung benötigen oder aber zur Aufnahme der Arbeit führen:

Mehr oder minder ausgesprochene Atrophie des Deltoides, eventuell auch des Cucullaris und der Oberarm- und Brustmuskulatur; beschränkte Beweglichkeit im Schultergelenk, Schmerzen im Extrem der Bewegungen, knarrende Geräusche von mehr oder minder grosser Intensität, Schwächegefühl im Arm. In manchen Fällen findet man auch *Dislokationsstörungen, Pro- oder Supinationsstellungen des Oberarmes infolge von Verwachsungen.*

Durchschnittsrente ca. 25%, die gewöhnlich nach 3 Monaten reduziert, eventuell aufgehoben werden kann.

Indessen kommen doch Fälle vor, wo die Rente dauernd unverändert bleiben muss. Dies trifft gewöhnlich bei alten und schwächlichen, mit rheumatischen Beschwerden behafteten Personen zu, oder wenn sich ernstere Erkrankungen an die ursprüngliche Kontusion anschliessen.

Fall von Quetschung der linken Schulter nach Verschüttung; Plexuslähmung, trophoneuratische Störungen in der Hand.

Der 52jährige Rohrleger H. wird in einem Kanal am 20. Juli 1898 verschüttet.

Anfangs 14 Tage mit Einreibungen behandelt, wird er nachher elektrisiert.

Von mir untersucht am 7. Oktober 1898.

Der linke Arm kann in der Schulter nicht angehoben werden. Die weiteste Hubhöhe geht bis 75°. Linke Schulter- uud Brustseite abgemagert. Auffallend ist die ödematöse Anschwellung der linken Hand, welche erst 14 Tage nach dem Unfall eingetreten war, Fingergelenke verdickt. Hand kann nicht geschlossen werden. Lähmung in dem Gebiet des Medianus und Ulnaris. Vgl. Tafel XXX, Fig. 2.

Wird bei mir weiter behandelt.

Anfang September entlassen. Bis jetzt wesentliche Besserung. Hand kann 3/4 geschlossen werden. Arm wird im Schultergelenk bis 155° gehoben.

Auch die *Schleimbeutelverletzungen* der Schulter verlängern oft nicht unerheblich die Behandlungsdauer. Die Bursa acromialis wölbt sich als kleine, spitzrunde Geschwulst auf dem Acromion hervor (findet sich auch sehr häufig bei Lastträgern). Die Entzündung dieses Schleimbeutels macht aber am allerwenigsten Beschwerden.

Hingegen soll nach Dupley die Bursitis subacromialis durch Ueberwucherung der fibrösen Stränge des Plexus zur Neuritis desselben führen. Wahrscheinlich wird an diesem Prozess die Bursa subcoracoidea mit beteiligt sein.

Symptome: *Druckempfindlichkeit unter dem Acromion und Processus coracoideus, am Schulteransatz des Deltoides, Schmerzen bei den extremen Bewegungen der Schulter, schon wenn der Arm seitlich über 45° gehoben wird, Mitbewegung der Schulter* (Thiem).

Bei der Bursa subdeltoidea oder B. canalis bicipitalis bestehen die Hauptbeschwerden auch in Schmerzen bei den Bewegungen der Schulter bezw. des Oberarmes.

Von grosser Bedeutung ist die Verletzung der Bursa subscapularis, weil dieser Schleimbeutel mit der Gelenkkapsel in Verbindung steht. Die Behandlung verzögert sich dann gewöhnlich ganz bedeutend, die Muskeln des Schulterapparates atrophieren, der Arm kann lange, schon wegen der Schmerzen, später wegen der zottigen Verwachsungen im Schultergelenk nicht genügend gehoben werden.

Zu den *Nachkrankheiten der Schleimbeutelverletzungen* gehört u. a. auch das starke *knarrende Geräusch*, das ganz besonders auffällig an der Bursa mucosa anguli superioris scapulae zu konstatieren ist. Man kann in manchen Fällen dieses »*Schulterkrachen*« von ganz weiten Entfernungen hören. Es hat dies aber gar nichts weiter zu bedeuten, denn die Funktion des Gelenkes ist dadurch nicht gestört, wie überhaupt die Schleimbeutelentzündungen in dem chronischen Stadium gewöhnlich keinen Nachteil mit sich bringen.

2. Die Distorsionen (Verstauchungen) des Schulterapparates.

Es liegen 22 eigene Beobachtungen von reinen Distorsionen der Schulter den nachstehenden Ausführungen zu Grunde.

Die Distorsionen nach Fall oder Stoss auf die Schulter, den Ellenbogen oder die Hand können entweder den ganzen Schulterapparat treffen oder sich nur auf das Schulter- oder schliesslich nur auf das Acromio-clavicular-gelenk beschränken. Dasselbe gilt auch von den Distorsionen, die durch Zerrung beim Zugreifen, starkes Ziehen an befestigten Gegenständen u. a. Ursachen eintreten.

Die gemeinsamen Symptome in den späteren Stadien der Verletzung sind *Bewegungsbeschränkungen im Schultergelenk, knarrende Geräusche, Schmerzen, die auch fehlen können, Muskelatrophie.*

Die Distorsion des Acromio-clavicular gelenkes.

Die Verstauchungen der ligamentösen Verbindung zwischen Acromion und Schulterende der Clavicula haben entweder nur Dehnung, Zerrung, eventuell auch partielle Zerreissung des lig. acromio-claviculare zur Folge, oder auch eine direkte Verletzung der beiden Schleimbeutel Bursa acromialis und B. subacromialis. Eine geringe Zerreissung des lig. acromio-claviculare hinterlässt gewöhnlich keine dauernden funktionellen Störungen. Die Schleimbeutelentzündungen führen später zu den knarrenden Geräuschen, die gerade an der Bursa subacromialis relativ oft vorkommen. In letzter Beziehung sind die funktionellen Störungen gewöhnlich auch nur geringer Natur, sie werden aber doch individuell verschieden empfunden, sodass zeitweise eine Rente von 20 % nötig wird.

3. Die Frakturen des Schlüsselbeins.

Eigene Beobachtungen von Schlüsselbeinbrüchen sind im ganzen 74 hier verwertet worden.

Schlüsselbeinbrüche sind ziemlich häufige Verletzungen. Die chirurgischen Handbücher geben ihre Frequenz auf

Tafel XVI.

Fall von geheiltem, linksseitigem Schlüsselbeinbruch in der Mitte.

P., 24 Jahre, Maurer, stürzte am 13. September 1897 eine Etage herab. *Bruch des linken Schlüsselbeins.*

Krankenhausbehandlung vom 13. September bis 4. Oktober. Darauf ambulant. Von mir untersucht am 16. Oktober 1897. Dauer der Arbeitsunfähigkeit genau 4 Wochen.

Das Bild zeigt die Verlagerung des sternalen Bruststückes nach vorne und oben, das scharfe Hervorragen an der Bruchstelle, das Hervortreten des linken M. Cleidomastoideus, geringe Schiefhaltung des Kopfes nach links, geringe Innenrotation der linken Schulter bezw. des linken Armes, auch eine Abmagerung in der Muskulatur der linken Schulter wie auch des Armes, schliesslich auch eine geringe Verkürzung der linken Schulter. P. hob am 16. Oktober 1897 den linken Arm im Schultergelenk bis 140°. Er verrichtete anfangs leichtere Arbeiten; seine Hauptklagen bestanden in Schmerzen in der linken Schulter bei Bewegungen, und in der Unfähigkeit Gegenstände auf der linken Schulter zu tragen.

Nach Schluss der 13. Woche noch 20%, die er auch heute noch bezieht.

Die grösste Elevation in der linken Schulter beträgt jetzt 160°.

Fall von geheiltem Bruch des rechten Schlüsselbeins am äusseren Ende mit Verlagerung des äusseren Bruchstückes nach der fossa supraspinata.

Der 54jährige Maler B. wurde von einem durchfahrenden Lastwagen in dem engen Hausflur an die Wand gedrückt.

Ausser dem Bruch des rechten Schlüsselbeins erlitt er verschiedene Rippenbrüche in der Nähe der Wirbelsäule und zwar waren die 3. bis inkl. 8. Rippe gebrochen.

Krankenhausbehandlung 14 Tage, darauf ambulante Behandlung.

Von mir untersucht am 17. Juli 1896. Mittelgrosser, etwas blasser Mann. Die rechte Schulter fällt durch die veränderten Formen auf. Man sieht äusserlich nur den grösseren und zwar sternalen Teil des rechten Schlüsselbeins, während die Acromionspitze scharf zum Vorschein kommt. Beim Betasten findet man, dass vom Acromion bis nach dem äusseren Drittel des Schlüsselbeins ein bindegewebiger Strang sich hinzieht, dass ein Knochenstück von dem äusseren Drittel des Schlüsselbeins nach der fossa supraspinata hineinragt und die Grube ausfüllt. Schulterblatt- und Rückenmuskulatur abgemagert. Ganze Schulter erschien nach hinten gerückt. Starke Atrophie. Aktive Hubhöhe des rechten Armes bis 35°, passiv sehr mühsam unter heftigen Schmerzensäusserungen und knarrenden Geräuschen bis 65°. Schulterblatt geht bereits jenseits der Grenze von 35° mit. Cleidomastoideus nach vorne verlagert. Kopf wird ein wenig seitlich nach rechts gehalten.

Ambulante Behandlung bei mir weitergeführt.

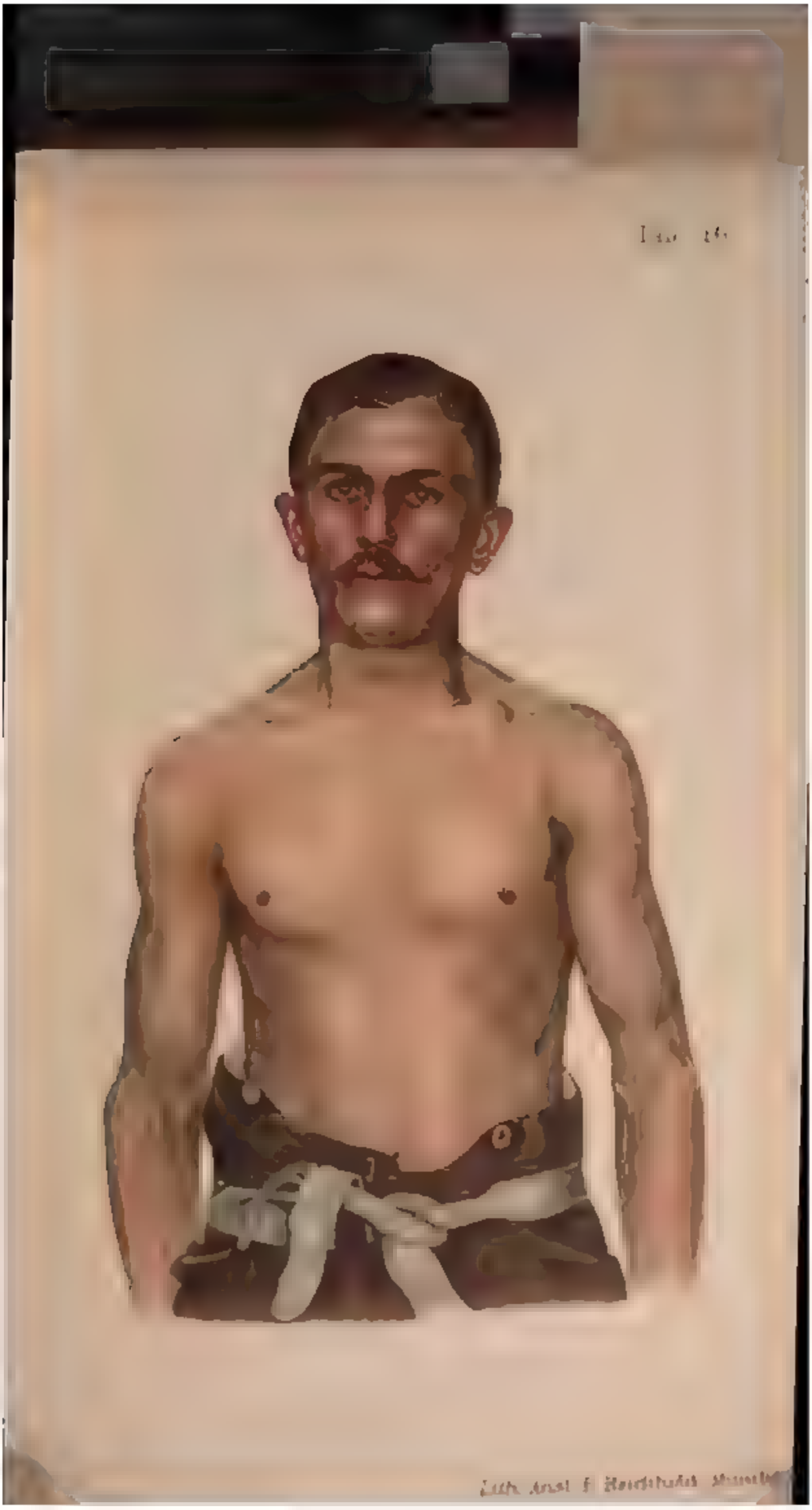
Lith. Anst. v. Reichhardt, Munich

Entlassung erfolgte am 26 April 1897. 50%. Der Arm wurde bereits gehoben bis zu einem Winkel von 115° mit Leichtigkeit, mit Anstrengung bis 145°. Schmerzen wesentlich geringer.

Das Röntgenbild zeigt deutlich das verlagerte äussere Bruchende des Schlüsselbeins, dessen acromiales Ende in der Nähe des Proc. coracoideus sitzt Man sieht ausserdem die an der Wirbelsäule unter Dislokation nach oben angeheilten Rippen.

B. klagte auch über Brustschmerzen und Schmerzen beim Bücken, die erst Anfang Januar 1897 nicht mehr geklagt werden

7. September 1897 = 35% 12 September 1898 = 25%. Arm wird aktiv bis 150°, passiv bis 160° gehoben

Zu den selteneren Erscheinungen mussen gerechnet werden die Lahmungen nach direkten Verletzungen des Plexus, auch Druck auf den Plexus vom Callus kommt selten vor.

Pseudarthrosenbildung beobachtet man auch nicht häufig.

Im *besonderen ist noch zu merken*:

Nach den Bruchen im ausseren Drittel sind die Dislokationsstorungen gewohnlich gering, ausser wenn die Fraktur zwischen den das lig. coraco-claviculare bildenden ligg conoideum und trapezoides liegt und diese Bander zerrissen waren Das aussere Fragment kann dann sogar recht winklig, mit der acromialen Spitze nach oben, an dem anderen Bruchende angeheilt sein. Dementsprechend muss dann auch das Schulterblatt bezw die ganze Schulter hoher stehen. Oder aber das aussere Fragment kann auch nach abwarts gerichtet sein oder endlich, es hat sich vollstandig von seiner normalen Stelle entfernt und liegt mit der acromialen Spitze in der fossa supraspinata, wahrend es mit dem Bruchende und dem anderen Fragment des Schlusselbeins mehr oder weniger rechtwinklig verheilt ist

Die Bewegungsfahigkeit im Schultergelenk ist in diesen hochgradigen Fallen der Verlagerung eine sehr gestorte Sie kann vollstandig aufgehoben sein, wenn eine knocherne Verwachsung mit dem processus coracoideus bzw mit dem Schultergelenk besteht.

Fall von Bruch des linken Schlusselbeins am Schulterende nach Sturz von der Leiter

Der 37jährige Steintrager F stürzte am 7. November 1895 von der Leiter Notverband, 24 Stunden darauf Gipsverband, 3½ Woche.

Tafel XVII.

Fall von Bruch des linken Schlüsselbeins am sternalen Ende.

Ausgang: Lange ärztliche Behandlung wegen Ankylose des Schultergelenks und Caput obstipum, später bedeutende Besserung.

Der 55jährige Zimmerpolier N. stürzte am 7. Juli 1892 mit der Leiter, auf der er stand, und schlug mit der linken Schulter auf dem Strassenpflaster auf. Krankenhausbehandlung 7 Wochen. Darauf bis zum 20. Oktober ambulant. Vom 20. Oktober 1892 bis 13. Mai 1893 in meiner Anstalt.

Kleiner, schwächlicher Mann. Fällt auf durch die fast völlige Gebrauchsunfähigkeit des linken Armes bezw. der linken Schulter.

Das Bild stellt den Zustand zu Beginn der in meiner Anstalt stattgefundenen Behandlung dar. Man sieht das sternale Ende des linken Schlüsselbeins verdickt, hervortretend, indem es den Cleidomastoideus deutlich nach vorne zieht. Der Kopf ist deutlich nach links geneigt. Das Schulterende des Schlüsselbeins steht höher und ist auch nach hinten gerückt. Die linke Schulter ist verkürzt, der linke Arm besonders in der Schulter und im Oberarm abgemagert, liegt ziemlich fest dem Oberkörper an. Auf der Rückseite sieht man die Abmagerung der ganzen Schulterblatt- bezw. Schultermuskulatur und auch des Cucullaris.

Behandlung bestand in der Mobilisierung der linken Schulter durch passive Bewegungen und Apparatübungen. Ausserdem Massage und Elektrizität.

Entlassen den 13. Mai 1893 mit 50 %, die er mehrere Jahre hindurch bezog, bis zum Juli 1898. Seitdem 25 %, der Arm wird jetzt fast bis zur Senkrechten gehoben, der Kopf steht gerade, das linke Schlüsselbein ist mit dem humeralen Ende nicht nach hinten verlagert, die Armhaltung ist eine völlig normale. Es besteht nur noch etwas Schwäche im linken Arm.

Von mir untersucht 18. Dezember 1895. *Auffallend starke callöse Verdickung am Aussenende des linken Schlüsselbeins.* Verkürzung der linken Schulter. Brust- und Schultermuskulatur, wie auch Oberarmmuskulatur atrophiert. Auffallend starke Geräusche in der linken Schulter bei Bewegungen. Hubhöhe aktiv 95°, passiv 130°.

Behandelt bis 15. Juni 1896. Linker Arm wird vollständig hochgehoben. Es können aber auf der linken Schulter keine Gegenstände getragen werden. Noch Schwächegefühl im ganzen Arm.

20 %, welche auch heute noch bezogen werden.

Die Brüche am sternalen Ende unterliegen sehr dem Einfluss des Cleidomastoideus. Das anfangs wegen der Schmerzen nach der verletzten Seite zu geneigte *Caput obstipum* findet man auch in den späteren Stadien der Verletzung häufig wieder. Dazu Callusgeschwulst an der

Bruchstelle, in manchen Fällen Subluxation im Claviculo-Sternalgelenk nach vorn, Atrophie der Schulter-, Nacken- und Brustmuskeln auf der verletzten Seite, Bewegungsstörungen und knarrende Geräusche im Schultergelenk. Die Bewegungsstörungen im Schultergelenk sind bei den Brüchen im inneren Drittel fast nur durch die zu langen Fixationsverbände zu erklären. Aus denselben Ursachen muss man sich auch die Kontrakturen im *Ellbogengelenk* entstanden denken, die man besonders in den ersten Unfallswochen nach Abnahme des Fixationsverbandes beobachtet.

Ausser den hier schon erwähnten Komplikationen sind noch die Rippenbrüche zu erwähnen, welche an der ersten Rippe durch direkten Druck, an den übrigen indirekt bei dem Fall auf die Schulter entstehen. Sie können leicht übersehen werden.

Die Therapie hat ihr Augenmerk auf die Wiederherstellung der Funktion zu richten. Sind noch Anschwellungen vorhanden, so empfiehlt sich vor allem Massage. Die gestörten Schulterbewegungen werden am besten durch fleissige passive Bewegungen und entsprechende Uebungen an den heilgymnastischen Apparaten beseitigt. Gegen die Muskelatrophie und Lähmung empfehlen sich Massage und Elektrizität, gegen die Neuralgie besonders der galvanische Strom, die Franklinsche Spitzenausstrahlung und Bäder.

Die Dauer der Nachbehandlung kann sich auf wenige Wochen, beim Vorhandensein von Komplikationen auf Monate belaufen. In schweren Fällen kann auch nach langer Behandlung der Erfolg ausbleiben, das Schultergelenk bleibt unbeweglich.

Dem gegenüber verdient hervorgehoben zu werden, dass es auch vorkommen kann, dass ein Arbeiter mit einem frischen Schlüsselbeinbruch seine Arbeit fortsetzen kann.

Fall von Bruch des rechten Schlüsselbeins im äusseren Drittel durch Sturz von der Leiter.

Keine ärztliche Behandlung. Fortsetzung der Arbeit. Sehr gute Heilung ohne Deformität.

Der 18jährige Arbeiter K. stürzte 1864 von der Leiter. Trotz des erlittenen Schlüsselbeinbruches waren die Schmerzen geringe. Er

arbeitete weiter. Das Schlüsselbein heilte bei der Arbeit sehr gut, fast ohne Verschiebung; Verkürzung $1^1/_2$ cm. Keine Funktionsbeschränkung.

K. wurde nachher Soldat und hat beide Feldzüge mitgemacht.

4. Die Luxationen des Schlüsselbeins.

15 Fälle eigener Beobachtung konnten hier verwertet werden.

Die Verrenkung des *Brustendes* des Schlüsselbeins nach vorn, *Luxatio praesternalis*, kommt zu stande nach Fall auf die Vorderfläche der Schulter, nach Ueberfahrenwerden und ähnlichen Ursachen, bei denen das sternale Ende der Clavicula herausgehebelt wird. Das starke Zurücktreten der Schulter bei gleichzeitigem Hervordrängen der Brust ermöglicht diese Luxation. Unvollständig beobachtet man diese Luxation auch häufig bei Steinträgern und zwar auf der Seite der belasteten Schulter.

Diese Luxationen am sternalen Ende gehen in den Unfallanzeigen gewöhnlich unter Brustquetschung einher.

Die *Symptome* der geheilten *Luxatio praesternalis* sind folgende:

Da die Retention des Köpfchens nach der Reposition selten gelingt, beobachtet man noch lange Zeit hindurch ein mehr oder minder stark ausgeprägtes Hervortreten desselben (Subluxation), dazu auch eine abnorme Beweglichkeit. Nach längerer Zeit, manchmal erst nach einigen Jahren, lässt die abnorme Beweglichkeit nach. Der M. cleidomastoideus tritt etwas scharf und nach vorn hervor, so dass der Hals auf der verletzten Seite verkürzt, auf der gesunden verlängert aussieht.

Das ganze vom Sternomastoideus, Clavicula und dem vorderen Rand des Cucullaris gebildete Dreieck ist verkleinert.

Das acromiale Ende der Clavicula ist nach hinten und unten, in manchen Fällen auch nach oben gerichtet, so dass die Schulter demnach tiefer oder höher steht.

Die Muskulatur der Brust, der Schulter und des Nackens der verletzten Seite ist atrophiert.

Die Bewegungsfähigkeit des Schultergelenks ist beschränkt.

Diese Symptome decken sich fast vollständig mit denen der geheilten Fraktur der Clavicula am sternalen Ende.

Die *Symptome der geheilten Luxatio suprasternalis* sind bei erfolgter Reposition gewöhnlich folgende:

Geringe Subluxationsstellung des Köpfchens der Clavicula nach vorn bezw. oben. Zurücktreten des acromialen Endes mit der Schulter nach hinten, geringer Höher- manchmal auch Tieferstand derselben, etwas Schiefstellung des Kopfes. Atrophie und Bewegungsstörungen wie bei der luxatio praesternalis.

Nach der geheilten *Luxatio retrosternalis* kann man äusserlich ähnliche Erscheinungen beobachten, als die bisher angeführten. Sie sind in erster Reihe abhängig von der Stellung, welche das Köpfchen nachträglich eingenommen hat. In den von mir beobachteten Fällen hatte das Köpfchen gewöhnlich eine geringe Subluxationsstellung nach vorn (*Subluxatio praesternalis*), und waren die äusseren Symptome auch denen dieser Luxationsform gleich. Dazu kamen in einem Falle heftige neuralgische Schmerzen im Arm, bei jedem Versuch, diesen zu heben, Schmerzen auf der verletzten Halsseite. In einem anderen Falle bestanden andauernd beschleunigte Herzthätigkeit und zeitweise Atemnot.

Die *Therapie* hat sich vornehmlich mit der Erreichung einer möglichst guten Bewegungsfähigkeit des Schultergelenks zu befassen. Bei der Vornahme der passiven Bewegungen ist auf die Fixation des Köpfchens der Clavicula zu achten. Zur Unterstützung leisten Massage der atrophierten Muskeln und Elektrizität gute Dienste.

Der Grad der Erwerbsunfähigkeit richtet sich nach dem Ausfall der Funktion. Kann der Arm nur mühsam bis zur Horizontalen gebracht werden, sind die Schmerzen in der Schulter gross, dann sollte man es doch noch mit der Nachbehandlung versuchen. Jedenfalls können bei der Elevation bis 90°, Schmerzen in der Schulter und ausgesprochenen atrophischen Störungen 30—50% für den rechten, 20—40% für den linken Arm, mehr oder weniger in Frage kommen.



Fall von Verrenkung des sternalen Endes der linken Schlüsselbeins nach hinten.

Dem 45jährigen Schiffer L. fiel am 6. Oktober 1894 ein schwerer Segelkasten auf die linke Brustseite.

Bruch verschiedener Rippen und obige Verletzung.

Zuerst 12 Wochen zu Hause Bettbehandlung, dann Heilanstalt für Unfallverletzte zu N., 23 Wochen und 5 Tage, wo die Reposition des Schlüsselbeins gemacht wurde. Fixation durch Naht. Dann nachträglich meiner Anstalt überwiesen, wo er vom 29 August 1895 bis 1. Oktober 1895 behandelt wurde. Schmerzen bei jeder Bewegung mit dem linken Arm, in der ganzen linken Brustseite und bei Kopfbewegungen.

Narbe in der linken Artic. clavicul.-sternalis. Brustende des Schlüsselbeins ziemlich stark verdickt, ragt etwas nach vorne hervor. (Subluxatio praesternalis.) Kopfbewegungen beschränkt. Drehung nach rechts verursacht eine heftige Spannung des linken Sterno-mastoideus und Schmerzen. Arm wird nur mühsam bis zur Horizontalen gehoben.

Bei der Entlassung bedeutende Besserung, aber noch keine vollständige.

Es besteht ausserdem eine Aorteninsuffizienz, daher Gesamtrente 60%. Vgl. S. 218.

Fall von partieller Verrenkung (Subluxation) des rechten Schlüsselbeins am Brustende mit nachfolgenden neuritischen Erscheinungen.

Ausgang: Vollständige Heilung.

Z., 39 Jahre alt, wird beim Fundamentieren am 26. April 1898 durch Zusammenbruch von Erdreich verschüttet.

Untersucht im Krankenhause. Behandelt zu Hause.

Von mir untersucht am 9 Juni 1898

Deutliches, etwas starkes Hervorragen des Brustendes des rechten Schlüsselbeins Schulterende steht etwas nach hinten und ein wenig nach unten. Passive Elevation bis 105°, aktive Elevation wird vermieden wegen Schmerzen. Reflexe am rechten Arm hochgradig gesteigert. Beim Versuch, den Arm zu bewegen, Gesichtszuckungen auf der rechten Seite.

Behandelt bis 19 November 1898, darauf entlassen mit 25%. Der Arm wird gehoben bis 150°. Noch geringe Abmagerung der Muskulatur der rechten Schulter und des rechten Oberarms.

25% Rente erhält der Verletzte wegen einer noch bestehenden pleuritischen Schwarte, da eine Brustfellentzündung infolge des Unfalls durch Kontusion der Brustwand eingetreten war.

18. April 1899 Ve.

Von den Luxationen am acromialen Ende ist die Luxatio supraacromialis die häufigste.

Sie kommt vor sowohl nach Fall auf die Schulter, wobei speziell das Acromion getroffen sein muss, oder durch Herauffallen von Gegenstanden auf das Acromion.

Die *Symptome der partiellen Verrenkung, Subluxation*, bei der das Ligamentum acromio-claviculare teilweise zerrissen ist, sind:

Geringes Hervorstehen der Clavicula am acromialen Ende, massige Rotation der ganzen Clavicula um ihre Langsaxe, atrophische Storungen im Deltoideus und Cucullaris, eventuell auch in den Brust- und Schulterblattmuskeln, Bewegungsstorungen und Schulterschmerzen.

Therapie, symptomatisch Erwerbsfahigkeit kann um 10 – 20%, in manchen Fallen auch daruber herabgesetzt sein.

Die Symptome der vollstandigen Luxation, bei der das lig. acromio claviculare vollig zerrissen ist, sind folgende:

Das luxierte Ende steht scharf unter der Haut nach oben; die Entfernung von dieser Spitze bis zum Acromion kann gut 2 – 3 cm und daruber betragen Die Elevation des Armes, besonders uber die Horizontale ist gestort, wenn nicht aufgehoben, Acromion und humerales Ende der Clavicula stossen bei den Bewegungen leicht aneinander, verursachen ein lautes Reiben und Schmerzgefuhl, die beteiligten Muskeln sind viel deutlicher und nachhaltiger atrophiert, als bei der partiellen Luxation

Therapie: Die Vereinigung durch Naht sollte nicht unversucht bleiben, da sonst alle mechanischen Heilungsmethoden so gut wie erfolglos sind.

Rente: $33^1/_3$ bis ca. 50%.

Fall von Verrenkung des linken Schlusselbeins am Schulterende

Der 49jahrige Zimmerer K fiel am 2 Dezember 1887 von der Leiter, 1. Etage

Zunächst Krankenhausbehandlung, aus welcher nach kurzer Zeit auf eigenen Wunsch die Entlassung erfolgte

Von mir untersucht am 28 Marz 1888. Behandlung dauerte nur kurze Zeit, da der Verletzte arbeiten wollte

Symptome Linkes Schlusselbein am Schulterende ragt scharf und spitz hervor vom Acromion ziemlich weit, etwa 2½ cm entfernt, lasst sich nach allen Richtungen hin leicht bewegen Arm kann nur mit Mühe etwas uber die Horizontale gehoben werden, wobei etwas Krachen

in der Schulter und Schmerzen. Abmagerung der Muskulatur der linken Schulter, besonders Deltoideus und Cucullaris. Nach 5 Jahren stellt sich in der linken Hohlhand eine Knotenbildung ein, die schliesslich zur Kontraktur der Hohlhandsehne bezw. Mittel- und Ringfingers führt.

Auf Grund eines Physikatsgutachtens wird diese Kontraktur mit dem Unfall in ursächlichen Zusammenhang gebracht. Rente auf $33^1/_3$% erhöht.

4. Mai 1899. Aktive Elevation des linken Armes nicht über 125°. Schulterende des Schlüsselbeins ragt nicht mehr so scharf hervor.

Die seltene Luxation unterhalb des Acromion, Luxatio infraacromialis kommt vor nach einem Schlag oder Heraufallen eines Gegenstandes auf das äussere Ende des Schlüsselbeins. Es kommt zu ausgedehnten Bänderzerreissungen, eventuell zu einem gleichzeitigen Bruch des Processus coracoideus und zu einem Druck auf den Oberarmkopf. Hierdurch werden ganz erhebliche, mitunter völlige Bewegungsstörungen im Schultergelenk hervorgerufen, die ziemlich lange bestehen bleiben, sich aber doch allmählich durch Bildung einer Nearthrose bessern können. Durch das Anpressen des Oberarmkopfes an die Schulter sind paretische Störungen infolge von Druck auf den Plexus möglich.

Im übrigen sind die Symptome nicht weiter charakteristisch, wenn die Reposition erfolgt ist, sie können dann gelegentlich sogar einer Luxatio supraacromialis ähnlich sein, wenn keine feste Vereinigung hergestellt worden ist.

Bei nicht erfolgter Reposition tritt das Acromion scharf hervor, das äussere Ende der Clavicula ist nicht zu sehen, da es unter dem Acromion sitzt, das andere Ende tritt um so deutlicher hervor und zeigt an seiner Verbindung mit dem Sternum eine Subluxationsstellung, die Schulter der verletzten Seite tritt etwas zurück.

Die Muskulatur der Schulter, des Schulterblattes, der Brust und des ganzen Armes, besonders des Oberarms, ist gewöhnlich stark abgemagert.

Therapie: Bei nicht erfolgter Reposition sollte diese unter allen Umständen herbeigeführt werden.

Im übrigen passive Bewegungen der Schulter, Massage etc.

Der Grad der Eu. richtet sich nach dem Ausfall der Funktion.

5. Die Frakturen des Schulterblatts.

Aus meinem Material konnten für die Erörterung dieses Kapitels 19 Fälle von Brüchen des Schulterblattkörpers, 6 Brüche der Spina, 12 des Acromion, 8 des Collum inkl. Gelenkpfanne und 12 Frakturen des Proc. coracoideus verwertet werden.

Die Brüche des Schulterblattes gelten im allgemeinen als seltene Verletzungen. Dies trifft bei dem durch starke Muskellager umhüllten Körper unbedingt zu, weniger aber bei seinen Fortsätzen, am allerwenigsten beim Acromion.

a. Die *Körperbrüche* kommen zu stande durch Fall auf den Rücken, nach Verschüttungen, Herauffallen von Gegenständen. In manchen Fällen ist auch gleichzeitig die Spina gebrochen, häufiger noch finden sich Rippenbrüche, in vereinzelten Fällen Lungenverletzungen.

Die *Symptome der geheilten Brüche des Schulterblattkörpers* sind wenig ausgesprochen. Bei stark muskulösen oder fetten Individuen kann man Formveränderungen gewöhnlich gar nicht wahrnehmen. Deutlicher sind dieselben jedoch bei mageren Individuen zu sehen.

Die *Muskulatur* des ganzen Schulterblattes und das Fettpolster sind mehr oder weniger *geschwunden*. An dieser Atrophie beteiligen sich auch oft der Cucullaris, Supraspinatus und Deltoideus.

Die *Spitze der Scapula steht oft etwas ab* und ist nach den Querbrüchen gewöhnlich nach aussen verlagert.

Stellt man beide Arme in die Horizontale, so findet man gewöhnlich auch Abmagerung am Teres minor, Teres major und Latissimus. War der innere obere Winkel abgebrochen, so findet man diesen zuweilen vom Levator anguli scapulae nach oben gezogen. Die vertikal durchbrochene Spina lässt zuweilen eine callöse Verdickung bezw. einen convexen Knick erkennen. Die Funktionsstörungen sind gering. In manchen Fällen wird wegen Bewegungsbeschränkungen im Schultergelenk noch eine Nachbehandlung notwendig.

b. *Die Brüche des Acromion* gehören zu den häufigeren Schulterverletzungen. Sie werden fast ausschliesslich durch direkte Gewalt, Herauffallen von Gegenständen und Fall



auf die Schulter hervorgerufen. Seltener entstehen sie durch Fall auf den Ellbogen, sehr selten durch Muskelzug. Die direkten Brüche liegen meist näher an der Spitze, die indirekten näher der Basis.

Nach erfolgter Heilung ragt die Spitze etwas scharf hervor. Der oben liegende Schleimbeutel, Bursa supraacromialis, erscheint oft vergrössert.

Ist die Dislokation an der Bruchstelle eine geringe, dann sind auch die Funktionsstörungen keine auffallenden, sie sind aber um so grösser, je grösser die Dislokation ist. In schweren Fällen kann sich das abgebrochene Acromion vollständig von seinem proximalen Bruchstück entfernen und sich dem Schlüsselbein nähern. In einem derartigen seit 1895 in meiner Beobachtung stehenden Fall wird der Arm auch heute noch nicht höher als 45° gehoben, also nur eine schwache Abduktion. Die äusseren Erscheinungen bei diesem Fall gleichen vollkommen denen einer vollständigen Luxatio claviculae supraacromialis.

Die Therapie hat die Beseitigung der Funktionsstörungen zu erstreben.

Rente: 0% bei den ganz leichten, im übrigen je nach dem Ausfall der Funktion.

Fall von Acromionbruch mit Verlagerung des Bruchstückes nach der Fossa supraspinata, verheilt mit dem Schlüsselbein. Neuritische Erscheinungen in der rechten Schulter und im Oberarm.

Der Steinträger H., 35 Jahre, fiel am 25. August 1896 von der Rüstung in einen Keller. Ausser Bruch des rechten Acromion Bruch des 2. und 3 linken Mittelhandknochens.

Krankenhausbehandlung 4 Wochen. Zu Bett gelegen. Von mir untersucht am 13. Oktober 1896.

Grosser, kräftiger Mann. Starker Potator. Rechte Hand wird von der linken festgehalten. Das Schulterende des rechten Schlüsselbeines ragt scharf und spitz hervor. Entfernung vom Oberarmkopf nahezu 4 cm. Acromion für den ersten Augenblick nicht zu sehen. Beim Betasten findet man es in der Fossa supraspinata, angewachsen an das Schlüsselbein, etwa in der äusseren Hälfte. Rechtsseitige Schulter-, Brust- und Armmuskulatur abgemagert. Passive Hubhöhe in der rechten Schulter bis 45°, aktive Hubhöhe ausgeschlossen. Ellbogengelenk wird in Beugestellung gehalten und kann auch nur wenig bewegt werden.

Weiterbehandlung in meiner Anstalt bis 26. April 1897. Entlassen mit 50 %. Neurotische Erscheinungen wesentlich geringer, aber noch vorhanden. Aktive Elevation bis 80°. Durch Sch. G.-B. bekommt H. auf Grund eines Physikatsgutachtens 80 % Rente.

c. *Der Bruch des Collum scapulae* ist oft mit dem der Gelenkfläche, der Cavitas glenoidalis kombiniert. Die Ursache ist gewöhnlich ein Fall auf die Schulter oder Schlag gegen diese, Fall auf die Hand bei ausgestrektem Arm oder auf den Ellbogen. Die Fraktur soll auch schon nach einer heftigen Kontraktion des M. biceps caput breve und Coraco-brachialis vorgekommen sein. Hoffa, Luxat. u. Frakt., 3. Auflage S. 190. Denkbar wäre dies nur als indirekte Fraktur des Halsteils (collum chirurgicum), da genannte Muskeln wohl nach dem Processus coracoideus, aber nicht nach dem Collum scapulae hinziehen. Verständlicher hingegen wäre diese Fraktur durch eine gesteigerte Wirkung des Triceps.

Nach erfolgter Heilung findet man in der Regel eine mehr oder minder deutliche Verkürzung der Schulter auf der verletzten Seite, manchmal eine geringe Neigung des Kopfes nach der erkrankten Seite, ein spitzes Hervorragen des Acromio-claviculargelenks, einen Tieferstand des Oberarmkopfes. Ging der Bruch durch die Gelenkpfanne, dann bleibt die Funktion des Schultergelenks gewöhnlich sehr lange, manchmal auch dauernd eine gestörte, die Elevation des Armes im Schultergelenk ist nicht selten hochgradig beeinträchtigt. Die an den Bewegungen beteiligten Muskeln der Schulter und des Oberarms sind sämtlich atrophiert, in erster Reihe das Caput longum des Triceps. Der Deltoideus atrophiert oft infolge von Lähmung des N. axillaris.

Therapie: Bewegungen des Schultergelenks etc.

Eu. je nach der aktiven Hubhöhe und Leistungsfähigkeit des Arms. In schweren Fällen ist schon bis auf 75 % entschieden worden.

Fall von Bruch des rechten Schulterblatthalses nach Sturz in den Keller.

Ausgang: Schwere Verwachsungen und Funktionsstörungen.

Therapie: Erstrebung der Schulterbewegungen durch mechanische Uebungen, Massage, Elektrizität. In den schweren Fällen, wo die Bewegungen des Oberarmkopfes aufgehoben sind, ist die Operation indiziert.

Erwerbsunfähigkeit richtet sich nach dem Ausfall der Funktion. Im Durchschnitt 30%, bei völliger Ankylose des Schultergelenks ca. 75%.

Fall von Bruch des Proc. coracoideus nach Verrenkung des Oberarmkopfes (Fig. 28).

Der 36jährige Arbeiter O., Potator, stürzte am 3. August 1896, Montag früh in der Trunkenheit in den Keller.

Krankenhausbehandlung, wo sofort Reposition vorgenommen und Verband angelegt wurde. Nach 6 Wochen aus dem Krankenhause entlassen.

Von mir untersucht am 17. September 1896. Mittelgrosser kräftig gebauter Mann.

Rechte Mohrenheim'sche Grube ausgefüllt und abgeflacht. Rechte Schulter hängt etwas tiefer. Beim Betasten fühlt sich der rechte Proc. coracoideus deutlich verdickt und nach aussen verlagert an. Aktive Hubhöhe des rechten Armes nur bis 65°, passiv ebenso weit.

Wird in meiner Anstalt weiter behandelt, ohne dass ein wesentlicher Erfolg erzielt wird.

Entlassen am 27. April 1897 mit 50% Rente, die ihm durch Sch.-G. B. auf 66⅔% erhöht werden.

Das später angefertigte Röntgenbild (Fig. 28), zeigt deutlich die Verlagerung des Proc. coracoideus nach aussen und oben. Der Oberarmkopf muss beim Anheben hier anstossen. Die von diesem Fortsatz ausgehenden Muskeln Coraco-brachialis und kurzer Kopf des Biceps zeigen gleichfalls deutliche Verlagerungen. Starke Abmagerung des ganzen Armes.

6. Die Luxationen des Schultergelenks.

Nachstehender Erörterung liegen 71 Fälle geheilter Schultergelenksluxationen eigener Beobachtung zu Grunde.

Die Luxationen des Schultergelenks sind häufige Verletzungen. Von allen Luxationen betragen die des Schultergelenks ca. 50%.

Die häufigste Form ist die der Luxatio praeglenoidalis, welche direkt, indirekt und auch durch Muskelzug entstehen kann.

Fall auf die Hand bei ausgestrecktem Arm, auf den Ellbogen, Fall des Oberkörpers nach hinten bei heftigen

Zugbewegungen, heftiger Stoss, Schlag oder Fall auf oder gegen die Schulter, Schleuderbewegungen mit dem Arm beim Werfen, Dreschen und ähnliche Ursachen können die Luxation herbeiführen.

Nach erfolgter Reposition tritt in einer Anzahl von Fällen rasche Heilung ein ohne Hinterlassung nennenswerter Störungen. In vielen Fällen jedoch sind auch nach gut gelungener Reposition diese Störungen ganz erhebliche, die besonders durch die Komplikationen zu einer sehr langen Nachbehandlung führen. Es darf nicht unerwähnt bleiben, dass die Folgen der Schultergelenksluxationen noch häufig sehr unterschätzt werden. Die gewöhnlichen *Symptome* sind nach erfolgter Reposition und eingetretener Abschwellung folgende:

Die verletzte Schulter sieht abgemagert aus, das Acromion ragt gewöhnlich scharfrandig hervor. Der M. deltoideus ist zuweilen so stark abgemagert, dass unter dem Acromion eine tiefe Furche zu sehen ist.

An der Atrophie können sich aber auch beteiligen die Muskeln der Brust, des Halses und Nackens, des Schulterblatts, zuweilen auch des Rückens der verletzten Seite. Dies kann der Fall sein bei den Komplikationen mit Plexuslähmung — bei denen es zu einer völligen Skoliose kommen kann.

Der Oberarm ist immer atrophiert, bei ausgedehnten Lähmungen sind es aber auch der Unterarm und die Hand.

Der Arm steht gewöhnlich in mässiger Innenrotation (Pronation), die besonders dann deutlich zu Tage tritt, wenn man beide Arme in die Horizontale bringt und sie gleichmässig stellt, am besten mit nach aufwärts gerichteten Daumen. (Vgl. hierzu Fig. 29.)

Man bemerkt hierbei auch gleichzeitig eine Verlagerung des Biceps, der ganzen Schulter, sowie eine Verkürzung derselben. Diese Rotationsstellung des Oberarmkopfes bezw. der Schulter beruht wahrscheinlich auf einer Kontraktion der durch Narbenschrumpfung geheilten Gelenkkapsel. Innenrotation sieht man wohl deshalb am meisten, weil bei der Luxatio praeglenoidalis die Kapsel gewöhnlich vorn einreisst.

Fig. 29

Fig. 29. Die Abbildung stammt von dem 32jährigen Zimmerer D., welcher sich 1892 eine Verrenkung des linken Schultergelenks zuzog. Man sieht genau die atrophischen Veränderungen der Muskulatur der Schulter, des Ober- und Unterarms, die leichte Innenrotation der Schulter und des Oberarms. Der Arm konnte nicht so gut gehoben werden wie der rechte. Rente nach einem halben Jahr 20 %.

Tafel XVIII.

Fall von reponierter Luxation des rechten Oberarmkopfes im Schultergelenk

Ausgang: Schwere Verwachsung im Schultergelenk, Plexuslähmung, hochgradige (progressive) Muskelatrophie und Skoliosenbildung.

Der 21 jährige Kutscher L. fällt am 29. Oktober 1891 vom Wagen und verrenkt sich die rechte Schulter.

Krankenhausbehandlung bis 21. November 1891. Versuchsweise Arbeit, die aber eingestellt werden muss. Darauf Behandlung erst in einem, dann in einem anderen Krankenhause.

Von mir untersucht am 9. Februar 1892. Ziemlich kleiner junger Mann. Hochgradige Abmagerung der rechten Schulter und des rechten Oberarms, zum Teil auch des Unterarms. Der rechte Arm kann fast gar nicht in die Höhe gehoben werden. Partielle EaR.

Wird bei mir weiter behandelt, zunächst stationär bis zum 1. Juli, darauf wegen mehrfachen Betrinkens und Lärmens entlassen. Keine Besserung. Fortschreitende Muskelatrophie, die sich schliesslich über die ganze rechte Brust- und Rückenseite ausbreitete.

Die Kraft des Unterarms jedoch blieb fast vollständig erhalten. Hand blieb brauchbar. Rente bei der Entlassung 40 %, die ihm durch Sch.-G.-B. bestätigt wurde.

Der Arm konnte nur bis 35 % in der Schulter angehoben werden. Der Unterarm war in der Nähe des Ellbogens nahezu 2 cm, der Oberarm 4 cm im unteren Drittel, 6 cm in der Mitte des Biceps und um die Achsel um 7 cm schwächer im Umfang als der linke Arm.

Im August 1895 wurde Tuberkulose konstatiert, etwa 1 Jahr darauf starb der Mann an Lungentuberkulose.

In einer Anzahl von Fällen ist die *Richtung* der Rotation nicht ausgesprochen, es bestehen aber *trotzdem* häufig starke *Verwachsungen* und *Narbenschrumpfungen* infolge von *Zerreissungen der Bänder, Sehnen und Muskeln* und eventuell auch infolge von Knorpel- oder Knochenabsprengungen.

Hiermit im Zusammenhang stehen die Bewegungsstörungen des Schultergelenks, die auch ohne Lähmungen manchmal recht hochgradige sein können. Die Elevation des Armes gelingt oft kaum bis zur Horizontalen, das Schulterblatt geht schon bei dem Anheben des Armes häufig mit. Sekundär beobachtet man zuweilen auch Kontrakturen im Ellbogengelenk.

Wie schon vorher erwähnt, können die Verwachsungen im Schultergelenk auch auf Verheilung abgesprengter

Knorpel- oder Knochenteile beruhen. Letztere konnen durch Callusbildung zur vollstandigen Versteifung des Schultergelenks fuhren. Von den *Gelenkfrakturen*, die sowohl bei der Luxation selbst, als auch bei der Reposition vorkommen, seien erwähnt die Absprengung des Processus coracoideus, des Tuberculum majus, seltener des T. minus des Oberarmkopfes, die Fraktur dieses im anatomischen, manchmal auch im chirurgischen Halse.

Lahmungen sind sehr häufige Nachkrankheiten der Schultergelenksluxationen, sei es, dass dieselben auf einer direkten Zerreissung des Nervus axillaris oder auf einer Verletzung des Plexus brachialis beruhen.

Die *Plexuslahmungen* sind gewöhnlich nur partielle, selten vollstandige. In vereinzelten Fallen tritt nachtraglich noch Ulnarislahmung mit Krallenstellung der Finger mit trophoneurotischen Storungen ein. Die Lahmungen sind nicht nur motorische, sondern konnen auch sensible sein. Man findet daher auch Temperaturstorungen, Kaltegefühl, Ameisenkribbeln u. a. Die elektrische Erregbarkeit kann bis zur EaR. herabgesetzt sein.

In manchen vereinzelten Fallen von Lahmungen beobachtet man auch Cyanose und Oedem des Armes

Die Kraft der Hand ist in vielen Fallen herabgesetzt, kann aber auch bei hochgradiger Plexuslahmung noch eine recht bedeutende sein. —

Die *Prognose* der mit diesen Komplikationen geheilten Luxationen ist quad functionem im allgemeinen keine gunstige Nur die allerwenigsten Falle konnen aus der Nachbehandlung vollstandig wieder hergestellt und ohne Rente entlassen werden. Je alter das Individuum, desto weniger gunstig die Prognose Manchmal aber findet man noch nach Jahren eine gewisse Besserung So beobachtet man bei den kompletten Ankylosen[1] des Schultergelenks spater zuweilen noch eine Besserung durch Nearthrosenbildung. Auch Lahmungen konnen sich nach Jahren noch bessern

[1] Anm Streng genommen ist es nicht korrekt, jede Schulter steifheit mit dem Ausdruck »Ankylose« zu bezeichnen.

Die Therapie ist demnach in manchen schweren Fällen so gut wie machtlos. Indessen ist der Wert der Nachbehandlung durchaus nicht zu unterschätzen. Einen gewissen Erfolg erzielt man in der grössten Mehrzahl der Fälle immer. Durch fleissige Massage, Bäder, Uebungen an entsprechenden Apparaten, Elektrizität kann man viel erreichen. Freilich müssen Arzt und Patient oft viel Geduld haben, da die Besserung gewöhnlich recht langsam vorwärts schreitet. Die Behandlung kann in den schweren Fällen ganz gut ein Jahr und darüber in Anspruch nehmen

Die Rente richtet sich nach der Intensität der Funktionsstörungen, sie kann sich bis auf 75 % belaufen.

Die Luxatio retroglenoidalis kommt verhältnismässig selten vor. Die Veranlassung bildet gewöhnlich ein Fall auf die Hand oder den Ellbogen des nach vorn gerichteten und stark adduzierten Arms.

Die *Symptome* dieser reponierten Luxation unterscheiden sich in nichts von denen der reponierten Luxatio praeglenoidalis. Nur die Stellung der Schulter und des Armes kann eine andere sein, im übrigen sind auch die Komplikationen dieselben.

Unreponierte veraltete Luxationen kommen in der Unfallpraxis nur selten zur Beobachtung. Auch hier sollte man die Reposition nicht unversucht lassen. Im übrigen sind Behandlung und Beurteilung wie bei den Ankylosen des Schultergelenks.

In manchen Fällen tritt noch nach einer Verrenkung des Oberarmkopfes der Zustand der *habituellen Verrenkung* ein, wo nach schon geringfügigen Veranlassungen der Oberarmkopf immer wieder heraustritt. Derartige Verletzte sind zu schwerer Arbeit gewöhnlich gar nicht mehr zu gebrauchen. Nötigenfalls ist das Tragen eines Fixationsverbandes erforderlich, damit wenigstens kleinere Arbeiten verrichtet werden können. Auf jeden Fall aber würde sich die Fixation durch Naht nach Ricard empfehlen.

Die Eu. ist bei der habituellen Luxation eine grosse.

Von den *Frakturen des Schultergelenks* sind die der Cavitas glenoidalis schon erwähnt.

Die Gelenkbrüche des Humeruskopfes kommen zweckmässiger beim Oberarm zur Besprechung.

Fall von rechtsseitiger Schultergelenksluxation. Reposition, schwere Armlähmung. Keine Besserung.

Der 27jährige Steinmetz B. wurde am 8. April 1891 in einer Baubude verschüttet.

Ausser der Verrenkung des Schultergelenkes erlitt er auch direkte Rippenbrüche, an die sich später Tuberkulose anschloss. Von mir untersucht am 7. Juli 1891. Rechter Arm hängt schlaff herab, rechte Schulter steht tiefer. Blaurote Schwellung, die etwa vom Ellbogengelenk beginnend, an Intensität bis nach den Fingerspitzen zunimmt. Hochgradiges Kältegefühl. Irgendwelche aktive Beweglichkeit in der rechten Schulter ausgeschlossen. Ellbogengelenk relativ gut beweglich. Finger der rechten Hand können zwar schwerfällig, aber doch geschlossen werden. Druckkraft aufgehoben. Rechtsseitige Rücken-, Brustmuskulatur, sowie Nackenmuskulatur hochgradig abgemagert. EaR. Rente 100 %.

Von eigenen Beobachtungen geheilter Brüche des ganzen Schultergelenks sind hier 39 der Arbeit zu Grunde gelegt.

Die traumatische Entzündung des Schultergelenks.

Die durch Traumen hervorgerufene Entzündung der Schultergelenkskapsel ist schon wiederholt erwähnt worden. Sie wird akut hervorgerufen nach Kontusionen, Distorsionen, Luxationen und Frakturen.

Symptome. Schwellung, Temperaturerhöhung, Funktionsbehinderung.

Behandlung. Ruhelagerung, entweder Bettbehandlung oder Mitella, *antiphlogistische Behandlung*, später Massage und Bewegungen.

Die chronische Schultergelenksentzündung entwickelt sich aus der akuten. Nach Resorption des Ergusses vermehren und vergrössern sich die Gelenkzotten, es kommt zu Verwachsungen, nach Zerreissungen der Gelenkkapsel zu Narbenbildungen und Schrumpfungen. Die Muskeln des Schultergelenks und der an ihrer Bewegung beteiligten Skeletteile sind atrophiert. Die Bewegungen sind behindert, bei den

passiven Bewegungen hört und fühlt man die knarrenden Geräusche. Schmerzen sind hier gewöhnlich gering.

Rente durchschnittlich 20—25%.

Die tuberkulöse Schultergelenksentzündung kann nach einem Trauma, gewöhnlich Kontusion oder Distorsion ausgelöst werden. Sie kommt bei jugendlichen Personen relativ oft vor. An die akute Entzündung der Synovia schliesst sich unter Fiebererscheinungen die eitrige Entzündung der Epiphyse an, es kommt zur Fistelbildung, Abstossung von Sequestern.

Die Behandlung ist eine rein chirurgische, Operationen werden öfter notwendig. Die Dauer der Behandlung kann sich auf Jahre erstrecken. Häufiger Wiederaufbruch der Fisteln, auch an anderen Stellen (Metastase) unter Fiebererscheinungen. Nach endgültigem Verheilen der Fisteln bleiben Narben zurück, die sich später günstig gestalten können. Der Arm bleibt im Wachstum zurück. Der Prozess kann sich sehr langsam und schleichend entwickeln. Es können auch Jahre vergehen bis es zur Eiterbildung kommt.

Die *Kontrakturen* und *Ankylosen* des Schultergelenks sind schon wiederholt erwähnt worden. Eine weitere Besprechung an dieser Stelle ist daher übrig.

Das *Schlottergelenk* ist bereits bei den habituellen Luxationen erörtert worden.

2. Die Verletzungen des Oberarms.

Es sind 167 Fälle von Oberarmverletzungen, welche aus meinem Material den nachstehenden Ausführungen zu Grunde gelegt sind. Hiervon waren Kontusionsverletzungen mit und ohne Wunden 24, Muskelzerrungen 5, subcutane Muskelrupturen 8, Frakturen 54, Verrenkungen des Oberarmkopfes im Schultergelenk 71, Bisswunden 2, Stichwunden 2. Der rechte Arm war 94 mal verletzt, der linke 72 mal, beide Arme einmal.

1. Die Kontusionsverletzungen des Oberarms.

Leichte Kontusionen durch *Schlag*, *Stoss* und *Fall* heilen gewöhnlich schnell ohne Hinterlassung von Funktionsstörungen. Bedenklicher sind die schwereren Quetschungen

nach Einklemmungen, Verschüttungen und anderen Ursachen, weil bei diesen mehr oder minder grosse Zerreissungen der Weichteile, Haut, Fascien, Muskeln, Gefässe und Verletzungen der Nerven hervorgerufen werden.

Die Heilungsdauer ist nach diesen Quetschungen eine längere. Auch bleiben bei grösseren Muskelzerreissungen Atrophien und Funktionsstörungen zurück; die gequetschten Nerven bleiben lange gelähmt oder entzündet (Neuritis).

2. Wunden des Oberarms.

Leichte *Riss-* oder *Stichwunden* sind in der Regel nur dann bedenklich, wenn sie zu Phlegmonen führen. Grosse Wunden hinterlassen Narben, die aber nur dann die Funktion beschränken, wenn sie in die Tiefe gehen oder sich stark retrahieren. In der Achselhöhle können diese Wunden besonders gefährlich werden. Tiefe Narben in der Achselhöhle beschränken den Gebrauch des Schultergelenks, die Elevation des Armes. Auf der Streckseite des Oberarms sitzende grössere Narben können den Gebrauch des Ellbogengelenks beschränken.

Bisswunden am Oberarm können abgesehen von der ungünstigen Beschaffenheit der Wunde und der Infektionsgefahr nicht nur erhebliche Störungen in den verletzten Teilen der Haut und Muskeln hinterlassen, sondern auch schwere Nervenlähmungen nach sich ziehen. So habe ich bei einem Kutscher nach Pferdebiss am Oberarm eine komplizierte Lähmung des Radialis und Medianus beobachtet, die eine lange Nachbehandlung benötigte.

Subcutane *Muskelrisse* kommen relativ häufig am langen Kopf des Biceps vor.

Ich habe 8 solcher Fälle in meinem Material beobachtet. Nur in einem Falle, wo die Sehne vollständig im Schultergelenk durchgerissen war, machten sich die Störungen in erheblicher Weise bemerkbar. Der Arm konnte nicht mit der nötigen Energie angehoben werden, die Beugung im Ellbogengelenk, besonders aber die Supination waren gestört. Die Kraft des Armes war erheblich herabgesetzt. Es handelte sich um einen 48jährigen Arbeiter, welcher beim Durchbruch durch eine Rüstung mit dem rechten Arm sich festhielt. Die übrigen Fälle waren durch Abstürzen, einer durch Hineinfallen in einen Kalkkasten

Tafel XIX.

[illegible] Ruptur des langen Kopfes des rechten Biceps-[illegible]

[illegible] Funktionsbeschränkungen.

Der 40 jährige Arbeiter N. stürzt am 30. April 1898 von der Treppe wobei er mit der Schulter aufschlug. Er arbeitete zwar weiter, hatte aber Schmerzen in der Schulter.

Der Arzt verordnete Einreibungen. Später musste er sich krank melden. Vor mir untersucht am 20. Oktober 1898. Man sieht bei gleichgestellten Armen, wie der rechte Biceps und zwar der lange Kopf einen Defekt gegenüber dem linken aufweist. Die knäuelartige Zusammenschrumpfung ist von der Rückseite noch deutlicher zu sehen. Die Kontraktion ist rechts eine schwächere als links. Auch die Supination kann rechts nicht so gut ausgeführt werden wie links.

Der Fall kam nicht zur Rentenentschädigung.

---

bei ausgestrecktem Arm zu stande gekommen. Die Funktionsbeschränkung war, als ich die Fälle nach der 13. Woche untersuchte, keine erhebliche.

In verschiedenen Fällen findet man, dass partielle Risse im langen Bicepskopf nur vorübergehend, kurz nach der Verletzung, Beschwerden machen. So habe ich gelegentlich anderer Untersuchungen an einigen Arbeitern derartige partielle Rupturen entdeckt, deren Ursprung den einen unbekannt war, während andere sich dunkel der vor Jahren erlittenen geringen Verstauchung erinnerten.

Das Aussehen einer solchen subcutanen Bicepsruptur ist sehr charakteristisch. Bei der Kontraktion sieht man einen runden Knäuel, daneben deutlich die Rupturstelle, Vergl. Tafel XIX.

Im übrigen sind die Symptome:

Sichtbare Atrophie des Biceps und Triceps, am Unterarm Atrophie der Supinatoren, Beugung des Ellbogengelenks und Supination weniger energisch, als auf der gesunden Seite, Herabsetzung der Kraft.

In zwei Fällen hatte ich die partielle Ruptur des kurzen Kopfes nach heftigen Zugbewegungen mit dem Arm beobachtet.

Auch *Tricepsrisse* sind nach Fall auf den gebeugten Arm beobachtet worden. Vielfach aber kommt es statt


Tab. 19

des Muskel- oder Sehnenrisses zu einer Rissfraktur des Olecranon. Ist nach den vollstandigen Querrissen keine Naht gemacht worden, dann atrophiert der Triceps sehr rasch, nachst dem atrophieren auch die Beuger. Die Kraft des Armes nimmt ab, die Streckung des Ellbogens bleibt abgeschwacht, in den schwersten Fallen aufgehoben.

Ausgedehnte *Verbrennungsnarben* können die Funktion des Armes nur dann beschranken, wenn sie in die Tiefe gehen, das Schulter- oder Ellbogengelenk umfassen und so durch ubermassige Anspannung der Haut die Gelenkbewegung hindern.

3. Die Bruche des Oberarms.

a Die Bruche des Oberarmkopfes.

Wenngleich die isolierten Brüche des Oberarmkopfs zu den seltenen Brüchen gehoren, so kann ich doch aus meinem Material 9 Fälle anführen, bei denen es sich ausschliesslich um Brüche des Kopfes gehandelt hat In einem Falle war das Tuberculum majus mitgebrochen. Hier ging der Bruch durch den anatomischen Hals. Diese 9 Fälle reihen sich ebenso vielen Brüchen des chirurgischen Halses an. Bei fast allen diesen Fällen war die Entstehungsursache ein Sturz aus der Höhe (Leiter, Fenster, Treppe). Einer wurde vom Wagen geschleudert, dem einen Steinträger fiel auf den ausgestreckten Oberarm die Mulde mit den Steinen, bei einem Zimmerer war die Ursache die Reposition des verrenkten Oberarmkopfs.

Die geheilten Frakturen des Oberarmkopfes bzw. die des anatomischen Halses hinterlassen meist schwere Funktionsstorungen. Denn, wenn es sich nicht um indirekte Rissfrakturen sei es des Kopfes im anatomischen Halse oder der Tuberkula handelt, sind die direkten Frakturen oft mit einer solchen des Proc. coracoideus, des processus glenoidalis scapulae bezw. des collum scapulae verbunden Denn bei einem Schlag oder einem Fall auf die Schulter, der zu einem Bruch des Oberarmkopfes fahrt, wird die Gewalt auch leicht auf die benachbarten Knochen ubertragen Daher kommt es bei der Heilung dieser Bruche zu *starken Verwachsungen in der Schulter*, deren man bei der Nachbehandlung schwer Herr werden kann, und die nur durch recht fruhzeitig vorgenommene Massage und passive Be

wegungen einigermassen gemildert werden können. Wie gewöhnlich, so hat man auch hier die besten Erfolge bei den jugendlichen Personen, auch nach den Epiphysenbrüchen mit starker Dislokation. Je älter jedoch die Verletzten sind, desto ungünstiger das Resultat. Aber selbst wenn die erwähnten Komplikationen fehlen, können die Brüche des Oberarmkopfes schon deshalb zu schweren Funktionsstörungen führen, weil sie Gelenkbrüche sind.

In einem Falle von kompliziertem Epiphysenbruch des linken Oberarmkopfes, bei dem das obere Bruchstück nach hinten, das untere stark nach vorn verschoben war, konnte der ca. 16jährige Klemptnerlehrling nach 2 Monaten den Arm bis etwa 85° heben, während noch 4 Wochen vorher die Schulter ganz steif war.

Die Symptome dieser Brüche sind nach vollständiger Konsolidation:

Verdickung der ganzen Schulter äusserlich sichtbar, besonders von der Seite; in manchen Fällen steht die Schulter der kranken Seite höher, in manchen tiefer. Mohrenheimsche Grube ausgefüllt. Durch die Weichteile lassen sich die Veränderungen am Oberarmkopf meist durchfühlen.

Der Oberarm erscheint oft etwas verkürzt, manchmal abduziert. Die Muskulatur der Schulter, des Nackens, des Oberarms, oft auch des Unterarms und der Hand ist atrophiert.

Die Elevation des Armes ist behindert. Man kann nach 3 bis 6 Monate langer Behandlung, vom Unfallstage ab gerechnet, trotz aller Mühen oft kaum eine Elevation von 60—70° erzielen. In einer Reihe von Fällen, wo es sich um schwere Verwachsungen handelt, kann man auch nach Jahren den Arm kaum über 90° in die Höhe bringen. Dabei wird die ganze Schulter stark mitgehoben, die Verletzten müssen sich sichtlich anstrengen, den Arm hoch zu bekommen. Etwas besser gelingt es meist, den Arm von vorn zu heben.

Die Rückwärts- und Rotationsbewegungen sind auch gestört. Die Kraft des Armes, wie auch der Hand, ist herabgesetzt.

Die lange Bicepssehne, deren Verletzung schon durch den Bruch des Oberarmkopfs allein vorausgesetzt werden darf, wird in die Verwachsungen des Schultergelenks leicht hineingezogen. Daher sind gleichzeitige Kontrakturen des Ellbogengelenks nichts Seltenes. Auch kommen Verlagerungen aus dem Sulcus zur Beobachtung. Auch Lähmungen und Zirkulationsstörungen in der ganzen Extremität, sei es nach direkten Verletzungen der Nerven und Gefässe, sei es durch Druck vom Callus, kommen nach den Brüchen des Oberarmkopfes vor.

Fall von Bruch des rechten Oberarmkopfes in der Nähe des anatomischen Halses (Fig. 30, S. 285).

Ausgang: Schwere Funktionsstörung.

Der 42jährige Zimmerer Z. stürzte am 27. Oktober 1897 5—6 m von der Leiter.

Krankenhausbehandlung bis 3. Januar 1898.

Von mir untersucht am 4. Januar 1898. Grosser, kräftiger Mann. Rechte Schulter sieht verdickt aus, Arm etwas abduziert, Mohrenheimsche Grube ausgefüllt. Proc. coracoideus fühlt sich etwas verdickt an. Muskulatur der rechten Brust- und Schulterseite abgemagert. Aktive Hubhöhe des rechten Armes nur bis 60°. Crepitation, starke Bewegungsstörungen.

Weiterbehandlung in meinem Institut vom 5. Januar 1898 bis 12. August 1898.

Rente bei der Entlassung 33⅓%. Arm wird gehoben bis 90°, passiv bis 115°. Alle Bewegungen noch beschränkt.

Erhalt. durch Sch. G. B. 50%.

Tuberkulose und Osteomyelitis des Oberarmkopfes werden infolge eines Traumas in einzelnen Fällen beobachtet.

Fall von Osteomyelitis des rechten Oberarmkopfes, später des linken Schulterblattes (Metastase), des linken Oberschenkels und rechten Ellbogengelenks nach Quetschung des rechten Oberarms bezw. der rechten Schulter.

Ausgang: Heilung.

Dem 15jährigen Dachdeckerlehrling V. fielen Schieferdachsteine am 25. Oktober 1894 auf den rechten Oberarm und die rechte Schulter.

Die ersten beiden Tage wird die Arbeit fortgesetzt. Am 3. Tage Schmerzen und Anschwellungen. Etwas Fiebererscheinungen, daher Bettbehandlung. Am 5. Tage zum Arzt. Aufnahme ins Krankenhaus. Tags darauf Entleerung von Eiter nach Einschnitten, welche mehrfach wiederholt werden mussten. Es bildet sich eine Fistel im rechten Oberarm in der Nähe des Deltamuskels, eine zweite Fistel über der linken Schultergräte.

Von mir untersucht am 17. August 1895.

Kleiner, noch schlecht entwickelter Knabe. Verschiedene Narben in der rechten Schulter. Diese, sowie rechter Oberarm stark abgemagert. Fistel in der Mitte des linken Schulterblatts und zwar in der Obergrätengrube. Rechter Arm kann in der Schulter nur wenig angehoben werden. Ankylose im rechten Ellbogengelenk, Winkel 140°. Es erfolgt bei mir anfangs Weiterbehandlung. Schliesslich am 21. März 1896 Entlassung mit 50%.

Es wird später noch mehrfache Weiterbehandlung notwendig und schliesslich auch Landaufenthalt. Ende 1898 wird wieder Krankenhausbehandlung notwendig wegen plötzlicher Anschwellung im linken Oberschenkel, im rechten Ellbogengelenk und im Nacken. Ueberall Einschnitte und Eiterentleerung.

13. Mai 1899 sämtliche Fisteln geschlossen. Gelenke des rechten Armes können überall und gut bewegt werden. V. arbeitet täglich 10 Stunden; nur noch ganz kleine Wunde am linken Oberschenkel. Der rechte Arm wird in der Schulter bis 175° gehoben. Narben sind oberflächlich geworden und abgeblasst. Rechtes Ellbogengelenk beweglich. *Der rechte Arm ist aber im Wachstum zurückgeblieben. Die Muskeln sind [illegible] stark abgemagert. Die Kraft der rechten Hand [illegible] lassen fast garnicht nach.*

Rente 10%.

Die Frakturen des Tuberculum majus sind relativ selten. Direkt kommen sie vor durch einen Schlag oder Fall, oder auch bei Luxationen des Humeruskopfes, sowie bei seinen Einrenkungsversuchen. Sehr selten sind diese Frakturen Risbrüche.

Symptome der geheilten Frakturen des Tub. majus: Verdickung der Schulter in der Richtung von vorn nach hinten, in manchen Fällen Hervorspringen des Acromion oder aber des dislociert angeheilten Tubercul. maj., Atrophie der Schulter-, Brust- und Oberarmmuskulatur, Bewegungsstörungen, und zwar der Elevation im Schultergelenk, und der Aussenrotation.

Von den Muskeln, welche primär atrophieren, sind zu nennen: Pectoralis major, Supra- und Infraspinatus, Teres minor. Sekundär atrophieren natürlich auch die Antagonisten. Infolge antagonistischen Muskelzugs kann man manchmal auch eine geringe Subluxationsstellung des Humeruskopfes im Schultergelenk feststellen und zwar im Sinne einer Innenrotation.

Die isolierten *Frakturen des Tuberculum minus* sind

Fig. 30

gleichfalls sehr selten. Vorkommen der direkten Frakturen wie beim Tuberculum majus. Eine Rissfraktur durch Zug vom Subscapularis ist von mir beobachtet und in der Kasuistik erwähnt worden.

Fall von Bruch des Tuberculum majus, des rechten Oberarmkopfes. Ausgang: Schwere Funktionsbehinderung.

Der 58jährige Maurer M. fällt am 5. April 1890 von der Stehleiter und schlägt mit der Schulter unten auf. Von mir untersucht am 7. Juni 1890 und weiter behandelt bis 24. Mai 1892.

Symptome: Rechte Schulter stark verdickt, sieht etwas massiger aus als die linke. Starke Abmagerung der rechten Schulter-, Brust- und Oberarmmuskulatur. Arm kann in der Schulter fast gar nicht gehoben werden. Oberarmkopf deutlich nach innen rotiert.

Rente bei der Entlassung 40%. Durch Sch. G. B. auf 60% erhöht.

Arm konnte kaum bis 80° gehoben werden.

Die später gemachte Röntgen-Photographie ergiebt eine Verlagerung des ganzen Tub. maj., welches beim Heben des Oberarmkopfes ans Acromion anstosst. 5. Juli 1897 40%. Elevation geht bis etwa 110°.

Besserung war nicht eingetreten.

In einem anderen Falle von Fraktur der Tuberc. majus bei einem 15jährigen Maurerlehrling war das Fragment nach innen und oben dislociert, so dass man es unter der Haut stark hervorspringend fühlen konnte. Nach 6 Wochen konnte der Arm bereits bis 145° gehoben werden.

Symptome der geheilten Frakturen des Tuberculum minus: Aussenrotationsstellung des Oberarms und zum Teil auch der Schulter, Atrophie der Schulter-, Brust- und Oberarmmuskeln, Subluxationsstellung im Schultergelenk, gestörte Elevation. Verdickung des Oberarms liegt mehr nach der Achselhöhle zu.

Fall von Rissbruch des Tuberc. minus durch Zug vom M. subscapularis.

Der 49jährige Maurer L. putzte mit hochgehobenem rechten Arm an der Decke. Infolge eines Fehltrittes gleitet er aus und sucht sich vom Fall dadurch zu schützen, dass er mit der Hand nach der Wand greift. Es erfolgt plötzlicher Schmerz in der Schulter.

Im Krankenhause untersucht, darauf ambulant vom Kassenarzt behandelt. Von mir untersucht am 21. Februar 1899. In der rechten Achselhöhle etwas nach vorne zu kann man am rechten Oberarm eine kleine, zackige und spitze Geschwulst nachweisen. Geringe Abmagerung der rechten Schulter-, Brust- und Oberarmmuskulatur. Schulter ein

wenig nach hinten disloziert und etwas verkürzt. Druck auf die Knochengeschwulst in der Achselhöhle sehr schmerzhaft, wird bis nach den Fingerspitzen gefühlt. Arm wird bis 130° aktiv gehoben, passiv bis 150°.

Das Röntgenbild ergiebt eine Knochengeschwulst etwa am chirurgischen Halse des rechten Oberarms; das Tub. minus fehlt an seiner eigentlichen Stelle; ferner Subluxationsstellung des Oberarmkopfes und zwar nach vorne.

Rente 25%.

Therapie: Die abgebrochenen Tubercula, besonders das Tuberculum majus können verlagert und an einer ungünstigen Stelle so angeheilt sein, dass sie die Bewegungen in der Schulter behindern. Für *den* Fall empfiehlt sich die operative Beseitigung dieses Hindernisses. Die Indikation zur Operation liegt auch vor, wenn der Callus der gebrochenen Tubercula die Bicepssehne überwuchert hat und so eine Ankylose in der Schulter- bzw. auch eine Kontraktur im Ellenbogengelenk vorliegt.

Die *Epiphysenbrüche* des Oberarmkopfes kommen bis zum 20. Lebensjahre ziemlich oft vor, seltener werden sie bis zum 25. Jahre. Sie entstehen durch Fall auf die Schulter oder den ausgestreckten Arm. Praktisch wichtig sind sie besonders wegen der *Wachstumstörungen.* Der verletzte Arm bleibt oft in seinem Wachstum erheblich gegenüber dem gesunden zurück. Dementsprechend bleibt er nicht nur kürzer, sondern auch in seiner Muskulatur schwächer, die Hand bleibt gewöhnlich kleiner.

Die geheilten Brüche des chirurgischen Halses können lange und schwere Funktionsstörungen hinterlassen, wenn auch diese nicht immer so ausgeprägt zu sein pflegen, wie die eigentlichen Gelenkbrüche.

Symptome:

Der Oberarm ist meist verkürzt. Die Schulter ist verdickt, die Mohrenheimsche Grube ausgefüllt. Ist der Schaft nach innen und der Kopf nach aussen verschoben, dann ist ersterer abduziert. Die lange Bicepssehne ist meist mehr oder weniger ladiert und findet sich verlagert. Da der Plexus in fast unmittelbarer Nähe liegt, sind diese Verletzungen nicht selten mit Lähmungen verbunden. Aber auch, wenn Lähmungen nicht vorhanden sind, atrophieren

doch samtliche Muskeln der Schulter und des Oberarms, zum Teil auch die des Unterarms.

Je nachdem das obere Fragment verheilt, kann man einen geringen Höher- oder Tieferstand der Schulter wahrnehmen. Durch Zug vom Pectoralis major wird der Oberarmschaft meist nach innen rotiert gefunden.

Die Elevation des Armes im Schultergelenk ist nach verheiltem Bruch fast immer gestort, wenn auch in manchen Fällen eine gute Elevation im Laufe der Zeit erzielt werden kann.

Versucht man beide Arme in die Horizontale zu bringen und sie beide moglichst gleich, mit aufwarts gedrehten Daumen, zu stellen, so sieht man die kranke Schulter stets hoher gestellt, auch sieht sie dann verkurzt aus.

Der Biceps ist auf der kranken Seite nach unten gedreht, seine Sehnen stehen in der Achselhohle tiefer. Auf der Ruckseite sieht man das Olecranon der kranken Seite hoher stehen.

Die Verlagerung der Bicepssehne im Schultergelenk, sowie die Rotation des Oberarmschaftes, *in der Regel* im Sinne der Innenrotation, kommt naturgemass auch im Ellbogengelenk vielfach zum Ausdruck. Abgesehen von leichteren Pronations- ausnahmsweise auch Supinationsstellungen sind Kontrakturen im Ellbogengelenk gar nicht so selten.

Nach starker Callusbildung, besonders wenn die Bruchlinie keine regelmassige ist und in das Gelenk hinein geht, kann es auch zu vollstandiger Steifigkeit im Schultergelenk kommen.

Fall von Bruch des linken Oberarmes am chirurgischen Hals. Ausgang: Heilung mit Dislokation, relativ geringe Funktionsstorungen.

Der 41jahrige Steinträger W. stürzte am 10. Juni 1898 rücklings mit der mit Steinen beladenen Mulde von einer Leiter.

Ausser genanntem Bruch erlitt er noch eine linksseitige Radiusfraktur.

Krankenhausbehandlung 5 Wochen.

Von mir weiter behandelt vom 3. August 1898 bis 15. Februar 1899. Starke Verdickung der linken Schulter, welche im Ganzen massiger als die rechte aussieht. Hochgradige Abmagerung der Muskulatur der linken Brust- und Schulterseite und des Armes. Bruchstelle deutlich zu

fühlen. Oberarmkopf nach hinten, Oberarm nach vorne verlagert, die linke Schulterseite steht etwas nach hinten. An der Bruchstelle kann man den Oberarmkopf scharfrandig fühlen. Aktive Hubhöhe des linken Armes in der Schulter nur bis 40° möglich. Bei der Entlassung wird der linke Arm aktiv gehoben bis 150°. Abmagerung gering.

Rente 33⅓ %, zum größten Teil wegen der Radiusfraktur.

Fall von komplizierten Bruch der rechten Oberarms in der Nähe des Schultergelenks.

Heilung mit starker Deformität und Funktionsstörungen.

Der 47jährige Arbeiter K. fällt am 5. August 1895 etwa 1½ Etage Höhe vom Treppenflur in einen Keller.

Er erlitt einige Wunden auf der linken Gesichtsseite und den oben erwähnten Bruch.

Wird in einer Unfallstation ambulant behandelt. Schiene am Arm 4 Wochen, dann Massage.

Von mir untersucht am 17. Oktober 1895, tritt am 18. Oktober in meine Behandlung.

Die linke Schulter sieht hochgradig verdickt aus und tritt auffallend stark nach aussen hervor. Muskulatur im ganzen linken Arm abgemagert, linker Oberarm um 4½ cm verkürzt, kann kaum bis zur Horizontalen gehoben werden, da er noch unter der Horizontalen ans Acromion anstösst. Entlassen 24. August 1896. Arm wird im Schultergelenk gehoben bis 135°.

Rente 33⅓%.

Nachuntersuchung am 17. Oktober 20%. Arm wird bis etwa 150° gehoben.

Auch die Brüche im oberen Drittel bezw. in der oberen Hälfte haben ihre funktionellen Gefahren trotz gut erzielter Heilung des Bruches.

Nach schief oder gar winklig geheiltem Bruche ist es am wenigsten die Verkürzung, welche hier störend wirkt, vielmehr ist es hier die Funktionsstörung im Schultergelenk, welche sehr lange, manchmal dauernde Nachteile hat.

Bei einer Heilung mit nach innen offenem Winkel (Varusstellung) müssen sich Oberarmkopf und Cavitas glenoidalis an einer tieferen Stelle berühren, als gewöhnlich. Dem Oberarmkopf bleibt demnach nur ein kleinerer Spielraum für seine Bewegungen übrig, während der Deltoideus andrerseits nicht mehr in der Lage ist, seine volle Wirksamkeit zu entfalten. Weil aber der Oberarmkopf schon in der Ruhelage mehr dem unteren Segment der Cavitas glenoidalis anliegt, resultiert schon hieraus allein eine veränderte Stellung

des ganzen Schulterblatts, somit auch eine Störung bei seiner Rotation bezw, bei der Elevation des Armes über die Horizontale. Dazu kommt, dass der Humerus bei der Elevation schon früher an das Olecranon anstossen muss.

Die Heilung in Winkelstellung kann natürlich nicht ohne Einfluss auf das untere Bruchende und in weiterer Folge auf das Ellbogengelenk bleiben. Kontrakturstellungen in diesem sind häufige Nebenerscheinungen. Derartig winklige Heilungen treten gewöhnlich ein, wenn der Bruch unterhalb der Ansatzstelle des Deltoideus gesessen hat. Der Deltamuskel allein kann dann schon wesentlich zur Dislokation beitragen.

Die Brüche in der Mitte und unteren Hälfte sind für den N. radialis gefährlich, sei es durch direkte Verletzung, sei es durch Ueberwucherungdes Callusgewebes. Die hieran sich anschliessende Radialislähmung kann, wenn keine Nervennaht gemacht worden oder der Nerv aus dem Callus durch Ausmeisselung nicht befreit worden ist, eine dauernde werden und den Gebrauch des Armes, besonders der Hand, für immer in Frage stellen.

Von den Brüchen im unteren Drittel verdienen die Flexions- und Extensionsfrakturen eine besondere Beachtung.

Bei den Flexionsbrüchen muss man mit der Thatsache rechnen, dass sowohl der Brachialis internus, als auch der Triceps angespiesst gewesen sein kann, bei den Extensionsfrakturen handelt es sich für gewöhnlich nur um eine direkte Verletzung des Brachialis internus.

Nach erfolgter guter Reposition und Behandlung im Streckverbande wird man doch in beiden Fällen auf eine *Bewegungsstörung* im Ellbogengelenk rechnen müssen, die eine mechanische Nachbehandlung erforderlich macht. Die nicht gut reponierten und die besonders schweren Fälle jedoch heilen, wenn nicht gerade mit kompletter Ankylosenbildung, so doch fast regelmässig mit Kontrakturstellung im Ellbogengelenk

Die *Nachbehandlung* kann wochen-, ja monatelang dauern, bis die Beschwerden beseitigt sind und der Arm die zur Wiederaufnahme der Arbeit notwendige Kraft wieder ge-

wonnen hat. Jedenfalls muss man als Regel gelten lassen, dass, je näher der Bruch dem Ellbogengelenk, die Gefahr für die Ankylosenbildung eine um so grössere ist und somit auch für den Gebrauch des Armes.

Die Brüche des unteren Humerusendes haben auch ihre Gefahren in der Verletzung der Nerven, besonders des Radialis und Medianus, seltener des Ulnaris. Partielle oder vollständige Zerreissungen dieser Nerven mit den entsprechenden Lähmungen sind die Folgen. Nach völliger Zerstörung eines dieser wichtigen Nerven sind die Funktion und der Gebrauch des Armes auch dauernd in Frage gestellt und stark beeinträchtigt.

Die gleichen Erscheinungen können auch durch starke Callusbildungen und Druck auf die Nerven hervorgerufen werden.

Man wird demnach als *Symptome der geheilten Brüche des unteren Humerusendes* zu verzeichnen haben:

Verkürzung des Oberarms, callöse Verdickung an der Bruchstelle, zu Anfang Anschwellung, Dislokation nach vorn oder nach hinten, je nach der Bruchform eventuell auch zur Seite, cubitus valgus (X-Stellung,) cubitus varus (O-Stellung,) bezw. Rotation beider Bruchenden in entgegengesetzter Richtung, *Winkelstellung des Ellbogengelenks (Ankylose oder Kontraktur) mit Bewegungsstörungen im Ellbogengelenk, zum Teil auch im Schultergelenk, sekundäre Dislokation im Handgelenk, Atrophie der Muskulatur des Ober- und Unterarms, bei Lähmungen auch der Hand, Herabsetzung der Kraft.*

Die *Therapie* hat in erster Reihe die Bewegungsstörungen der Gelenke zu berücksichtigen, dazu müssen die atrophierten Muskeln durch Anwendung von Massage und Elektrizität behandelt werden.

Fall von Bruch des linken Oberarms in der oberen Hälfte, mit direkter Verletzung des Nervus radialis. Schwere Radialislähmung.

Dem 34jährigen Steinträger Sch. fielen am 23. Oktober 1888 Bretter auf den ausgestreckten linken Oberarm. Fallhöhe der Bretter 4 Etagen.

Zunächst Krankenhausbehandlung bis 22. Februar 1889. Ungeheilt entlassen. Von einem Nervenarzt elektrisiert.

Von mir untersucht am 13. März 1889 und anfangs mit Massage und verschiedenen Apparatübungen behandelt.

Im August auch von mir elektrisiert. EaR. Anfangs Dezember 1889 gelingt es erst mit Hilfe des faradischen Stromes eine Streckung herbeizuführen. Sonst ist der linke Arm vollständig unbrauchbar. Bewegungsstörungen im Schulter- und Ellbogengelenk. Im übrigen ist der linke Oberarm etwas verkürzt, starker Callus im oberen Drittel an der Bruchstelle, hochgradige Muskelatrophie im ganzen linken Arm. Allmähliche Besserung, die aber nur eine unvollständige bleibt. Streckung des Handgelenks und der Finger noch erschwert, Kraft herabgesetzt.

17. Dezember 1892 50%.

1. September 1897 40% Rente, die Sch. auch heute noch bezieht.

Fall von kompliziertem Bruch des linken Oberarms mit Bruch des Proc. Coracoideus und einiger Rippen. (Rippenbrüche wurden übersehen.) Subluxation des Radiuskopfchens am Ellbogengelenk (Fig. 31).

Dem 60jährigen Zimmerpolier L. fiel ein Holzbalken auf den linken Oberarm. L. stürzte hin und schlug unten mit der Schulter auf.

Krankenhausbehandlung vom 10. Dezember 1896 bis 11. März 1897. Zwei Gipsverbände, von denen jeder 14 Tage lag, darauf Massage.

Von mir untersucht am 2. Juni 1897.

Das Röntgenbild zeigt die Dislokation beider Bruchenden zur Seite, die Einschnürung der Muskulatur an dieser Stelle, man sieht ferner eine geringe Rotation des ganzen unteren Bruchendes inkl. Trochlea und die geringe Subluxationsstellung des Radiuskopfchens, schliesslich auch die Winkelstellung im Ellbogengelenk. Die Streckung im Ellbogengelenk gelang nur bis 100°, die aktive Hubhöhe im Schultergelenk gelang bis 45°, passiv bis 70°. Rechter Proc. Coracoideus verdickt, etwas Brustschmerzen auf der rechten Seite.

Fall von schwerem, mehrfachem Bruch des rechten Oberarms durch Ueberfahren.

Ausgang: Schwere Verwachsungen im Schultergelenk, komplette Ankylose im Ellbogengelenk.

Der 65jährige Landarbeiter S. wurde am 19. November 1892 am rechten Oberarm überfahren. Von seinem Hausarzt ca. 11 Wochen behandelt. Gipsverband lag 5 Wochen. Darauf Einreibungen.

Von mir untersucht am 5. April 1897 und weiter behandelt. Linke Schulter vollständig steif. Ellbogengelenk steif, ausgebrauch, 110° steht in mässiger Supination. Muskulatur stark abgemagert.

Entlassen am 15. Juni 1893 mit 60%. Arm konnte in der Schulter bis 80° gehoben werden. Ellbogengelenk steif.

Fall von Bruch des rechten Oberarms im unteren Drittel, Radialislähmung.

Der 44jährige Maurer F. stürzt am 31. Oktober 1898 vom Parterre-raum aus [illegible] Meter.

Bruch des rechten Oberarmes im unteren Drittel.

[illegible]

Krankenhaus; Fixationsverband 4 Wochen; darauf Massage und Elektrizität.

Von mir untersucht am 13. Februar 1899; tritt zu mir in Behandlung.

Geringe callöse Verdickung im unteren Drittel des rechten Oberarms. Rechtes Ellbogengelenk steht in einem Winkel von 140°, Oberarm etwas verkürzt, Unterarm ein wenig nach innen rotiert (Pronation). Die rechte Hand hängt schlaff herab. Handgelenk kann nur mangelhaft gestreckt werden.

Behandelt bis 18. Mai; entlassen mit 15% bei Eintritt wesentlicher Besserung.

Kraft der rechten Hand bedeutend zugenommen, Handgelenk und Finger werden gut gestreckt, Ellbogengelenk steht normal, völlige Bewegungsfähigkeit.

Fall von Bruch des rechten Oberarms im unteren Drittel mit nachfolgender Ankylose im rechten Ellbogengelenk.

Ausgang: Wesentliche Besserung.

Der 38jährige Arbeiter S. stürzte am 25. Februar 1899 2 m von der Rüstung.

Notverband, gleich hinterher Gipsverband. Nach 2 Tagen neuer Gipsverband, der 14 Tage lag; darauf wieder Gipsverband 14 Tage.

Von mir untersucht am 30. März 1899. Tritt in die Behandlung meines Instituts am 7. April 1899.

Rechter Oberarm deutlich verkürzt, Ellbogen steht in einem Winkel von 120° vollständig steif, etwa handbreit über dem Ellbogen starke callöse Verdickung am Oberarm fühlbar. Ganzer Arm geschwollen, Muskulatur abgemagert. Aktive Elevation im Schultergelenk bis 45°, passiv bis 110°. Handgelenk gut beweglich. Behandlung mit Massage, Apparatbehandlung, Elektrizität. Entlassen 27. Mai 1899, meldet sich selbst zur Arbeit. Rechtes Ellbogengelenk steht in einem Winkel von 140° und kann gegen bis 75° gebeugt werden. Der Arm wird in der Schulter gehoben bis 170°. Anschwellung, atrophische Störungen bedeutend nachgelassen, Kraft bedeutend zugenommen.

Rente 25%.

Fall von Bruch des rechten Oberarmes im unteren Drittel mit nachfolgender Ankylose des Ellbogengelenks.

Der 33jährige Maurer H. stürzte am 22. April 1887 von einer 8,5 m hohen Mauer und erlitt obige Verletzung.

Krankenhausbehandlung 1 Woche, darauf ambulante Behandlung.

Vom 15. Juli 1887 bei mir weiter behandelt. Ellbogengelenk stand in einem Winkel von 135°, war vollständig steif.

Bei der Entlassung am 13. Mai 1888 konnte das Ellbogengelenk bis 60° gebeugt und bis 175° gestreckt werden. Rente 33⅓%. Am 17. Oktober 1888 war weitere Besserung eingetreten, daher 15%; Beugestellung betrug jetzt 165°.

27. Juli 1894. Ve. Kann wie jeder andere gesunde Maurer arbeiten.

Fig. 31

Die *Bruche des unteren Gelenkendes des Oberarmknochens gehoren samtlich bereits dem Ellbogengelenk an* Sie zeichnen sich durch eine grosse Mannigfaltigkeit aus, sodass man kaum bestimmte Regeln aufstellen kann, umsoweniger, da es sich doch meist um Mischformen handelt. Die Frakturen des *inneren Gelenkfortsatzes*, Condylus medialis (innerer Schragbruch), gehoren zu den selteneren Fällen. Durch Muskelzug vom Pronator teres wird das Fragment leicht nach aussen und unten, vom flexor carpi radialis und flexor digitorum sublimis gleichfalls leicht nach unten gezogen, besonders, wenn gleichzeitig eine Zerreissung des ligamentum laterale internum eingetreten ist. Die Heilung kann zu einer mehr oder weniger ausgesprochenen O-Stellung (cubitus varus) und gleichzeitiger Beugestellung des Ellbogengelenks führen Primar atrophieren hier samtliche von dem Condylus medialis ausgehenden Muskeln. Direkt gefahrdet ist hier der Nervus ulnaris

Diese Bruche finden sich oft mit den Luxationen des Vorderarmes kombiniert.

Haufiger kommen die Bruche des ausseren Condylus (Condylus lateralis vor.

Diese fuhren gewohnlich zu einer X-Stellung (cubitus valgus) im Ellbogengelenk.

Die Kondylenbruche haben in der Regel nicht nur eine blosse Beugestellung, sondern auch eine Ankylosenbildung zur Folge Wahrend bei den inneren Kondylenbruchen primar die Beuger des Vorderarms atrophieren, sind es hier die Strecker, welche zuerst der Atrophie verfallen mussen Sekundar tritt auch in den beiderseitigen antagonistischen Muskeln die Atrophie auf Sind diese Bruche mit Nervenverletzungen kombiniert, dann sind Lahmungen und trophoneurotische Storungen die weiteren Folgen.

Die Bruche des *Epicondylus medialis*, Fractura Epitrochleae (Baehr), kommen zwar auch direkt haufiger jedoch indirekt, nach heftigen Abduktionsbewegungen vor wobei das Ligamentum laterale internum mediale den Epicondylus abreisst Ob der Pronator teres im stande ist, den Epicondylus medialis abzureissen, scheint nicht fest zu stehen.

Die *Fraktur des Epicondylus lateralis*, Fractura Epicapituli Baehr kommt sehr selten vor. Beide Epicondylenbrüche heilen, wenn sie nicht gerade erheblich disloziert bleiben, ohne Funktionsstörung. Die Atrophien der dort entspringenden Muskeln legen sich bald. —

Die Nachbehandlung der Oberarmbrüche hat in erster Reihe die Mobilisation der steifen Gelenke im Auge zu behalten. *Allmähliche Mobilisation* ist dem Brisement forcé gewöhnlich vorzuziehen, da dieses doch mindestens zu neuen Verwachsungen führt. Nur wenn es sich darum handelt, eine günstigere Stellung zu erzielen, ist das Brisement forcé indiziert. Passive Bewegungen und Uebungen an den entsprechenden Apparaten, in Verbindung mit Massage, lokalen Bädern und Elektrizität, fördern die Heilung. Sind die Lähmungen durch Callusgeschwülste bedingt, so ist die Aufmeisselung derselben zwecks Freilegung des Nerven geboten.

Die Eu. richtet sich nach dem Grade der Funktionsstörung. Kann der Arm über die Horizontale, etwa bis 110° gehoben werden, dann sind 30% Rente für den rechten und 25% für den linken Arm gewöhnlich ausreichend. Die Elevation nur bis zur Horizontalen würde für den rechten Arm etwa 40%, für den linken 30% erfordern; unterhalb der Horizontalen kommen entsprechend höhere Sätze in Anwendung. Schlotterndes Schultergelenk: aktiv rechts 60%, links 50%, passiv rechts 75%, links 60%.

Bezüglich der Bewertung der Ellbogengelenksverletzungen vgl. nächstes Kapitel.

4. Die Verletzungen und traumatischen Erkrankungen des Ellbogengelenks.

Anatomisch-funktionelle Vorbemerkungen.

Die Bewegungen, welche im Ellbogengelenk möglich sind, sind *Beugung*, *Streckung* und *Rotation*. Letztere, die Rotation, zerfällt in eine Innenrotation (Pronation) und Aussenrotation (Supination).

Die Beugung geht in dem vom Oberarm und der Ulna, sowie dem Radius gebildeten Gelenk vor sich (Humero-Radio-Ulnargelenk). Da die Beugung der Hauptsache nach auf dem Schraubengang der

Trochlea vor sich geht, welcher am rechten Oberarm nach links und am linken nach rechts gerichtet ist, werden Ober- und Unterarm weder bei vollständiger Beugung noch bei vollständiger Streckung in einer Ebene liegen, vielmehr nimmt der Unterarm bei der vollständigen Beugung die Richtung nach der Brust, bei völliger Streckung hingegen geht er nach der entgegengesetzten Richtung ab, so dass er im letzteren Fall mit dem Oberarm einen nach aussen offenen Winkel bildet.

Die völlige Streckung kann bis etwa 180° ausgeführt werden, in manchen Fällen auch etwas darüber. Jedenfalls geht die Streckung so weit, bis die Spitze des Olecranon in der Fovea olecrani anstösst.

Die Beugung kann soweit ausgeführt werden, bis der Processus coronoideus ulnae in der Fovea supratrochlearis anterior anstösst. Der Winkel beträgt ungefähr 30°, so dass also die Gesamtexkursion 150° ausmacht. Beide Gruben, die Fovea olecrani und die Fovea supratrochlearis anterior, sind durch eine ganz dünne Knochenscheidewand getrennt. Sowohl bei der extremsten Beugung, als auch bei der extremsten Streckung dienen die Seitenbänder als Hemmvorrichtungen.

Die Rotationsbewegungen, Pro- und Supination, vollziehen sich im oberen Radio-Ulnargelenk (Articulatio radio ulnaris superior), bei der Beugestellung auch zwischen Eminentia capitata und Cavitas glenoidalis capituli radii, schliesslich auch in dem unteren Radio-Ulnargelenk (Articulatio radio ulnaris inferior).

Pro- und Supination können in einem Bogenwinkel von 180° ausgeführt werden.

Dem Ligamentum annulare radii, das um das Radiuskopfchen herumzieht und in der Cavitas sigmoidea minor inseriert, fällt bei den Rotationsbewegungen eine besondere Rolle, nämlich die einer Gleitschiene zu.

Die das ganze Ellbogengelenk umgebende Kapsel ist vorn, innen, hinten ist sie noch schwächer, sie wird aber dort durch den Triceps und seine Sehne verstärkt. Seitlich ist sie durch das Ligamentum laterale internum (mediale) und externum (laterale) verstärkt. Die Beugung des Ellbogengelenkes besorgt vorzugsweise der Brachialis internus (Nervus musculo-cutaneus). Wesentlich unterstützt wird er vom Biceps. Der Biceps ist aber nicht nur Beuger, sondern auch Supinator. Der Brachialis internus, welcher mit äusseren und inneren Fasern von beiden Seiten des Oberarmknochens entspringt und im Ligamentum annulare, Processus coronoideus ulnae, inseriert, muss als der eigentliche Beuger des Ellbogengelenkes angesehen werden. Diese Beugung wird jedoch in Anbetracht des zu kurzen Hebelarmes nicht ausreichen. Es ist der Biceps (Nervus musculo-cutaneus) auch als Beuger anzusehen, seine Wirkung wahrscheinlich noch eine intensivere. Aber seine Insertionen an der Tuberositas radii und am Lacertus fibrosus an der medialen Seite des Vorderarmes erklären zur Genüge den Grund, weshalb der Biceps bei der Beugung auch supinieren muss.

Die Streckung des Ellbogengelenkes fällt dem Triceps zu, unterstützt wird der Triceps noch vom Anconaeus quartus. Die Pronation

wird ausgeführt von folgenden Mm: Pronator teres, flexor carpi radialis, pronator quadratus und supinator longus.

Die Supination wird ausgeführt vom Biceps brachii, Supinator brevis und zum Teil auch vom Supinator longus.

Durch Verletzungen und Erkrankungen des Ellbogengelenkes selbst oder der benachbarten Teile wird die Funktion entweder gestört oder aufgehoben. Auch krankhafte Veränderungen im Schulter- bezw. Handgelenk können die Funktion des Ellbogengelenkes nachteilig beeinflussen.

Für die Untersuchung des Ellbogengelenks ist zunächst der Vergleich der verletzten mit der gesunden Seite erforderlich. Sodann prüfe man die Bewegungen, stelle die Exkursion mit dem Winkelmaass fest. Darauf genaue Palpation, schliesslich die Untersuchung der Muskeln des Ober- und Unterarms, des Schulter- und Handgelenks.

Statistische Angaben.

Von 103 Verletzungen des Ellbogengelenkes, die ich nachstehenden Erörterungen zu Grunde gelegt habe, waren 29 Kontusionen, Verstauchungen und Wunden, 7 reine Distorsionen durch Zerrung, 24 Luxationsfrakturen, 12 reine Luxationen, 31 Frakturen. 54 mal war das rechte, 45 mal das linke Ellbogengelenk verletzt, 4 mal beide.

Die Kontusionen

des Ellbogengelenks, welche durch Fall entstehen, führen zu Blutergüssen und Anschwellungen, die, wenn keine ernsteren Erkrankungen vorliegen, sehr bald zur Heilung führen können.

Kompliziert sind diese Kontusionen aber nicht selten mit Frakturen des Oberarmknochens (Supracondylärer Bruch), besonders des Olecranon, sowie auch der anderen zum Gelenk gehörigen Skeletteile des Vorderarms.

Auch eine direkte Quetschung des Nervus ulnaris ist eine nicht seltene Nebenerscheinung dieser Kontusionen. Häufig kommt es auch zur Entzündung des Schleimbeutels des Olecranon (Bursitis olecrani), die bei ungenügender Behandlung zur Vereiterung führen kann. Diese Komplikationen verzögern die Behandlung wesentlich.

Die Distorsionen

des Ellbogengelenks, welche durch Fall auf die Hand oder den Ellbogen, aber auch durch heftige Zugbewegungen

entstehen, führen zur Verstauchung bezw. Zerrung der Gelenkteile.

Sie können sowohl mit Frakturen kompliziert sein, als auch ohne solche einhergehen. In jedem Falle aber sind partielle Bänder- und Kapselrisse die Folgen, welche sich nach Beseitigung der Anschwellungen und Entzündungen in einer noch lange nachweisbaren Lockerung des Bandapparates, verminderter Festigkeit, Muskelatrophie und Kraftabnahme äussern können. Dasselbe betrifft auch die durch Zerrung hervorgerufenen Distorsionen. Die *zu Beginn der Nachbehandlung* in die äussere Erscheinung tretenden *Symptome* der Kontusionen und Distorsionen des Ellbogengelenks sind *Winkelstellung* Kontrakturen *Muskelatrophie, Bewegungsstörungen* Beugung, Streckung, Rotation *Abnahme der Kraft.*

Therapie: Mobilisation durch fleissige Uebungen, Massage Durchschnittsrente 0 20%

Die äusseren Hautverletzungen des Ellbogens, *Wunden, Verbrennungen*, welche zur ausgedehnten *Narbenbildung* führen, zu *Verwachsungen der Narbe mit dem Knochen oder der Tricepssehne* haben *Kontrakturen* zur Folge, die durch mechanische Behandlung beseitigt, zum wenigsten aber gemildert werden können. In schweren Fällen ist die Transplantation zur Erzielung einer günstigeren Narbe angezeigt, ebenso die operative Loslösung der Narbe vom Knochen

Rente: Bis 20%.

Die Verrenkungen Luxationen des Ellbogengelenks.

Während die Verrenkungen des Ellbogengelenkes im allgemeinen mit ca. 1,8% in der Häufigkeitsskala berechnet werden, pflegen sie unter den gewerblichen Arbeitern des mittleren und vorgeschrittenen Mannesalters nur selten vorzukommen. Die gewöhnliche Entstehungsursache ist ein Fall auf die Hand. Die bei jugendlichen Personen vorkommenden Verrenkungen heilen, wenn sie erkannt und rechtzeitig reponiert worden sind, rasch und hinterlassen keine Störungen. Bei erwachsenen Personen sind die Ver

renkungen des Ellbogengelenks meist mit Brüchen kombiniert, die dann oft zu Verwachsungen und Steifigkeiten mit Winkelstellung (Ankylose) führen.

Die mit Luxationen einhergehenden Brüche des Ellbogengelenks führen gewöhnlich zur Ankylosenbildung. Immer ist dies der Fall, wenn die Luxation nicht reponiert worden ist. In den späteren Stadien der Verletzung, wenn bereits vollständige, namentlich knöcherne Verwachsungen eingetreten sind, hält es oft sehr schwer, die Reposition nachzuholen. Es ist dann aber doch viel erreicht, wenn die *stumpfwinklige Ankylose* in eine *rechtwinklige mit Supinationsstellung* übergeführt werden kann.

Aber auch wenn keine Frakturen mit der Luxation verbunden sind, hinterlassen diese doch für einige Zeit, auch nach gut gelungener Reposition, ganz charakteristische Beschwerden.

Je nach dem Umfange des Kapselrisses und nach der Lage desselben kommt es zur Heilung unter Narbenschrumpfung mit *Beugestellung*, Cubitus valgus, event. auch C. varus. Es bedarf hierbei in manchen Fällen stets noch einer fleissigen Nachbehandlung mit Massage und passiven Bewegungen, um diese Störungen zu beseitigen.

Da der Brachialis internus bei den Luxationen an seiner Insertionsstelle meist mehr oder weniger zerrissen, die Bicepssehne mit dem Lacertus fibrosus gezerrt wird und auch der Triceps mit seiner Sehne nicht ganz ohne Läsionen davon kommen kann, sieht man in den späteren Stadien der Verletzung diese Muskeln atrophiert, die Beugung und Streckung eine Zeit lang gestört, die Kraft des Armes herabgesetzt. War der Processus coronoideus abgerissen, so ist die Atrophie des Brachialis internus eine um so grössere, die Dauer der Atrophie eine um so längere. Diese Fraktur des Processus coronoideus kommt besonders bei den Verrenkungen nach hinten vor, während *bei den seitlichen Verrenkungen mehr Rissbrüche der Kondylen* vorkommen, deren Folgen schon vorher besprochen worden sind.

Die Verrenkungen nach hinten sind häufig mit dem Bruch des Olecranon verbunden, der zur schnellen Atrophie

des Triceps und sekundär auch seiner Antagonisten führt. Die bei den Ellbogengelenksluxationen vorkommenden Verletzungen der Blutgefässe können die Behandlung verzögern.

Die *Verrenkung des Nervus ulnaris* wurde in einzelnen Fällen als unwillkommene Komplikation beobachtet. Die Arbeitsfähigkeit war aber doch wieder nach Verlauf einiger Monate eingetreten.

Die *Frakturen* des Ellbogengelenks kommen, so weit sie noch nicht besprochen sind, bei den Unterarmfrakturen zur Besprechung.

Die nicht reponierten Luxationen des Ellbogengelenks führen zur dauernden *Unbeweglichkeit*, Ankylose mit den durch diese bedingten Folgen.

Am günstigsten ist die Ankylose in rechtem Winkel bei supiniertem Unterarm.

Obwohl bei komplettter Ankylose des Ellbogengelenks die Bewegungen im Schultergelenk zwar [illegible] eingeschränkt sind, können die Verletzten [illegible] bei rechtwinkligem und in mässiger Supination stehendem Ellbogengelenk eine ganze Reihe von Verrichtungen ausführen, sie können zur Not mit der Hand [illegible] Mütze [illegible] die Hand in die Tasche stecken [illegible]. Hingegen sind die Arbeiten bei proniertem Vorderarm [illegible].

Partielle Ankylosen [illegible] gutes Resultat geben. [illegible] Verkürzung [illegible] von der [illegible] kommt es aber zu [illegible] gewohnt [illegible] zur [illegible].

Kr[illegible] [illegible] rechts [illegible] links [illegible] kranken [illegible] Grund [illegible] Gelenks [illegible]

[illegible]

fro[illegible] Fig. 32. S. 30[illegible].

Ausgang: Ankylose des Ellbogengelenks, Bewegungsstörungen im Schultergelenk, zum Teil auch im Handgelenk.

Der 38jährige Maurer B. fiel am 18. September 1890 von der Hängerüstung und zog sich genannte Verletzungen zu.

Bei der am 10. Januar 1891 von mir vorgenommenen Untersuchung stand das linke Ellbogengelenk in einem Winkel von 120°, der grösste Beugewinkel betrug 75°. Elevation in der Schulter 80°, passiv 95°, starke Muskelatrophie. Bewegung im Handgelenk anfangs gestört, später vollständig normal geworden. Paraesthesien im linken Arm. Beifolgendes Röntgenbild giebt den Zustand des Ellbogengelenks deutlich zu erkennen. Man sieht am proc. coron. die Zacke und jenseits der Ulna das Radiuskopfchen durchschimmern.

Fall von schlecht geheiltem Splitterbruch im linken Ellbogengelenk, Beugestellung, Schlottergelenk, sekundäre Bewegungsstörung im Schulter- und Handgelenk (Fig. 33, S. 307).

Der 38jährige Zimmerer K. stürzt am 1. Juli 1893 3 m vom Dach.

Er wird zunächst ca. 1¼ Jahr an einer Verstauchung des Ellbogengelenks behandelt und fällt dann von der Treppe, wobei er mit dem Ellbogengelenk unten aufschlägt.

Nachdem er verschiedentlich behandelt worden, wird er noch am 9. September 1898 meiner Klinik zur Nachbehandlung überwiesen.

Linkes Ellbogengelenk steht in einem Winkel von 135°. Unterarm sehr stark supiniert. Der ganze linke Arm hochgradig abgemagert. Ellbogengelenk schlottert, kann aktiv weder gebeugt noch gestreckt werden. Auch ist die Bewegung im Schultergelenk vollständig aufgehoben, im Handgelenk erschwert.

Bis jetzt keine Besserung erzielt.

Rente 60%.

Fall von Splitterbruch im rechten Ellbogengelenk mit gleichzeitiger Verrenkung des Vorderarms nach hinten (Fig. 34, S. 309).

Der 22jährige Zimmerer B. stürzt am 7. März 1898 zwei Etagen von einem Dachverband und erleidet obige Verletzung.

Zunächst im Krankenhause behandelt, später von seinem Kassenarzt.

Vom 25. April 1898 bei mir.

Rechtes Ellbogengelenk steht in einem Winkel von 125°, vollständig steif, stark supiniert, sodass der rechte Arm weder zum Ankleiden, noch zum Essen benutzt werden kann. Elevation im Schultergelenk hochgradig beschränkt, nur bis 75° möglich, im Handgelenk nur geringe Bewegungsstörungen.

Röntgenbild zeigt die Luxation des Vorderarmes nach hinten, die Bruchstelle am Olecranon, einen mit Dislokation geheilten Bruch der Trochlea und Verwachsungen im Proc. coronoideus.

Ein Versuch, die Luxation zu reponieren, misslang wegen der bereits vorhandenen knöchernen Verwachsungen, wohl aber gelang es, das Ellbogengelenk in einen fast rechten Winkel zu bringen, die hoch-

Fig. 4

dige Suppuration zu reduzieren und nachträglich auch die Beweglichkeit der rechten Schulter vollkommen wieder herzustellen.

Bei der Entlassung am 25. April 1898 konnte der Arm bereits zum Ankleiden, zum Essen und zu verschiedenen anderen Verrichtungen gebraucht werden.

Rente 50%.

Verrichtet zur Zeit leichtere Arbeiten, täglich 11 Stunden.

Beifolgendes Röntgenbild entspricht dem Zustand nach der bei mir vorgenommenen Reposition.

Fall von schlotterndem Ellbogengelenk nach Resektion des unteren Oberarmendes.

Dem 40jährigen Arbeiter B. fiel am 10. Mai 1889 ein Kammrad auf den ausgestreckten rechten Oberarm, wodurch ein Splitterbruch in diesem hervorgerufen wurde.

Krankenhausbehandlung: Resektion des unteren inkl. Gelenkes des rechten Oberarmes.

Bei der von mir am 9. August 1889 vorgenommenen Untersuchung fand man den ganzen Arm von der Resectionsstelle ab wie einen Lappen herabhängen; jedwede selbständige Bewegung des Unterarms und der Finger ausgeschlossen.

B. bekam eine Prothese, mit Hilfe deren es ihm möglich geworden war, den Arm in bequemer Winkelstellung zu tragen und event. auch einen leichten Gegenstand in die Hand zu nehmen. 80%.

V. Die Verletzungen und traumatischen Erkrankungen des Unterarmes.

Statistisches.

Nachstehender Kasuistik sind 261 eigene Beobachtungen von gestellten Unterarmverletzungen zu Grunde gelegt. Sie sich folgendermassen verteilen: Frakturen 205, Kontusionen mit Kontusionswunden 31, Schnitt- und Stichwunden 14, Verbrennungen 11. Der rechte Unterarm war 134 mal, der linke 127 mal verletzt; in 13 Fällen betraf die Verletzung beide Unterarme.

Die Quetschungen des Unterarms.

Für gewöhnlich heilen die Quetschungen des Unterarms, sofern sie nicht mit ungünstigen Wunden der Haut, Zerreissungen der Muskeln, Sehnen und Nerven und mit Frakturen einhergehen, ohne Nachteil.

Indessen, besonders in der gewerblichen Industrie kommen doch verschiedene, sehr schwere Quetschungen

Tafel XX.

Fall von Muskel- und Sehnenzerreissung im Vorderarm nach Verschüttung.

Der 34jährige Steinträger S. wurde bei Ausschachtungsarbeiten durch Zusammensturz einer Mauer am 7. Mai 1889 verschüttet. Er erlitt einen schweren, komplizierten Schädelbruch und eine starke Quetschwunde am rechten Vorderarm.

Krankenhausbehandlung. Sehnennaht.

Auf beifolgendem Bilde sieht man die Narbe am Vorderarm, ferner eine Muskelhernie an der Grenze der unteren Hälfte, und den Versuch, die Hand zur Faust zu schliessen. Eine weitere Schlussfähigkeit der Finger konnte nicht erzielt werden. Bei dieser hier beigefügten Stellung tritt die Muskelhernie am deutlichsten zum Vorschein. Die Kraft des rechten Armes ist bei dem sonst ausserordentlich starken Mann bedeutend herabgesetzt und zwar etwa um die Hälfte des linken.

Rente beträgt nur 10%.

---

des Vorderarms vor, die oft ein sehr ungünstiges funktionelles Resultat hinterlassen. So werden beim Auf- und Abladen von schweren Balken, beim Umkanten schwerer Granitblöcke Hand und Vorderarm oft sehr schwer gequetscht. Nicht minder ungünstig sind *die* Quetschungen, welche bei den Abrissarbeiten alter Gebäude durch zusammenstürzendes Mauerwerk hervorgerufen werden. Hier kommt es wegen der kantigen und vielfach spitzen Steinmassen nicht allein zu mehr oder weniger starken Verletzungen der Haut, sondern auch zu Zerreissungen von Muskeln, Sehnen u. s. w.

Sehr schwere Quetschungen mit Verbrennungen kommen, wenn auch relativ selten, in Wasch- und Bügelfabriken durch Hineingeraten von Hand und Unterarm zwischen zwei heisse, rotierende Walzen vor. So können neben den ausgedehnten Verbrennungen die Muskeln und Sehnen hochgradig zermalmt werden.

Fall von schwerer Quetschung (Zermalmung) mit Verbrennung der linken Hand und des Unterarms.

Die 18jährige Arbeiterin in einer Bügelfabrik Z. geriet am 16. Dezember 1892 mit der linken Hand und dem Unterarm zwischen zwei geheizte rotierende Walzen. Sie erlitt obenbezeichnete Verletzung.

Krankenhausbehandlung bis 27. August 1893; darauf medicomechanische Behandlung.

Von mir untersucht am 29. Januar 1894. Linker Unterarm steht

Tab. 20.



in Pronation, Handgelenk geschwollen, sämtliche Finger, *sowie Hand und Ellbogengelenk* steif, passiv nur wenig beweglich. Zwei lange breite, vollständig verwachsene Narben auf der Streckseite des Unterarms bis zum Ellbogengelenk. Ganzer Arm unbrauchbar.

Wird entlassen mit 60% am 17. März 1894.

Schwere Zermalmungen kommen auch vor, wenn der Unterarm zwischen die Kammräder einer Maschine gerät. *Ueber die Folgen derartiger Verletzungen lassen sich allgemeine Gesichtspunkte gar nicht aufstellen*, man kann nur an der Hand einzelner Beispiele die Symptome erörtern. Die beigefügte Kasuistik bringt verschiedene schwere Quetschungen, auf die hiermit verwiesen wird.

Die Wunden des Unterarms.

Wunden kommen in der gewerblichen Industrie in den denkbar mannigfaltigsten Formen am Unterarm vor. Abgesehen von den bereits erwähnten Kontusionswunden seien hier nachfolgende angeführt:

Die *Schnittwunden* an Glasscherben, zum Teil mit Eindringen von Glassplittern, die Schnittwunden an scharfem Eisenblech, an scharfen Messern, an Sägen, an scharfem Schiefer, ferner die *Stichwunden* an Scheren und ähnlichen Instrumenten.

Grosse Narben auf dem Vorderarm können die Bewegungen des Ellbogengelenks, Handgelenks und der Finger behindern.

Von schweren Folgen sind die Stichwunden dann, wenn sie grössere Nervenäste treffen. So hatte in einem Falle eine Stichwunde auf der Streckseite des rechten Unterarmes im oberen Drittel die Durchtrennung des N. radialis und die Aufhebung der Funktion der von ihm versorgten Muskeln (Radialislähmung) zur Folge.

Quer verlaufende Schnittwunden

im unteren Drittel, besonders in der Nähe des Handgelenkes, haben ihre Gefahr wegen der Verletzung der Sehnen, Gefässe und Nerven. Es kommen hier sowohl Hiebwunden mit dem Beil, mit der Axt, als auch Schnittwunden an der

Kreissäge, der Abrichtmaschine, ferner an Glas, Schiefer und anderem Material vor. Sind die durchschnittenen Sehnen und Nerven sachgemäss zusammengenäht, dann kann noch eine gute Funktion eintreten. Es kann aber vorkommen, dass die Sehnenstumpfe verwechselt und unrichtig zusammengenäht werden oder dass die Nähte reissen. Dann ist die Funktion zweifellos eine ungünstige. Waren die Nerven nur teilweise durchtrennt, was ja bei der Untersuchung nachgewiesen werden kann, dann kann es immer noch jahrelang dauern, bis die volle Gebrauchsfähigkeit des Unterarms sich einstellt.

Dass die an *ganz unscheinbare Verletzungen* sich anschliessenden *Phlegmonen* oft eine sehr schlechte funktionelle Prognose haben, braucht nicht noch besonders hervorgehoben zu werden.

Die Verbrennungen des Unterarms.

Verbrennungsnarben haben auf die Funktion Einfluss, wenn sie sich uber das Hand- oder Ellbogengelenk hinziehen.

Da die Haut dieser Narben oft atrophiert ist, neigt sie leicht zum Platzen und ist sehr empfindlich gegen Kälte. Auch beobachtet man nicht selten im Bereich der Narben hyperasthetische Zonen.

Die Bruche des Unterarms.

Bezuglich der Bruche der einzelnen Knochen des Unterarms, so weit sie zum Ellbogengelenk gehören, sei bemerkt:

Das *Olecranon* bricht sowohl durch Muskelzug, als auch direkt durch Fall. Immer zieht der sich kontrahierende Triceps das Olecranon nach oben. Es kommt daher nicht selten nur zu einer *bindegewebigen*, statt knöchernen Vereinigung Der Triceps atrophiert dabei primär ganz deutlich, sekundar naturlich auch der Biceps, Brachialis internus, Coracobrachialis und die Muskeln des Unterarms.

In manchen Fällen erlangen die Verletzten den vollen Gebrauch ihres Armes wieder, in anderen wiederum sind sie

ausser stande, ohne Stutzapparat, der eigens für das Ellbogengelenk angefertigt werden muss, eine nennenswerte Arbeit zu verrichten.

Die knöcherne Vereinigung findet nicht immer an der Bruchstelle statt, sie kann auch in der fovea olecrani oder neben derselben eintreten. Die Leistung des Armes ist nach der Olecranonfraktur in der ersten Zeit immer, nicht selten aber dauernd herabgesetzt. Ist gleichzeitig der Nervus ulnaris verletzt gewesen, was bei der direkten Verletzung erfolgen kann, dann sind die hierdurch hervorgerufenen Symptome quoad functionem noch ernster.

Fall von Bruch des r. Olecranon nach Sturz von einer Balkonlage

Ausgang Fingerbreite Diastase, relativ gute E. nach 1 Jahr

L. Maurer, 38 Jahre, fällt am 26. November 1889 herunter und erleidet obige Verletzung Zuerst Krankenhaus, dann ambulante Behandlung Von mir untersucht den 21 Februar 1890, behandelt bis 20. Dezember 1890. Rente 33⅓ %. Starke Abmagerung des Oberarms und relative Besserung des Triceps Elevation in der Schulter bis 150°, Beugestellung des Ellbogengelenks 85°, L bekommt einen Stützapparat mit Charnieren, mit dem er fast alle Maurerarbeiten verrichtet

Rente seit November 1891 25 %.

Fall von Bruch des linken Olecranon durch Fall und direktes Aufschlagen mit dem Ellbogen auf den Boden

Ausgang Schwere Funktionsstörung.

W. Maurer, 47 Jahre, gleitet am 18 Juli 1891 aus und fällt in eine Kalkgrube

Behandlung poliklinisch seit 19 Oktober 1891 bei mir Beugestellung des linken Ellbogengelenks 140° fingerbreite Diastase Olecranon leicht beweglich Hochgradige Muskelatrophie Kältegefühl im Arm, Finger können nicht gut geschlossen werden

Rente 60 %

Der Bruch des *Processus coronoideus* an seiner Basis bedingt zunächst immer eine Heilung mit Ankylosenbildung und eine Atrophie des Brachialis internus Kommt es zur vollständigen Unbeweglichkeit des Gelenks, dann spielt natürlich die Muskelatrophie als solche nur eine untergeordnete Rolle

Eine typische Fraktur ist die der

Ulna im oberen Drittel mit Luxation des Radiusköpfchens nach oben.

Diese Verletzung macht auch nach erfolgter Heilung, *wenn keine Reposition erfolgt ist*, einen typischen Eindruck. Ich habe sie unreponiert wiederholt zu beobachten Gelegenheit gehabt: Das *Ellbogengelenk* steht in Ankylosenstellung, ist sehr wenig oder gar nicht beweglich. Die Ulna zeigt eine deutliche, nach aussen sichtbare konkave Verbiegung, das Radiusköpfchen erscheint unter der Haut deutlich sichtbar, der ganze Unterarm sieht verkürzt aus.

Wie bei Ankylosen überhaupt, so ist auch hier die Bewegungsfähigkeit im Schultergelenk beschränkt.

Die *Nachbehandlung* hat die Beseitigung der Ankylose zu erstreben.

Die Brüche des

Ulnaschaftes

sind meist direkte Brüche, die durch Fall auf die äussere Seite des Unterarms entstehen. Daher findet man auch in den späteren Stadien der Verletzung die Ulna meist etwas konkav verbogen und verkürzt. Dennoch sind Fälle bekannt, wo die Ulna sowohl beim Anheben schwerer Gegenstände von unten, als auch beim Abladen schwerer Gegenstände bei gebeugtem Ellbogen, gebrochen war. Es ist nicht nötig, dass die Knochen kachektisch sein müssen, um bei einer solchen Veranlassung zu brechen, wie nachstehendes Beispiel lehrt:

Fall von Bruch der rechten Ulna durch Anheben eines schweren Bündels Heu.

H. Arbeiter, 46 Jahre alt, verspürte am 4. November 1897, als er ein schweres Bündel Heu anheben wollte, einen heftigen Schmerz im rechten Unterarm. Er hatte sofort das Gefühl, als wenn er sich den Arm gebrochen hätte. In einer chirurgischen Klinik wurde er zuerst an Muskelzerrung, darauf in einer Unfallstation an Fract. uln. dextr. behandelt.

Von mir röntgographiert am 23. November 1897.

Status: ziemlich grosser, sehr kräftiger Mann, stammt angeblich aus gesunder Familie, war Soldat, bisher weder krank noch verletzt, nur im Jahre 1896, *wo er sich beim Aufladen eines schweren Getreide-*

sackes auf den Rücken einen Bruch des linken Unterarms zusog. Das Röntgenbild ergab einen noch ungeheilten Bruch der rechten Ulna im unteren Drittel und etwas auffallend stark entwickelte Knochen.

Geringe Bewegungsstörungen im Ellbogen- und Handgelenk infolge von Dislokationen, Muskelatrophie sind meist die weiteren Folgen.

Die Dislokation der gebrochenen Ulna kann soweit erfolgt sein, dass die Spitzen der Bruchenden bis zum Radiusschaft heranreichen, und so nach erfolgter Heilung eine erhebliche Störung in den Rotationsbewegungen zurückbleibt. Umgekehrt kann dasselbe nach Frakturen des Radiusschaftes eintreten, wenn dessen Bruchspitzen bis zur Ulna heranreichen. Die Eu. kann sich bei derartig schlecht geheilten Vorderarmbrüchen rechts auf 33 1/3—40%, links auf 25—30% und darüber belaufen.

Sind beide Knochen gebrochen, dann kommt es in den seltensten Fällen zur Konvergenz der 4 Bruchenden, welche dann miteinander knöchern verheilen können. Der von *Helferich* in seinen »Frakturen und Luxationen« angeführte Fall ist sehr lehrreich in Bezug auf die Anwendung zu schmaler Schienen und dadurch bedingter zu starker Kompression.

Die *Brüche* des *Radiuskopfchens* heilen oft mit erheblicher Dislokation und führen zur Ankylosenbildung.

Die Brüche des *Radiusschaftes* kommen relativ selten vor. Sie sind meist direkte Brüche. Je näher sie dem oberen Drittel liegen, desto erheblicher ist gewöhnlich die Dislokation infolge des Zuges vom Biceps.

Die Brüche beider Unterarmknochen sind, wenn sie mit erheblicher Dislokation zur Heilung kommen, funktionell nicht günstig. Pro- und Supination sind meist sehr beschränkt, Beugung und Streckung weisen sowohl im Hand- als auch im Ellbogengelenk gewisse Unvollkommenheiten auf, die bei vielen Verrichtungen sehr störend sind.

Je näher die Brüche dem Gelenk liegen, desto ungünstiger die Prognose für die Funktion. Brüche beider Unterarmknochen in der Nähe des Handgelenks haben oft starke Dislokation und verzögerte Heilung zur Folge.



Fall von Bruch des Unterarms im unteren Drittel.

Hochgradige Dislokationen, schwere Funktionsstörungen.

Der 36jährige Arbeiter St. fiel im Oktober 1893 zu Boden und schlug mit der linken Hand auf.

Er erlitt einen Bruch im unteren Drittel des linken Unterarms, welcher mit einer sehr starken Konkavität nach der Daumenseite heilte. Die Refraktur im Krankenhause war erfolglos, da der Arm in derselben Stellung wieder verheilte. Bruch heilte sehr langsam.

Von mir untersucht und röntgographiert am 28. November 1897.

Unterarm verkürzt, stark abgemagert, Stellung deutlich verändert, Hand dorsalwärts verschoben, Muskulatur stark atrophiert, fühlt sich weich an, in der Temperatur herabgesetzt. Unterarm auf der Daumenseite konkav verbogen. Druckkraft der linken Hand nur mangelhaft. Bewegungen im Ellbogengelenk in Pro- und Supination nicht gestört. Bewegungen im Handgelenk hingegen sehr gestört. Letzten 3 Finger stehen in geringer Beugestellung, können aber geschlossen werden.

Erhält 40% Rente —

Fall von Bruch des linken Unterarms im unteren Drittel. Fig. 35.

Beistehende Abbildung ist ein Analogon zu dem eben beschriebenen Fall.

Der 37jährige Maurer M. stürzte am 31. August 1893 von der Kursteig.

Er ist an diesem Bruch im Krankenhause behandelt worden.

Von mir untersucht und röntgographiert am 22. März 1898.

Die Funktion war erheblich gestört, Muskulatur im ganzen Arm und Hand stark abgemagert, Verkürzung 3 cm, Kraft um 3/4 herabgesetzt.

Anfangs 50% Rente, später und auch heute 40%.

Ausser der vorhin erwähnten starken Dislokation der Bruchenden, die zu Störungen der Pro- und Supinationsbewegungen führen, sind als die Heilung behindernde Folgen noch anzuführen die *Pseudarthrose* und die *ischämische Muskellähmung.*

Bei der Pseudarthrose ist die Funktion meist sehr schwer gestört. Kraftleistungen sind gewöhnlich ausgeschlossen, wenn sie auch thatsächlich in einzelnen Fällen in dem späteren Verlauf des Heilungsprozesses beobachtet sind.

Die Verletzten sind oft gezwungen, um wenigstens die gewöhnlichen Verrichtungen mit der Hand ausführen zu können, eine Fixationsbandage um den Unterarm zu tragen. Dazu ist die Abmagerung des unteren Bruchteiles oft eine bedeutende, sie beschränkt sich nicht allein auf Muskeln und Fett, sondern ergreift auch im Laufe der Zeit die Knochen.

In manchen Fällen erfolgt die Heilung des Bruches sehr spät. Ich habe sie selbst nach 2 Jahren noch beobachtet.

Die Fälle, die mit *Nearthrosenbildung* heilen, sind für die Funktion, soweit es sich um die Rotationsbewegungen handelt, meist wenig günstig.

Die ischämische Muskellähmung besteht in einer Lähmung der Muskeln des Unterarms *infolge zu eng anliegender Verbände.* Sie ist in den späteren Stadien der Verletzung therapeutisch schwer zugänglich.

Die typischen Radiusbrüche.

146 eigene Beobachtungen.

Für die Untersuchung der geheilten Radiusbrüche empfiehlt es sich, zuerst mit der Aspection bei herabhängenden Armen, dann bei aneinandergelegten Daumen zu beginnen. Man achte genau auf die Beschaffenheit der Streck- und Beugeseite, sowie auch des Profilbildes. Bei der Palpation achte man auf das untere Radiusstückchen, auf das Ulnaköpfchen, die Gelenkkapsel, die Carpalknochen u. s. w. Die Funktion muss an allen Gelenken des Armes geprüft werden.

Die sehr häufig vorkommenden Brüche in der unteren Radiusepiphyse werden mit Recht als *typische Radiusfrakturen* bezeichnet. Einmal kommen sie in der weitgrössten Mehrzahl stets unter denselben Bedingungen zustande, dann sind auch die äusseren Erscheinungen nicht nur der frischen, sondern um so mehr der geheilten Brüche dieser Gattung trotz ihrer grossen Mannigfaltigkeit sehr typischer Natur. Vielfach gehen diese Frakturen noch unter dem Namen der Verstauchung des Handgelenks einher. Die Entstehungsursache ist auch in der That häufig ganz dieselbe. Ein Fall auf die Hand führt in einer Anzahl von Fällen zu einer Verstauchung, in einer Anzahl dagegen zum Bruch der unteren Radiusepiphyse. Man wäre daher auch wohl berechtigt, von Stauchbrüchen zu sprechen.

In manchen Fällen ist es nicht nur der Fall auf die Hohlhand, sondern auch auf den Handrücken oder auf die Grundfläche der geschlossenen Faust, der zu einer Radiusfraktur führt. Ich habe auch Radiusbrüche beobachtet durch Ueberstrecken des Handgelenks beim Ablaufen von schweren



Balken, in einzelnen Fällen sogar nach Fall bezw. Schlag gegen das untere Ende der Ulna. Letztere war dabei ganz intakt geblieben, in einigen Fällen war der Processus styloideus gebrochen. Die Bruchform kann eine verschiedene sein, je nach der Art, wie die Verletzung zustande kam und die Gewalt eingewirkt hat. Die Bruchform zu kennen ist von grosser Wichtigkeit, weil sie Aufklärungen giebt über die Art der Dislokation und über die Funktionsstörungen. Bei den Querbrüchen, die durch Fall auf die Hohlhand entstehen, ist fast regelmässig das abgebrochene untere Ende dorsalwärts disloziert. Das Umgekehrte kommt gewöhnlich nach Fall auf den Handrücken vor.

Die Konsolidation der Brüche kann innerhalb der ersten Woche erfolgen, sie kann aber auch eine erheblich längere Zeit, 3—4 Wochen, erfordern.

In einem Falle gab mir die Röntgenaufnahme nach 3 Wochen ganz genau dasselbe Bild, das ich bereits am 4. Tage nach dem Unfall gewonnen hatte. Es ist daher ebenso untüchtig, für alle Fälle den Fixationsverband recht lange, oder ihn nur ganz kurze Zeit liegen zu lassen.

Die Symptome der geheilten typischen ***Radiusfrakturen*** sind folgende:

Das Handgelenk sieht in der Regel verdickt und verbreitert aus, das Ulnakopfchen tritt stark zur Seite. Die Hand ist radialwärts verschoben, während die Finger oft mehr ulnawärts abgehen. Häufig wohl nur Folge des Verbandes.

Ist das untere Bruchstück dorsalwärts verschoben, dann sieht man dicht am Handgelenk dorsalwärts eine konvexe Hervorwölbung, dahinter liegt eine Konkavität. Auf der Beugeseite des Unterarms, dicht am Handgelenk, haben sich die Weichteile (Musculus pronator quadratus und Beugesehnen), der wirklichen Stellung der Knochen folgend, zu einer Geschwulstbildung von konvexer Form gestaltet.

Diese Geschwulstbildung der Weichteile an der Beugeseite fehlt fast nie bei den Fällen, die nach Fall auf die Hohlhand entstanden sind. Sie wird nicht beobachtet nach Fall auf den Handrücken. Der Radiusschaft ist in der

Regel verlagert und zwar meist supiniert durch den Zug der vom Condyl. ext. hum. bezw. der daruber entspringenden Muskeln. Aber auch eine deutliche Pronationsstellung des Radiusschaftes kommt nicht selten zur Beobachtung. Beide Unterarmknochen kreuzen sich daher nicht an der normalen Stelle, also wie am gesunden Unterarm, sondern entweder tiefer oder hoher. Mit dem Radiusschaft sind naturlich auch die ihn umgebenden Muskeln verlagert.

Im unteren Drittel sieht man daher auf der Radialseite eine deutliche Einbiegung, welche der radialwarts dislocierten Sehne des Supinator long. an seiner Insertionsstelle entspricht. Nicht nur im oberen, sondern auch im unteren Radio-Ulnargelenk findet man mehr oder weniger ausgepragte Subluxationsstellungen, im unteren sogar ausgesprochene Luxationen. Der Unterarm ist in einer grossen Anzahl von Fallen verkurzt. Der Processus styloideus ulnae ist in der Regel abgebrochen. Die Gelenkkapsel des Handgelenks ist aufgetrieben. Die Muskulatur des Unterarms und auch der Hand ist meist atrophiert. Auch am Oberarm kann man oft atrophische Storungen nachweisen, die in erster Reihe den Biceps betreffen wegen der Verlagerung des Radiusschaftes und der unvollkommenen Supination. Es kann daher das Ellbogengelenk nicht so gut und kraftig gebeugt werden, wie das gesunde. Das Ellbogengelenk steht haufig in der ersten Zeit in Beugestellung und kann weder vollkommen gebeugt, noch vollkommen gestreckt werden. Auch die Elevation des Armes im Schultergelenk gelingt oft unvollkommen.

Auch Lahmungen im Gebiet des Radialis, Medianus oder Ulnaris kommen vor.

Die Handwurzelknochen bleiben in der Mehrzahl der Falle von Brachen verschont, doch kommen mit den typischen Radiusfrakturen auch gleichzeitig Bruche der Carpalknochen und dann meist des Os naviculare vor. Seltener findet man Einkeilungen des Os naviculare in die Spongiosa des Radius oder gleichzeitige Luxationen des Os naviculare, obwohl solche Fale vereinzelt immer wieder vorkommen.



Hingegen ist die Stellung der Gelenkfläche des Radius zu den Carpalknochen stets eine veränderte und der ganze Bandapparat der Carpalknochen gelockert.

Die Finger können daher zu Anfang, manchmal auch lange Zeit hindurch, nicht geschlossen werden.

Die Druckkraft der Hand ist herabgesetzt.

Die Bewegungen im Handgelenk weisen nach vielen Richtungen Störungen auf. Auch Pro- und Supination sind in der Regel gestört.

Die *Nachbehandlung* hat die Beseitigung der Dislokations- und Bewegungsstörungen, soweit als thunlich, zu erstreben. Dies wird sowohl durch Massage und passive Bewegungen oder auch durch Uebungen an den heilgymnastischen Apparaten erreicht. Sehr vorteilhaft sind neben den Kreisbewegungen auch die Zugbewegungen mit zunehmendem Widerstand. Gegen die Lähmungen empfiehlt sich die Anwendung der Elektrizität.

Die Dauer der Behandlung bis zur möglichst guten funktionellen Heilung kann schon nach wenigen Wochen beendet sein, sie kann aber auch Monate, ja 1—2 Jahre in Anspruch nehmen.

Nach der Schwere der Funktionsstörungen richtet sich auch der Grad der Erwerbsunfähigkeit. Dieselbe kann wieder 10, 15 und 20% in den leichten und 50, 60 und 70% in den schweren Fällen schwanken. Zu den schweren Fällen sind auch unbedingt diejenigen zu zählen, bei denen nach starker Zerreissung der Gelenkkapsel des Handgelenks ein *Schlottergelenk* eintritt.

Mit den Radiusfrakturen sind auch sehr häufig, wie bereits oben erwähnt, Luxationen oder Subluxationen im unteren Radio-Ulnargelenk verbunden.

In manchen Fällen findet man den Processus styloideus ulnae vollständig volar- oder dorsalwärts rotiert, das untere Ulnaende überhaupt abnorm beweglich.

Fall von geheiltem typischen Radiusbruch. (Fig. 36, S. 323.)

Ausgang: Vollständige Heilung.

Beifolgendes Röntgenbild giebt das Handgelenk des 40jährigen, am 27. August 1898 verletzten Arbeiters W. wieder.

Fig. 5

Fig. 38

Derselbe verunglückte dadurch, dass er beim Anstossen eines Handwagens gegen einen Steinhaufen mit der Hand nach hinten überknickte.

Er wurde zunächst an einer Verstauchung des Handgelenkes behandelt.

Das Röntgenbild zeigt den vollständig geheilten Bruch in der Radiusepiphyse. Die Bruchlinie ist nur noch sehr wenig zu sehen. An der Ulna ist der Proc. styloideus abgebrochen, die Ulna, etwas nach vorn geschoben, stösst an das Os lunatum an. Man sieht auch, dass das Os naviculare nicht an seinem richtigen Platz sitzt.

Bei der Untersuchung am 6. September 1898 konnte das Handgelenk nur mangelhaft bewegt, die Finger unvollkommen geschlossen werden.

Anfangs von der Berufsgenossenschaft abgewiesen, wurde eine Rentenentschädigung nachher nicht nötig, da noch innerhalb der Karenzzeit völlige Wiederherstellung erfolgt war.

Fall von linksseitigem typischen Radiusbruch. (Fig. 37, S. 327.)

Ausgang: Wesentliche Besserung.

Der 48jährige Zimmermann V. stürzte am 15. November 1897 vom Dach, schlug unten auf einem Sandhaufen auf, wobei er sich mit der linken Hand stützen wollte.

Am 25. November 1897 von mir untersucht und röntgographiert.

Der Bruch zeigte sich wie auf beifolgendem Bilde. Unterarm, Handgelenk und Finger stark geschwollen, letztere konnten nicht geschlossen werden, starke Deformität.

Behandelt mit abnehmbaren Gipsverbänden, gleichzeitig Massage, Dampfbäder, allmählich Uebungen. Die Deformität wurde durch Refraktur ausgeglichen.

Entlassung erfolgte am 21. Mai 1898 mit 30%.

Hand konnte zwar bis auf die schon von früher her verstümmelten Zeige- und Mittelfinger vollständig geschlossen werden, der Druck war aber noch schwach.

6 Monate später 20%, die er auch heute noch bezieht.

Fall von typischem Radiusbruch mit Luxatio Radio-lunaris inferior.

Der 31jährige Arbeiter K. stürzte am 26. August 1898 von der Leiter. (Fig. 38, S. 329.)

Bei der am 10. Oktober 1898 gemachten Röntgen-Aufnahme war der Bruch zwar geheilt, das Handgelenk aber noch geschwollen.

Die Hand konnte noch nicht geschlossen werden. Das Handgelenk war in der Bewegungsfähigkeit gestört, die Schwäche in der Hand noch sehr gross, das Ulnakopfchen sehr verschieblich.

Das Röntgenbild zeigt deutlich die Fraktur in der Radiusepiphyse, die Luxatio Radio-ulnaris inf., die Dislokation innerhalb der Carpalknochen und die Verschiebung der Hand radialwärts. Rente bei der Entlassung nach Eintritt wesentlicher Besserung 30%.

VI. Die Verletzungen und traumatischen Erkrankungen des Handgelenks.

Das Handgelenk.

Anatomisch-funktionelle Vorbemerkungen.

Das ganze Handgelenk ist ein ziemlich komplizierter Apparat von normaler Weise 6 von einander getrennten Gelenken bezw. Gelenkkombinationen.

1. Zwischen Radius, os naviculare und lunatum liegt das *eigentliche Handgelenk* im engeren Sinne, in dem sich Beugung und Streckung vollzieht, Articulatio radio-carpea.

2. Zwischen Radius und Ulna liegt das untere Radio-Ulnargelenk, Articulatio radio-ulnaris inferior, in welchem sich die Rotationsbewegungen des Handgelenkes, Pro- und Supination, vollziehen.

3. Das Gelenk zwischen Os pisiforme und triquetrum.

4. Die Gelenkkombination zwischen os naviculare, lunatum, triquetrum, hamatum, capitatum und multangulum minus, ulnare Fläche des Multangulum majus, Bases der Metacarpalia II und III, Intercarpal- und Metacarpalgelenk.

5. Zwischen Os hamatum und der Bases der Metacarpalia IV und V, Articulatio carpometacarpea IV und V.

6. Zwischen Multangulum majus und Metacarpus I. Dieses letzte Gelenk (Sattelgelenk) ist stets für sich isoliert vorhanden, während alle anderen mit einander kommunizieren können, so dass dann nur 2 Gelenke bezw. 1 Gelenk und 1 Gelenkkombination vorhanden sind. Diese Kommunikation sämtlicher 5 Gelenke erklärt auch in vielen Fällen die rasche Erkrankung in dem ganzen Handgelenk nach Infektionen. Ebenso erklärlich ist die Erkrankung des ganzen Handgelenkes nach Verletzung des zwischen Os multangulum majus und Metacarpus I gelegenen Gelenkes (Articulatio carpo metacarpea I), wenn das Ligamentum carpo metacarpeum I interosseum zerstört wird. Will man daher den Daumen mit seinem Mittelhandknochen entfernen, dann muss man sich hüten, das Lig. carpo metacarpeum I interosseum zu verletzen. Man erreicht dieses dadurch, dass man unmittelbar unter dem Ansatz der Sehne des Abductor pollicis longus in das Gelenk eindringt.

Für die Erkrankungen und Verletzungen des unteren Radio-Ulnargelenkes ist es wichtig zu wissen, dass das Lig. triangulare perforiert sein kann.

Es ist ferner wichtig zu wissen, dass sich zwischen sonst kommunizierenden Gelenken Zwischenknochenbänder finden können, wodurch dann die Zahl der isolierten Gelenke erhöht wird.

Die Hauptbänder der Handwurzel liegen auf der Beugeseite, während auf der Streckseite, der Rückenfläche, nur verhältnismässig schwache Bänder zwischen den Knochen brückenförmig herüberziehen. Bei etwaigen Flüssigkeitsansammlungen stülpen sich zwischen diesen

Bändern die dünnen Kapselstellen vor und erzeugen die sogenannten Ganglien.

Es erübrigt noch hervorzuheben, dass auf der Streckseite des Handgelenkes die Sehnen der Extensoren durch ein Retinaculum, das Lig. carpi commune dorsale superficiale, eine Verstärkung der Fascia antibrachii, in ihrer Lage gehalten werden.

Dieses Retinaculum bildet für die Sehnen der Regel nach 7 von einander getrennte Fächer, von denen einzelne zusammen eine gemeinsame Schleimscheide haben können.

Im Handgelenk sind folgende Bewegungen möglich:

1. Beugung (Volarflexion).
2. Streckung (Dorsalflexion).
3. Ablenkung nach der Daumenseite (Radialflexion, Adduktion).
4. Ablenkung nach der Kleinfingerseite (Ulnarflexion, Abduktion).
5. Die Kreisbewegung, welche eine Kombination dieser 4 Bewegungen ist.
6. Die Rotation im unteren Radio-Ulnargelenk (Pro- und Supination).

Die Beugung, Streckung, Adduktion und Abduktion gehen im eigentlichen Handgelenk, Articulatio radio-carpea, vor sich. Die ersten beiden Bewegungen gehen — abgesehen von den Hemmungen, die die Bandapparate verursachen — so weit vor sich, bis die Carpalknochen, Naviculare und Lunatum, oben oder unten an den Radius anstossen.

Beugung und Streckung vollziehen sich um eine quer verlaufende Achse, aber ziemlich in einer Ebene. Der Winkel, welchen dieser Bewegung macht, ist individuell, sogar bei denselben Individuen an beiden Händen, oft sehr verschieden. Die Streckung betrug meinen Messungen zufolge durchschnittlich etwas weniger als die Beugung. Das richtet sich aber auch oft nach der Beschäftigung. So habe ich bei einigen im Klettern gewandten Dachdeckern den Streckwinkel grösser gefunden. Dieser betrug im Durchschnitt 60° — bei manchen Personen sogar 85—90° — die Beugung 65,5° — bei manchen 90°. Es sind hierbei Personen verschiedenen Alters und Standes gemessen worden.

Bei den ausgiebigsten Beuge- und Streckbewegungen treten die in der 2. Reihe liegenden Carpalknochen unterstützend mit auf.

Die Radial- und Ulnarflexion vollzieht sich nur zum geringsten Teil in einer Ebene. Die Bewegungsachse steht nicht ganz vertikal. Die Radialflexion erreichte niemals den Winkel der Ulnarflexion. Sie betrug nach meinen Messungen im Durchschnitt 32,5° gegen fast 50° bei der Ulnarflexion. Je weiter nun diese Bewegung, besonders die Ulnarflexion, zur Ausführung kommt, desto mehr Drehung geht mit dieser Flexionsbewegung einher.

Natürlich vollziehen sich hierbei auch innerhalb der Carpalknochen bestimmte Bewegungen, so am Os naviculare bei der Adduktion und am Os triquetrum bei der Abduktion, auf welche aber hier nicht eingegangen werden kann.

Die Pro- und Supination, Innen- und Aussenrotation, vollziehen

sich in den Radio-Ulnargelenken (Articulatio superior und inferior). Trotz der Hemmungen von seiten der Bänder und Sehnen kann der Winkel doch sehr gut über 180° betragen. Es dreht sich hierbei der Radius um die Ulna. Duchenne behauptet freilich, dass sich die Ulna mitbewege.

Alle diese Bewegungen im Handgelenk werden von den Arbeitern in der Industrie gebraucht.

Bei der Belastung, sei es, dass schwere Gegenstände, die in der Hand gehalten werden und im Handgelenk dirigiert werden müssen, oder dass das Individuum sich auf die Hand stützt, tritt die Bedeutung der Intaktheit des ganzen Handgelenkapparates besonders zu Tage.

Störungen in den Bewegungen des Handgelenkes, wie sie nach Brüchen, Verrenkungen, Verstauchungen und Entzündungen vorkommen, haben eine verminderte Arbeitsfähigkeit zur Folge.

Die Verletzungen des Handgelenks.

Statistisches:

Ausser den 146 typischen Radiusbrüchen sind noch 87 eigene Beobachtungen geheilter Verletzungen des Handgelenkes hier verwertet worden. Hiervon betrafen das rechte Handgelenk 34, das linke 46, beide 7 Fälle. Es waren Kontusionsverletzungen 11, Verstauchungen 51, Verrenkungen von Carpalknochen 5, Brüche der Carpalknochen, bezw. isolierte Brüche des Processus styloideus ulnae 14, Wunden 6.

Die Verstauchung des Handgelenks (Distorsion).

Die Verstauchung des Handgelenks ist eine sehr häufige Verletzung.

Wenn wir den bereits im allgemeinen Teil definierten Begriff der Verstauchung auf das Handgelenk anwenden und nur die momentane, aber wieder von selbst zurückgegangene Verrenkung unter Verstauchung verstehen, dann sind alle anderen unter dieser Bezeichnung einhergehenden Verletzungen, welche auf dieselbe Entstehungsursache zurückzuführen sind, auszuschliessen. In praxi jedoch findet man unter »Verstauchung« typische Radiusbrüche, Frakturen und Verrenkungen der Carpalknochen, Verrenkungen des unteren Radio-Ulnar- gelenks u. s. w.

Die eigentlichen Verstauchungen, bei denen es sich um nichts weiter, als um eine Zerrung der Gelenkkapsel und -bänder handelt, dürften wohl stets bei Ruhelagerung, Umschlägen und Massage in kurzer Zeit zur Heilung

kommen. In einer Anzahl von Fallen bleibt noch für einige Zeit eine Schlaffheit der Gelenkkapsel und Schwache im Handgelenk zurück.

Eine Erscheinung fand ich bei den Verstauchungen, welche ich in den letzten 3 Jahren untersucht und rontgographiert habe, fast regelmassig, nämlich die Luxatio radio-ulnaris inferior.

Die Verrenkung im unteren Radio-Ulnargelenk, Luxatio radio-ulnaris inferior.

Fall auf die Hand oder eine Verdrehung des Hand gelenks beim Auf- und Abladen von Lasten sind die gewöhnlichsten Ursachen dieser gar nicht seltenen Verletzung. Sie kommt ausserdem als Begleiterscheinung der typischen Radiusfrakturen sehr haufig vor.

Nachdem die ersten Anschwellungen und Entzundungserscheinungen vergangen sind, kann man ausser einer massigen Verdickung der Gelenkkapsel eine gewisse *Verbreiterung des Handgelenks bezw des vom unteren Radius- und Ulnaende gebildeten Durchmessers* feststellen

Das *Ulnakopfchen* ist gewohnlich *leichter beweglich* als an der unverletzten Hand. *Die Kraft der Hand ist herabgesetzt,* im Handgelenk fühlen die Kranken selbst eine Schwache, die sie stets weniger empfinden, wenn sie eine Binde um das Gelenk tragen. Die Bewegungsfahigkeit pflegt weniger beschrankt, als schmerzhaft zu sein Pro- und Supination konnen meist gut ausgefuhrt werden, machen aber in verschiedenen Fallen Schmerzen. Die Muskeln des Unterarms sind wenig abgemagert, hochstens sind es die Muskeln an der ulnaren Seite Die Rontgenphotographie ergiebt nicht nur die vollstandige Luxation im unteren Radio-ulnargelenk, sondern auch in verschiedenen Fallen eine vollige Rotation des Ulnakopfchens, so dass der Processus styloideus dorsalwarts oder volarwarts steht In verschiedenen Fallen steht das Kopfchen der Ulna oberhalb oder auch unterhalb der normalen Stelle. Das deutet natürlich stets auf eine mehr oder minder starke Zerreissung des Ligamentum radio-ulnare inferius

Diese Dislokation im unteren Radio-ulnargelenk hat aber auch eine solche im Ellbogengelenk zur Folge, die indessen dort gewöhnlich keine bedeutende ist und eine Funktionsstörung im Ellbogengelenk nicht nach sich zu ziehen pflegt.

Durchschnittsrente 20%.

Die Verrenkung im Handgelenk, Luxatio Radio-carpea.

Reine Verrenkungen im Radio-carpalgelenk kommen sehr selten vor. Was man als Handgelenksverrenkung verzeichnet findet, ist fast immer eine Radiusfraktur, bei der zwar eine Verschiebung des unteren Radiusfragments mit der ganzen Hand erfolgt, bei der aber auch eine Subluxation im Radio-carpalgelenk zurückbleibt. Eine ähnliche Subluxationsstellung bleibt auch nach manchen Verstauchungen zurück. Bei der dorsalen Handgelenksluxation, welche in der Regel durch Fall auf die Hand - Ueberstreckung — vorkommt, steht die Hand in Beugestellung, die Carpalknochen — Naviculare, Lunatum, Triquetrum — ragen scharf hervor, Bewegungen sind im Handgelenk nicht möglich, Schliessen der Hand aufgehoben. Bei der volaren Luxation, welche durch Fall auf die Handrücken, bei gebeugtem Handgelenk, vorkommt, ragen die beiden Unterarmknochen scharf hervor, die Hand hängt in Beugestellung schlaff herab, die Bewegungsfähigkeit ist hochgradig gestört, fast aufgehoben.

Diese charakteristischen Symptome bleiben bestehen, wenn eine Reposition nicht erfolgt oder nicht gelungen ist, was in den späteren Stadien des Verlaufs wohl vorkommen kann.

Wird die Reposition aber sofort gemacht, dann kann bei jüngeren Individuen Heilung ohne Nachteil eintreten. So ist in einem Falle dieser Luxation, die bei einem Schüler auf dem Reck durch den Hochstand auftrat, die Reposition gleich nach dem Unfall mit gutem, dauerndem Erfolg gemacht worden. Es verdient schliesslich auch noch die

Bemerkung hervorgehoben zu werden, dass Subluxationen der Hand infolge von Berufsarbeiten in verschiedenen Industriegebieten vorkommen können. Madelung führt einen Fall von Subluxation der Hand infolge professioneller Belastung an (citiert bei Thiem).

Die Verrenkungen der Handwurzelknochen.

Die Verrenkung der einen Reihe der Carpalknochen gegen die andere ist eine sehr seltene Verletzung, die aber doch beobachtet wird. Ursache war gewöhnlich ein Fall auf die Hand. Etwas häufiger kommen die Verrenkungen einzelner Handwurzelknochen zur Beobachtung. Sie können als eine selbständige Verletzung für sich und auch in Begleitung anderer Verletzungen, der Radiusfrakturen und Distorsionen des Handgelenks vorkommen. Schliesslich können die Verrenkungen partielle Subluxationen oder auch vollständige sein.

Partielle Verrenkungen finden sich bei den Verstauchungen nach Fall auf die Hand oder nach Einklemmungen der Hand, wobei vielfach vergebliche Anstrengungen gemacht werden, die Hand hervorzuzerren. Es kommt hierbei in der Regel zu einer mehr oder weniger starken Zerreissung der intercarpalen Bandapparate, die dann eine Lockerung derselben und partielle Verschiebung der Carpalknochen hervorrufen.

Diese Verschiebungen treten wegen der Schwäche der dorsalen Gelenkbänder vorzugsweise nach der Rückenfläche des Handgelenks ein, wo man in den meisten Fällen das Os capitatum hervorragen sieht und auch fühlen kann.

Diese partiellen Verrenkungen kann man sekundär nach Radiusfrakturen häufiger beobachten und müssen sie da oft nur auf die Zerrung bezw. Lockerung des Bandapparates zurückgeführt werden. In den späteren Verletzungsstadien könnte man leicht dem Irrtum verfallen, diese partiellen Verrenkungen für Ganglien zu halten, immessen klärt eine genaue Untersuchung diesen Irrtum sehr bald auf.

Bei den vollständigen Luxationen wird am meisten verrenkt gefunden das Os naviculare.

In einem von mir beobachteten und in der Kasuistik

angeführten Falle, der gleichfalls eine Radiusfraktur — Fall auf die Hand — betraf, hatte sich das Os naviculare direkt in den Radius eingekeilt. Vgl. Taf. XXXVI.)

Subluxationen des Os capitatum dorsalwärts sind von mir drei beobachtet worden.

Ausser der geschwulstartigen Hervorragung auf dem Handrücken war nur für die erste Zeit eine Schwäche der Hand zurückgeblieben.

Von Luxationen des Os multangulum majus hatte ich einen Fall beobachtet. Es war eine volare Luxation. Der Daumenballen war verdickt, geschwollen, der Daumen etwas volarwärts verschoben, in den Bewegungen gestört, die Hand zum Zufassen ca. 4 Monate hindurch unbrauchbar.

Die isolierte Luxation des Os pisiforme habe ich zweimal beobachtet. Ursache: Fall auf die Hand. Die Fälle gingen beide unter der Diagnose Verstauchung des Handgelenks einher. In beiden Fällen sass das Erbsenbein oberhalb der Querfalte, die um die volare Seite des Handgelenks, dicht am Handteller, verläuft.

Der eine Fall war, als ich ihn untersuchte, bereits 4 Monate alt, eine Reposition nicht mehr erforderlich.

Es bestand eine Atrophie des Flexor carpi ulnaris und des Kleinfingerballens, etwas beschränkte Beugung des Handgelenks nach der ulnaren Seite und geringe Herabsetzung der Kraft. In 3 Monaten waren die Beschwerden völlig verschwunden. Der zweite Fall betraf einen Arbeiter, den ich 6 Wochen nach dem Unfall nur untersucht hatte. Er wurde noch vor Ablauf der Karenzzeit völlig erwerbsfähig.

Bezüglich der Entschädigung muss auf die Kasuistik verwiesen werden.

Lembke beschreibt im Archiv für Unfallheilkunde, Bd. III, Hft. 1, eine Verrenkung des Os naviculare nach aussen. Es hatte sich mit seiner konkaven Fläche auf die Spitze des Proc. styloideus radii gelegt und war dort angeheilt, während die konvexe Fläche nach aussen zu liegen kam. Das Os multangulum majus und minus wurden dadurch mit den ersten beiden Metacarpalknochen und Fingern nach vorn verschoben. Os lunatum, triquetrum, capitatum, hamatum waren vollkommen gebrochen. Die Dorsalflexion war bis 15° möglich, die Beugung aufgehoben. Radialflexion und Ulnarflexion waren bis zur Hälfte möglich. Der Daumen konnte nur beschränkt opponiert werden, sonst

war die Beweglichkeit der Finger nicht gestört. Die Ursache war eine direkte Verletzung durch Verschüttung.

Lembke beschreibt ferner einen Fall von Luxation des Os lunatum dorsalwärts, welche gleichfalls mit einer Radiusfraktur einherging. Dieser Fall war kompliziert mit Frakturen des Os capitatum und hamatum.

Die Verrenkungen in den Carpo-Metacarpalgelenken gehören ebenfalls zu den grössten Seltenheiten. Nur im ersten Carpo-Metacarpalgelenk sind die Verrenkungen relativ häufiger beobachtet worden. 2 Fälle von Verrenkungen der Metacarpalknochen 2—5 bezw. 1—4 verdanke ich G. Schutz. In beiden Fällen handelt es sich um Unfälle an der Schnellpresse.

Diese Verrenkungen der Metacarpal-Knochen erfolgen stets dorsalwärts. Das Aussehen der Hand ist sehr charakteristisch. Die Bases der Mittelhandknochen ragen scharf hervor. Die Bewegungen im Handgelenk, besonders Beugung und Streckung, sind sehr beschränkt. Die Finger können nicht geschlossen und nur unvollkommen gestreckt werden.

Fig. 39.

Fall von Verrenkung des 1. Mittelhandknochen im Grundgelenk, volarwärts.

Der 22jährige Maurer Sch. schlug sich aus Versehen mit dem Hammer auf die rechte Hand. Sein Arzt hielt den Fall für einen Bruch des Daumens.

Die von mir am 15. Oktober 1898 vorgenommene Untersuchung ergab, dass der Daumenballen aufgetrieben war, die Finger wurden gebeugt gehalten, der ganze Daumenballen war schmerzhaft, der Daumen selbst sehr schlecht beweglich.

Die Röntgenaufnahme ergab eine Verrenkung des Köpfchens des 1. Metacarpus volarwärts.

Nach mehrwöchentlicher Behandlung hatte der Mann sich dieser entzogen, wegen einer abzubüssenden Gefängnisstrafe. Das Aussehen der Hand, die Verdickung des Daumenballens geht aus umstehender Abbildung hervor.

Fall von Verstauchung des Handgelenks mit Luxation des Erbsenbeins.

Der 49jährige Arbeiter F. fiel am 23. Mai 1896 in einen Graben.

Unter anderen Verletzungen zog er sich eine Verstauchung des rechten Handgelenks zu. Das Röntgenbild ergab eine typische Luxatio-, Radio-ulnaris-inf. und eine Verlagerung des Os pisiforme nach oben. Das Ulnaköpfchen war sehr beweglich, der Unterarm, besonders an der ulnaren Seite, und der Kleinfingerballen deutlich atrophiert, zum Teil auch der Daumenballen, die Kraft der Hand ziemlich stark herabgesetzt.

Rente 20%.

Fall von Luxation des Erbsenbeins nach Fall auf die Hand.

Ein 44jähriger Maurer fiel am 24. Juni 1892 3 m von einer Rüstung.

Er wurde an einer Handgelenksverstauchung längere Zeit behandelt.

Bei der von mir am 30. November 1892 vorgenommenen Untersuchung konnte ich das Erbsenbein nach oben und zwar jenseits der Querfalte des Handgelenks nachweisen.

Symptome. Genau wie beim Vorigen.

Rente anfangs 20%, nach ½ Jahr Ve.

Fall von Subluxation des os capitatum nach Herauffallen einer Marmorplatte auf die Hand.

Dem 45jährigen Steinmetz G. fiel am 9. März 1899 eine Marmorplatte, welche er mit beiden Händen stützen wollte, auf die rechte Hand. Unwillkürlich wurde eine Abwehrbewegung gemacht, um die Hand aus dieser Lage zu befreien.

Bei der am 22. März 1899 von mir vorgenommenen Untersuchung konnte eine mässige Anschwellung und eine *deutliche Verdickung auf der Rückseite des Handgelenkes gesehen werden.*

Die Röntgenaufnahme ergab etwas auffallend breite Lücken innerhalb der Carpalknochen. Geringe Bewegungsbeschränkung im Handgelenk, und zwar etwas gestörte Streckbewegungen, geringe Herabsetzung der Kraft

Keine Rente.

Brüche der Handwurzelknochen.

Sowohl direkt nach Quetschungen, Verschüttungen, durch Hineingeraten zwischen Kammräder, Herauffallen

schwerer Lasten, als auch indirekt nach Fall auf die Hand, nicht selten auch in Begleitung von Radiusfrakturen, kommen Brüche der Carpalknochen zur Beobachtung.

Grosse Dislokationsstörungen können nach den Carpalfrakturen natürlich nicht eintreten. Aber auch die kleinen Dislokationen, die oft nur von einem geübten Auge erkannt werden, sind funktionell nicht zu unterschätzen. Geringe Lageveränderungen innerhalb der Carpalknochen haben auch auf die Metacarpalknochen Einfluss und äussern sich schliesslich in gewissen Bewegungsstörungen der Finger. Auch kann die Hand selbst im Radio-carpalgelenk etwas subluxiert sein. An den Metacarpalknochen, wo nicht selten an den Basalteilen Zacken mitfrakturiert werden, beobachtet man Verschiebungen nach vorn, dorsal- und volarwärts, sehr selten Rotationen um die Längsachse. Hieraus resultiert für die erste Zeit eine gewisse Unbeholfenheit bei den Bewegungen der betreffenden Finger.

Handelt es sich um einen Bruch ohne Dislokation, dann ist später keine Funktionsstörung mehr vorhanden.

Schlimmer freilich sind die Fälle nach den schweren Quetschungen und Zermalmungen, die Quetschfrakturen, bei denen in der Regel mehrere Carpalknochen zerstört werden. Hier ist eine komplette Steifigkeit im Handgelenk zu erwarten. In zwei Fällen von Frakturen des Os multangulum majus hatte ich, neben beschränkter Daumenbewegung, Schmerzen bei Druck auf den Daumenballen, mässige Anschwellung um die Articulatio carpo-metacarpea I und die Unfähigkeit, mit der Hand einen Druck auszuüben oder Gegenstände fest zu halten, gefunden.

In einem Falle von Fraktur des Os naviculare bestehen schon seit 4 Jahren eine Anschwellung des Handgelenks auf der Dorsalseite, Crepitation und Schmerzen bei Bewegungen, Schwäche in der Hand und Unfähigkeit, für längere Zeit Gegenstände festzuhalten.

Fall von ungeheiltem Bruch des Os naviculare.

Der 34jährige Arbeiter B. fiel am 18. Januar 1896 über einen Balken und schlug mit der rechten Hand unten auf. Er wurde zunächst von seinem Arzt an Verstauchung behandelt.

Tafel XXI.

Fall von Keloidnarbe auf dem linken Handrücken.

Der 15jährige Maurerlehrling Sch. verbrannte sich infolge einer Gasexplosion die linke Gesichtsseite und beide Hände.

Nach Heilung der Wunden Keloidnarben auf der linken Gesichtsseite und beiden Händen, besonders auf der linken.

Auf der farbigen Tafel sieht man die Narben über den unteren Teil des Vorderarms bis zu den Mittelgelenken des 2. incl. 5. Fingers sich hinziehend. Die Narben verhinderten sowohl die Beugung als auch die Streckung des Handgelenks, was aus nebenstehenden Abbildungen (Figg. 40 u. 41) deutlich zu sehen ist Das Schliessen der Hand ist möglich, nicht aber das Festhalten von Gegenständen.

Bei der Streckung (Fig. 40), die bis etwa 35° möglich war, legte sich der Narbenwulst zwischen Handrücken und Unterarm, bei der Beugung (Fig. 41) (bis 20°) spannten sich die Narbenzüge.

Rente 20 %.

½ Jahr später geriet er mit derselben Hand unter einen umkippenden Balken und quetschte sich das Handgelenk.

Die etwa 1½ Jahre später angefertigte Röntgen-Photographie ergab einen ungeheilten Bruch des Os naviculare. Das Handgelenk ist heute noch an der dorsalen Seite geschwollen, bei den Bewegungen deutliche Krepitation, Kraft ziemlich erheblich herabgesetzt. Trägt um das Handgelenk eine Binde.

Rente 20%.

Die schwersten Komplikationen bei den Brüchen und Verrenkungen der Carpalknochen sind die Verletzungen der Nerven und die Infektionen. Die hieraus sich entwickelnden Störungen sind, besonders in letzter Beziehung, für den Gebrauch des Handgelenks oft für die Dauer von sehr ungünstiger Prognose.

Die einfachen Carpalbrüche heilen in der Regel gut und schnell, wenn die Behandlung sachgemäss geführt wird. Funktionell kann die Prognose ungünstig sein, wenn die Diagnose nicht richtig gestellt war und der Verletzte zu früh mit der Arbeit beginnt. Die schweren Brüche, besonders mehrerer Carpalknochen, führen zur Versteifung.

Ein *steifes Handgelenk* behindert stets den Gebrauch des Handgelenks, sowie den Schluss der Finger.

Rente: Rechts 40%, links 30%. Nur ausnahmsweise kann ein steifes Handgelenk keinen Einfluss auf die Er-


Fab. 21

werbsfähigkeit haben, wie aus dem auf Taf XXIII erwähnten Fall hervorgeht. —

Fig. 40



Fig. 41

Narben auf dem Handgelenk.

Narben, welche die Bewegungsfähigkeit des Handgelenks beschränken, haben oft eine Erwerbsverminderung zur Folge. Je weiter die Narben über das Handgelenk

hinaus nach dem Handrücken oder über die Hohlhand zu den Fingern reichen, desto grösser ist meist die Funktionsstörung. So können bei einem sonst tadellosen Handgelenk Keloidnarben, die sich über das Handgelenk ausbreiten, manchmal doch unangenehme Funktionsstörungen hervorrufen. Je mehr die Narben in die Tiefe gehen und je mehr sie in die Tiefe gehende Verwachsungen aufweisen, desto grösser sind die Störungen.

Chronische Entzündungen der Sehnenscheiden kommen am Handgelenk ziemlich häufig vor. Sie führen zu der Tenalgia crepitans, bei der knarrende Geräusche bei Bewegungen des Handgelenks, in manchen Fällen verbunden mit Schmerzen, zu den charakteristischen Symptomen gehören.

Solche chronische Sehnenscheidenentzündungen kommen aber auch sehr oft als Berufskrankheit bei vielen Gewerben vor, so bei Tischlern, Drechslern, Schlossern, Schmieden u. s. w.

Die Verletzungen und traumatischen Erkrankungen der Hand und der Finger.

Funktion der Mittelhandknochen und Finger.

Die 5 Mittelhandknochen, volarwärts etwas konkav, dorsalwärts leicht konvex gebogen, bilden die eigentliche Hand, die auf der Volarseite die *Hohlhand*, *Handteller*, auf der Dorsalseite *Handrücken* genannt wird.

Der 1. Mittelhandknochen mit dem Daumenballen besitzt eine relativ sehr grosse Bewegungsfähigkeit, während die übrigen 4 Mittelhandknochen eine sehr beschränkte Beweglichkeit besitzen.

Nur der 5. Mittelhandknochen (Kleinfingerballen) zeichnet sich durch eine etwas grössere Beweglichkeit vor dem 2., 3. und 4 Mittelhandknochen aus, von denen der 3. so gut wie gar nicht beweglich ist.

Gegenüber der nur spärlichen Beweglichkeit der Mittelhandknochen ist die der daranstossenden Finger eine um so grössere.

Der Einfachheit halber empfiehlt es sich nach Thiem, das 1. Glied eines Fingers das *Grundglied*, das 2. das *Mittelglied* und das 3. das *End-* oder *Nagelglied* zu nennen.

Die Gelenke wären demnach zu unterscheiden in *Grundgelenk*, *Mittelgelenk* und *Nagelgliedgelenk* oder *Endgelenk*.

Die Grundgelenke der Finger (Metacarpo-phalangealgelenke) sind beschränkte Kugelgelenke. In ihnen sind folgende Bewegungen möglich:

1. Beugung — bis 90°, am Kleinfinger noch etwas darüber.
2. Streckung — sehr beschränkt; am Daumen beträgt die aktive Streckung bis ca. 50°, am Zeigefinger ca. 30°, am Mittelfinger bis ca. 25° während Ring- und Kleinfinger eine nennenswerte Streckung nicht besitzen.
3. Seitliche Bewegungen, Spreizungen, Abduktion und Adduktion, (beschränkt).
4. Rotation (passiv).

Fällt bei der Beugung der Finger den *langen* Fingerbeugern die Hauptrolle zu, deren Sehnen an dem Mittel- und Nagelglied inserieren, so wirken die Interossei wie ein *Schlingapparat*, indem sie die Grundglieder umgreifend, dieselben beim Schliessen der Hand nach der Mitte konvergierend zusammen und bei der Streckung (divergierend) auseinanderbringen.

An der Rückseite der Metacarpo-phalangealgelenke sind die Kapseln sehr dünn, sie werden vor Einklemmung und zu starker Wirkung des Luftdrucks geschützt durch die Befestigung der Extensorensehnen, resp. der Dorsalaponeurose an ihnen. Seitlich liegen in der Kapselwand die ligg. lateralia, welche sich bei der Volarflexion der Finger spannen und die seitlichen Bewegungen der Finger sehr beschränken.

Die Fingerbewegungen, besonders am Ringfinger, werden ausserdem noch beschränkt durch die *Zwischensehnen*, junctorae tendinum, welche konstant vom Ringfinger nach dem Mittel- und Kleinfinger hinziehen. Auf der Streckseite des Handgelenkes kommuniziert häufig die Schleimscheide des Extensor pollicis longus mit den Scheiden der Extensores carpi radiales, welche häufig auch unter sich kommunizieren. Die Sehnen der Fingerstrecker vereinigen sich an den Grundgelenken mit den von radialwärts und ulnarwärts kommenden Sehnen der Mm. lumbricales und interossei zu der breiten Dorsalaponeurose, welche mit den Kapseln der Grundgelenke verwächst. Bei dem Uebergang über die Rückenfläche der Grundglieder, wo die Dorsalaponeurose nicht verwächst, zeigt der mittlere Teil derselben, welcher von den Fingerstrecksehnen gebildet ist, eine Dreiteilung, der mittlere Teil endet an dem Mittelgelenk, die beiden seitlichen Teile ziehen zusammen mit den Sehnen der Lumbricales und Interossei über die Ränder des Mittelgliedes weiter distal und enden am Nagelgliedgelenk. Auf diese Weise erhält die Dorsalaponeurose eine Befestigung an allen 3 Fingergelenken. Auf der Volarseite der Hand kommunizieren die Schleimscheiden des Daumens und Kleinfingers. Eine Infektion des Daumens zieht demnach eine solche des Kleinfingers schnell nach sich und umgekehrt. —

Fällt der Hohlhand die Aufgabe zu, die zu erfassenden Gegenstände aufzunehmen, damit sie in ihr ruhen können, so haben sie die Finger zu umgreifen und festzuhalten. Hierbei arbeiten sich der Daumen und die übrigen Finger, resp. die Mittelhandknochen ergänzend entgegen, sodass der Daumen einerseits und die übrigen 4 Finger andererseits wie die beiden Teile einer Greifzange wirken.

Dem Daumenballen, sowie auch dem Kleinfingerballen kommt beim Zufassen auch die Rolle des Entgegenstemmens zu.

Beim völligen Schliessen der gesunden Finger zur Faust werden sie vollständig nach innen umgeschlagen, sind die Nagelgelenke steif, so liegen diese mit den Beugeflächen auf der Hohlhand. Beim kräftigen Anfassen von Gegenständen werden diese besonders von den Mittelgliedern gegen die Hohlhand gedrückt, wobei das Handgelenk in Dorsalflexion steht.

Ist es besonders die Entfaltung der Kraft, welche bei der Verrichtung von groben Arbeiten der Hand und den Fingern zufällt, so prävalieren bei den feineren Arbeiten Geschicklichkeit und Gefühl.

In dem einen wie anderen Falle ist die Intaktheit dieses ganzen Apparates Vorbedingung. Verletzungen und Krankheiten an der Hand und den Fingern sind geeignet, eine Störung in der Thätigkeit dieses Mechanismus herbeizuführen.

Statistisches.

Die hier zu Grunde gelegten 721 Verletzungen der Hand und der Finger verteilen sich folgendermassen:

Kontusionsverletzungen	222
Abquetschungen von Gliedern	97
Gewöhnliche Brüche	84
Quetschbrüche	67
Verrenkungen, Distorsionen	55
Schnitt- und Hiebwunden	85
Stichwunden	18
Nagel- und Splitterrisswunden	71
Verbrennungen	21
Erfrierungen	1
	721
Phlegmonen	78

Auf die einzelnen Finger verteilen sich die Verletzungen wie folgt:

Daumen	149	(rechts 80,	links 69)
Zeigefinger	147	(„ 66,	„ 81)
Mittelfinger	172	(„ 73,	„ 99)
Ringfinger	129	(„ 54,	„ 75)
Kleinfinger	80	(„ 34,	„ 46)

Hiernach prävalieren also die Verletzungen der linken Finger.

Unter diesen 677 Fingerverletzungen waren die Mittelhandknochen in einer grossen Anzahl von Fällen mitbeteiligt.

In der so überaus mannigfaltigen Thätigkeit der Hände auf dem gesamten wirtschaftlichen Gebiet sind diese natürlich einer sehr grossen Reihe von Gefahren ausgesetzt. Daher stehen auch die Verletzungen der Hände und Finger in den Unfallziffern gewöhnlich am höchsten.

Die Kontusionsverletzungen der Hand.

Die *Kontusionsverletzungen* der Hände durch Herabfallen von Gegenständen, Steinen, Holz oder Eisenstücken aus der Höhe, Heranprallen von Gegenständen mit mehr oder minder grosser Gewalt, Schlag mit dem Hammer, sind, soweit sie den Handrücken betreffen, sehr häufig einfache oder auch komplizierte Frakturen der Mittelhandknochen. Einfache Kontusionen der Hand und der Finger heilen gewöhnlich schnell ohne einen Nachteil zu hinterlassen.

Eine eigenartige *Kontusionsverletzung* ist die sogenannte »*Verballung*«, eine *Entzündung des Daumenballens*, die sehr oft einen recht bösartigen Verlauf nimmt, in Phlegmone übergeht und rasch die ganze Hand und den Arm ergreift. Am linken Daumenballen kann man sie am meisten bei Maurern beobachten, wenn sie beim Behauen zu harter Steine mit dem linken Daumenballen kräftig und anhaltend gegendrücken müssen. In der rechten Handfläche entstehen sie aus ähnlichen Ursachen am Daumenballen oder in der Mitte der Hand an der Hohlhandsehne. Treten diffuse Eiterungen auf, die zu häufigen operativen Eingriffen nötigen, dann ist später die Hand in den meisten Fällen für die Arbeit verloren.

In weniger ungünstigen Fällen kommt es an der Hohlsehne allmählich zur Knotenbildung und zu Kontrakturen (Aponeurosis palmaris chronica), welche zur Beugestellung im Grundgelenk eines oder mehrerer Finger führen.

Fall von Verballung der rechten Hohlhand.

Ausgang: Vollige Steifigkeit der Hand und der Finger.

Der 34jährige Arbeiter J. zog sich durch längeres Schlagen mit einer, an einem Holzstiel befestigten eisernen Picke gegen die harten Steine einer Mauer eine Entzündung (»*Verballung*«) der rechten Hohlhand zu.

Die Hand schwoll schon am nächsten Tage an, es kam zur Eiterung und mehrfachen operativen Eingriffen.

Von mir untersucht am 7. November 1888. Handgelenk und Finger geschwollen. Verschiedene Narben ziehen sich um das Handgelenk nach der Hohlhand und dem Handrücken. Jede Beweglichkeit der Finger und des Handgelenks ausgeschlossen.

Mechanische Behandlung bis Anfang September 1889. Finger konnten etwa gut bis zur Hälfte geschlossen, grössere Gegenstände zur Not gefasst, aber nicht gehalten werden.

Dauernde Rente 40%.

Fall von Verbällung der rechten Hohlhand.

Ausgang: Gute Heilung.

Der 50jährige Zimmerer F. erlitt am 6. November 1891 durch Gegenstossen mit einer Brechstange gegen die rechte Hohlhand eine sogenannte Verbällung. Es trat schon am nächsten Tage Anschwellung ein, die aber anfangs doch so gering war, dass bis zum 14. November die Arbeit, wenn auch unter zunehmenden Schmerzen, fortgesetzt werden konnte. Schliesslich Krankmeldung, Aufnahme ins Krankenhaus, wo mehrfache operative Eingriffe vorgenommen werden mussten.

Zu mir in Behandlung getreten am 1. Januar 1892. Hand und Finger geschwollen. Eine ganze Anzahl, zum Teil tiefe Narben ziehen sich um das Handgelenk. Finger können nur mangelhaft bewegt werden. Massage, Bäder, verschiedene Uebungen.

3. Juni 1892 Entlassung. Hand kann vollständig geschlossen, Handgelenk vollständig bewegt werden, es besteht nur noch geringe Schwäche. Rente 20%.

8. Oktober 1895 Ve.

Fall von Quetschung der linken Hand mit nachfolgender Phlegmone.

Ausgang: Völlige Unbrauchbarkeit des Armes.

Der 35jährige Steinträger P. fiel am 19. November 1890 von der Treppe und beschädigte sich ganz leicht die linke Hand. Da er die Verletzung nicht beachtete, setzte er die Arbeit noch zwei Tage fort. Darauf Anschwellung, Entzündung, Fieber. Am 3. Tage Krankenhaus, in welchem er bis zum 2. August 1891 sich befand. Viele Einschnitte am Unterarm.

Von mir untersucht am 3. August 1891. Unterarm völlig verstümmelt. Tiefe Narbenzüge vom Handrücken bis zum Ellbogen. Eiterung. Hand und Finger ödematös geschwollen, steif Ellbogen und Schulter steif. Hochgradige Atrophien des Armes inkl. Schulter. Dorsalseite des Vorderarms stark konkav verbogen, Hand wird in Schiene und Mitella getragen. 75%, später, da noch Lungentuberkulose hinzukam, 100%.

Röntgenbild ergiebt eine vielfach hochgradige Zerstörung der Knochen des Vorderarms und eine völlige Verlagerung der Handwurzel- und Mittelhandknochen.

Die eigentlichen *Quetschungen*, welche durch Heraufallen von Gegenständen, z. B. Balken, Steinen, Schienen, durch Ueberfahren entstehen, bei denen also die Hand zusammengepresst wird, sind auch grösstenteils mit Frakturen, sei es mit oder ohne Wunden, kompliziert. Die

schwersten Quetschungen dieser Art sind die Zermalmungen durch Hineingeraten der Hand zwischen die Zahnräder einer Maschine oder durch Herauffallen von zentnerschweren Gegenständen. Hier handelt es sich stets um ausgedehnte Zerstörungen der Knochen und Weichteile, die in sehr vielen Fällen zur Amputation drängen. Dennoch giebt es auch hier Verletzungen, die zu einem relativ günstigen Resultat führen.

Hierher dürften auch die Quetschungen gezählt werden, die in Wasch- und Bügelfabriken vorkommen, dadurch, dass die Hand zwischen rotierende heisse Walzen gerät.

Verbrennungen der Hände und Finger sind sehr häufige Verletzungen. In der Regel handelt es sich darum, dass die Hände zu nahe ans Feuer, an glühende Massen, Oefen, in Wasserdampf, heisse Flüssigkeiten, ätzende Stoffe, Laugen, Theer geraten, oder dass flüssige und heisse Massen auf die Hände spritzten, oder die Ursachen sind Explosionen einer Aether- oder Petroleumlampe u. s. w.

Die Heilung ist vielfach eine protrahierte und sie führt zu Narben, die lange Zeit hindurch sehr schmerzhaft und schon auf blosse Berührungen hin sehr empfindlich sein können. Trotzdem sie doch meist oberflächlich sind und nicht in die Tiefe gehen, neigen sie doch sehr leicht zum Aufplatzen, besonders, wenn sie nicht nur über den Handrücken, sondern auch über die Handgelenke hinaus nach den Gliedern der Finger sich ausbreiten.

Oft platzen die Narben schon beim einfachen Handschluss auf. Kalte Jahreszeiten beeinflussen die Narben gleichfalls in ungünstiger Weise. Die Hand wird leicht blau, sie friert leicht, die Narben platzen umso eher und heilen dann auch schlechter.

Der Grund ist leicht einzusehen, wenn man sich die oft sehr dünne, atrophierte und vielfach geschrumpfte Haut des Narbengewebes ansieht.

Oft ist durch Salbenbehandlung noch Besserung zu erzielen. Im Winter empfiehlt sich beim Arbeiten das Tragen einer Binde und das häufige Einfetten der Narben mit Vaseline oder ähnlichen Salben.

Tafel XXII.

Fall von Throphoneurose der Hand nach direkter Durchschneidung des Medianus und Ulnaris.

Der 32jährige Kreissägenschneider P. geriet am 26. März 1897 mit dem linken Vorderarm unter die Kreissäge und zog sich an der Beugeseite des Vorderarms in der Nähe des Handgelenks eine querverlaufende Schnittwunde zu.

Zuerst Krankenhaus, antiseptische Behandlung. Wegen starker Eiterung noch nachträglich Incision. Wunde am 10. Mai geheilt — aus dem Krankenhause mit dreiwöchentlicher Schonung entlassen.

In meiner Anstalt behandelt vom 2. Juli 1897 bis 28. Dezember 1897.

Die Abbildung zeigt auf der Beugeseite die Narbe, welche bis zum Ulnarrande reicht und diesen etwas einschnürt. Deutliche Schreibfederhaltung. Hochgradige Cyanose unterhalb der Narbe. Verschiedene nekrotische Geschwüre am Daumen, an der Spitze des Mittel- und Ringfingers. Hochgradiges Kältegefühl. Sämtliche Finger steif. Die Streckseite (Fig. 2) zeigt die starke Atrophie der Interossi.

Rente 55%. Keine Besserung.

Die Eu. kann unter Umständen eine ziemlich hohe sein, nämlich dann, wenn Gegenstände gar nicht gehalten werden können. Handelt es sich dagegen nur um das Aufplatzen der Narben, dann pflegen 10—20% ausreichend zu sein, besonders, wenn der Verletzte eine Einbusse am Lohn nicht hat.

Wunden kommen an der Hand in allen nur denkbaren Formen in der Unfallheilkunde vor. Neben der klinischen Gruppierung der Wunden nach Schnitt-, Stich- und Risswunden u. s. w. ist eine Gruppierung nach ätiologischen Gesichtspunkten sehr interessant und nicht ohne Nutzen. Sie gewährt die Möglichkeit, die Gefahren der einzelnen Industriezweige besser kennen zu lernen und ihnen wirksamer vorzubeugen.

Narben auf der *Streckseite* der Hand sind *funktionell* besonders dann ungünstig, wenn sie mit den Sehnen verwachsen sind und so die Beugung der Finger behindern. Auch führt die Retraktion der Narben zur Streckkontraktur der Finger.

Mit den Metacarpalknochen verwachsene Narben können gleichfalls die Beugung der Finger behindern. Immer ist dies der Fall, wenn die Narbe mit dem Grund-

Tab. 22

Gelenk (Metacarpo-phalangealgelenk) verwachsen ist. Der Finger ist dann gewöhnlich auch etwas in Dorsalstellung kontrahiert, das Köpfchen des Grundgliedes volarwärts subluxiert.

Zwischen den Metacarpalknochen in die Tiefe gehende Narben benachteiligen die Funktion der Mm. interossei externi. Die Abduktion der betreffenden Finger in den Grundgliedern wird beeinträchtigt.

Sind die Narben mit Nerven verwachsen, dann sind Lähmungen der Finger, neuritische bezw. neuralgische Erscheinungen gewöhnlich die Folgen.

Die *Therapie* hat die Aufgabe, die Narben zu mobilisieren und die Funktion der Finger wieder herzustellen. Für eine grosse Anzahl von Fällen genügt die mechanische Behandlung vollkommen. Bei stark verwachsenen Narben ist die operative Lösung indiziert. Aber auch da ist gewöhnlich ein recht frühzeitiges Eingreifen der Mechanotherapie erforderlich.

Die Erwerbsunfähigkeit richtet sich nach dem Ausfall der Funktion der betroffenen Finger.

Auf der Vola manus liegende Narben beeinträchtigen die Funktion der Finger, wenn sie mit den Grundgelenken verwachsen sind. Hier sind es aber nicht allein die von der Verletzung, sondern auch häufig die von Operationen herrührenden Narben, welche vielfach ein funktionelles Hindernis abgeben. Nach Exartikulation eines Fingers (Mittel- oder Ringfinger) zurückbleibende Narben zeigen gewöhnlich eine sehr energische Retraktion. Die Hohlhand wird oft kahnförmig zusammengezogen, was umsomehr geschieht, je mehr gleichzeitig vom Metacarpus abgetragen war. Die beiden nunmehr benachbarten Finger zeigen die Tendenz, sich mit den Spitzen einander zu nähern, sie geraten bald in Beugekontrakturstellung, in welche die anderen Finger mehr oder weniger mit hineingezogen werden, die Schlussfähigkeit der Hand ist gestört, die Kraft herabgesetzt. Dazu kommt, dass diese Narben oft sehr empfindlich auf Berührung sind. Heftige neuritische Erscheinungen können häufig beobachtet werden.

Tafel XXIII.

Fall von Streckkontraktur der Handgelenke nach Phlegmone. Völlige Versteifung des Handgelenks und der Finger.

Der 40jährige Steinträger K. hat in seinem 20. Lebensjahre während der Mittagspause auf dem Bauplatz geschlafen und hielt hierbei die rechte Hand unter dem Kopf. Nach dem Erwachen Schmerzen auf dem rechten Handrücken. Vorläufig Fortsetzung der Arbeit, nach einigen Tagen Anschwellung und Fieber.

Krankenhausbehandlung 3 Monate. 2 Monate später konnte die Hand ein wenig gebraucht werden. Hat dann aber als Steinträger in Akkord wie früher arbeiten können, trotzdem Handgelenk und Finger vollständig steif geblieben waren.

Bezieht darauf keine Rente, da es sich nicht um einen Betriebsunfall handelt.

Tafel XXIV.

Fall von steifer Faust nach Phlegmone.

Der 59jährige Arbeiter K. zog sich am 10 Juli 1891 an seinem rechten Daumen eine leichte Risswunde dadurch zu, dass er mit dem Daumen an einem hervorstehenden Nagel seiner Mulde anstiess.

Krankenhausbehandlung; mehrfache Incisionen.

Beifolgende Abbildung zeigt die ursprüngliche Narbe am Daumen und die Operationsnarben am Vorderarm, Daumen- und Kleinfingerballen, sowie die Stellung der Finger. Hand ist zur Faust geschlossen und unbrauchbar.

Rente 60%.

Die Behandlung kann in solchen Fällen eine recht langwierige sein. Sie erfordert oft viel Zeit und Geduld. Die Wiederaufnahme der Arbeit sollte nicht früher gestattet werden, als das Zugreifen und Festhalten von Gegenständen möglich ist. Nur in den Fallen, wo eine weitere Behandlung nutzlos ist, darf dieselbe auch früher abgeschlossen werden.

Eu. richtet sich nach dem Ausfall der Funktion.

In der Mitte der Hohlhand liegende Narben sind nicht selten mit der Palmaraponeurose verwachsen und rufen so eine Beugekontrakturstellung in den Grundgelenken der Finger herbei. Die Gebrauchsfähigkeit der Hand braucht darum nicht erheblich herabgesetzt zu sein. Nur dann ist die Narbe besonders störend, wenn sie erhaben ist, weil

sie das Festhalten, besonders von harten Gegenstanden, hindert und leicht zu fortwährenden frischen Verletzungen fuhrt.

Auf dem Daumen- oder Kleinfingerballen sitzende Narben pflegen gewohnlich nur dann ein funktionelles Hindernis abzugeben, wenn sie stark in die Tiefe gehen.

Die Verstauchungen der Metacarpo-phalangealgelenke (Grundgelenke der Finger).

Die Verstauchungen der Grundgelenke der Finger kommen am meisten durch Fall auf die Faust vor. Die Heilung pflegt sich ohne Storungen zu vollziehen, wenn keine Knochenbruche gleichzeitig eingetreten waren. Die Entzundungen und Bewegungsstorungen konnen durch Umschlage, spater Massage und passive Bewegungen gut beseitigt werden.

Die Verrenkungen der Mittelhandknochen.

Vollstandige Luxationen in den Metacarpo-phalangealgelenken sind nur am Daumen relativ haufig, an den ubrigen Fingern kommen sie seltener vor.

Eine unreponierte Luxation im Grundgelenk des Daumens fuhrt zur Steifigkeit in diesem Gelenk, zur Atrophie der Daumenmuskulatur und zu einer gestorten Gebrauchsfahigkeit der Hand. Man sieht die Basis des Grundgliedes scharf dorsalwarts hervorragen, den Daumen in abduzierter Stellung. Dass die Reposition sehr leicht misslingen kann, ist zur Genuge bekannt. Es kann sich sowohl die Kapsel als auch das Sesambeinchen dazwischen klemmen oder auch die Sehne des Flexor pollicis longus kann den Hals des Mittelhandknochens umschlingen.

Da die Verrenkungen in den Metacarpo-phalangealgelenken nicht ohne Zerreissungen in den Kapseln und Hilfsbandapparaten erfolgen, bildet sich die Stellung des Grundgliedes des entsprechenden Fingers spater je nach der zu stande gekommenen Heilung aus. Daher kann man nach erfolgter Reposition in den spateren Stadien der Ver

Tafel XXV und XXVI.

Fall von Atrophie des Vorderarmes, zum Teil auch des Oberarmes nach Quetschung der rechten Hand bezw. komplizierter Verrenkung des Zeigefingers im Grundgelenk und Bruch im Nagelglied des rechten Daumens.

Dem 28jährigen Zimmerer K. fiel am 29. Juli 1898 ein Balken auf die rechte Hand. Er suchte zuerst unwillkürlich die Hand unter dem Balken hervorzuzerren.

Sofort ärztliche Hilfe auf einer Unfallstation.

Von mir weiter behandelt vom 23. August 1898. Kleine Narbe auf dem Handteller unterhalb des Zeigefingers. Dieser kann weder vollständig gestreckt, noch völlig gebeugt werden, steht in seinem Grundgelenk in geringer Subluxation. Krepitierende Bewegungen.

Die Athropie kommt am besten im Vergleich mit dem gesunden Arm und zwar beim kräftigen Schliessen der Hand zum Ausdruck. Wenn auch der Handschluss rechts nicht so vollkommen ausgeführt wurde, wie links, so ist doch die Atrophie hier sehr schön zu sehen. Der Unterschied mit dem Messband war nur ein geringer.

Auf der Beugeseite (Tafel XXVI) sieht man auch deutlich, dass die Handmuskulatur, Daumen- und Kleinfingerballen atrophiert sind. Der Zeigefinger steht hier in unvollkommener Beugung.

---

letzung oft eine Subluxationsstellung des Grundgliedes des zugehörigen Fingers beobachten, was man am besten bei geschlossener Faust und dann bei gestreckten Fingern im Vergleich mit der gesunden Hand sehen kann. Oft sieht man auch den Finger nach der einen oder anderen Seite etwas rotiert. Die Bewegungsfähigkeit im Grundgelenk kann durch Verwachsungen beschränkt, sie kann aber auch eine abnorm grosse sein. Der Schlussfähigkeit des Fingers fehlt in beiden Fällen die ausreichende Kraft, auch findet man den Finger oft deutlich abgemagert. Ferner kommt es hierbei schliesslich zur Atrophie der Mm. interossei, eventuell auch der lumbricales, im Laufe der Zeit auch zu einer solchen der übrigen Muskeln der Hand.

Nach erfolgter Reposition und Beseitigung der Anschwellung bleibt für die *Nachbehandlung* in der Regel nicht mehr viel zu thun übrig, ausser wenn es gilt, Verwachsungen in dem Grundgelenk oder Lähmungen zu beseitigen. Die Verwachsungen können durch passive Bewegungen und durch entsprechende Apparate allmählich gelöst werden. Von grosser Wichtigkeit ist natürlich, dass nach der Repo-

[redacted]

Tafel XXVII.

Atrophie der Handmuskulatur nach Radiusfraktur.

Der 40jährige Glaser D. stürzte am 17. August 1898 mit der Leiter, auf der er stand, ca. 2 m herunter und suchte sich unten mit der Hand zu stützen.

Wurde anfangs von seinem Arzt an Verstauchung des Handgelenks 8 Tage lang mit Eisumschlägen behandelt, darauf mit Seifenbädern und Einreibungen.

Von mir untersucht am 31. August 1898. Handgelenk geschwollen, verbreitert, unteres Radiusende verdickt; Verdickung lässt sich nach den Handwurzelknochen verfolgen. Bewegungsfähigkeit des Handgelenks hochgradig beschränkt, Beugung und Radialflexion aufgehoben, Dorsalflexion und Ulnarflexion um 20° möglich, Finger können nur wenig bewegt, nicht geschlossen werden. Unterarm verkürzt, deutlich supiniert. Hand, Unter- und Oberarm, sowie auch Schulter abgemagert.

Beifolgende Abbildung (Fig. 42) zeigt zunächst die Stellung beider Hände und Vorderarme, bei welcher die Verkürzung des rechten Vorderarmes, die Supinationsstellung des Ellbogengelenkes, die Atrophie des ganzen Armes inkl. Hand, auch die Verdickung des Handgelenkes zum Ausdruck kommt.

Das Röntgenbild (Fig. 43) zeigt die Einkeilung des Os naviculare in die Spongiosa des Radius, eine geringe Verschiebung der Carpalknochen untereinander, wie auch die Dislokation der Hand zum Vorderarm.

Auf der farbigen Tafel sieht man zunächst die deutliche Abmagerung der rechten Hand im Vergleich zur linken, auf der Streckseite sowohl als auch auf der Beugeseite Man erkennt ferner die rötlich-blaue Verfärbung der Haut auf der Daumenhälfte bis inkl. Mittelfinger. (N. radialis und medianus) In diesem Bezirk ist die Temperatur deutlich herabgesetzt.

Aus der Behandlung entlassen am 26. Januar 1899 Rente 40 %, welche auch heute noch bezogen wird. Arbeitet bereits täglich 10 Stunden. Noch keine wesentliche Besserung.

---

sition noch im Verband die Fingerübungen nicht unterlassen werden.

Lokale Bäder, Massage und Elektrizität tragen in den späteren Stadien auch das ihrige zur Heilung bei. Bleibt immer noch eine Schwäche oder eine Bewegungsstörung zurück, die in manchen Fällen bei den 3 letzten Fingern auch auf eine Verwachsung, Schrumpfung oder narbige Dislokation einer Zwischensehne zurückzuführen ist, dann resultiert hieraus natürlich auch eine gewisse Erwerbsunfähigkeit, die je nach den Umständen 20—30% zu betragen pflegt.


Fig 27
Fig 2

Fig. 4

Schlussfähigkeit der zugehörigen Finger, sondern auch die oft ziemlich lange zurückbleibende Unfähigkeit, erfasste Gegenstände festhalten zu können.

Fall von geheiltem Bruch des 3. und 4. Mittelhandknochens und des Grundgliedes des 5. Fingers.

Dem 25jährigen Maurer W. fiel am 29. Oktober 1897 ein Kalkstein auf die rechte Hand.

Bei der am 2. Dezember 1897 vorgenommenen Untersuchung war die Hand noch stark geschwollen, der 3. und 4. Mittelhandknochen fühlten sich dorsalwärts verdickt an, das Grundgelenk inkl. Grundglied des Kleinfingers waren stark verdickt. Sämtliche Finger konnten sehr wenig, der Kleinfinger garnicht geschlossen werden. Das Röntgenbild (Fig. 44) lässt sowohl die Frakturen, als auch die Dislokationen des 3. und 4. Mittelhandknochens und des Grundgliedes des 5. Fingers erkennen.

Bei der Entlassung am 22. Juni 1898 konnte die Hand soweit geschlossen werden, dass Zeige-, Mittel- und Ringfinger fast vollständig die Handfläche berührten, während der Kleinfinger etwa im rechten Winkel stehen blieb.

Invalide 33⅓ %.

Der Bruch von dem verschobenen Metacarpusköpfchen bildet dieser Beinbruch gerade in erster Reihe. Zu ganz eigenartigen Dislokationsstellungen kann es nach den Brüchen der Köpfchen oder der Basisteile kommen, wenn diese in vorkommenden seitlicher Verschiebung verheilen. So keilen sich die abgebrochenen Grundenden manchmal zwischen den benachbarten Metacarpus und Carpus ein, während das Köpfchen an der entgegengesetzten Seite desselben Mittelhandknochens anheilen kann, was natürlich zu einer Verbreiterung der Hand und zu erheblichen Dislokationsstörungen der Finger führen muss. Derartige Verstümmelungen kommen bei schweren Quetschungen an Maschinen, durch Hineingeraten der Hand zwischen Kammräder zur Beobachtung.

Fall von Verstümmelung der Hand durch Hineingeraten zwischen 2 Kammräder. Fig. 45—48, S. 363 - 367.

Der 24jährige Arbeiter Ch. geriet am 12. Oktober 1897 mit der rechten Hand zwischen 2 Kammräder.

Er erlitt die auf dem Röntgenbilde (Fig 45) deutlich sichtbaren Frakturen, bei denen man auch die Verlagerung der Köpfchen und am 4. Mittelhandknochen das Aufsitzen des einen Bruchendes auf dem 3. Mittelhandknochen sieht. Mittel- und Ringfinger mussten entfernt werden.

Fig. 44

Fig. 1.

Fig. 2.

Fig. 48

Fig. 49

Die beistehenden schwarzen Abbildungen Fig. 46 u. 47 zeigen zunächst die Hand sowohl von der Beugeseite, als auch von der Streckseite in der äussersten Extension der Finger. Das 3. Bild Fig. 48 zeigt die weiteste Schlussfähigkeit der Finger, wobei Zeigefinger und Daumen eine kleine Bleistiftspitze halten

Bei der ersten Untersuchung am 19 Januar 1898 war die Hand noch hochgradig geschwollen und sah wie eine dicke unförmliche Fleischmasse aus, zu der Zeit war eine Beweglichkeit noch nicht möglich.

Rente bei der Entlassung 75%

In den Fällen, wo die Bruche der Metacarpalköpfchen durch das ganze Gelenk gehen, somit auch das anstossende Gelenkende des Grundgliedes treffen, kommt es gewöhnlich zu Steifigkeiten nicht nur im Grundgelenk, sondern oft auch im Mittelgelenk, zur Beugekontrakturstellung der Finger und zur Gebrauchsbeschrankung der ganzen Hand. Denn in der Regel leidet auch die Bewegungsfahigkeit der daneben stehenden Finger, also beim Mittel- oder Ringfinger der beiden benachbarten Finger unter den Bewegungsstorungen, so dass die ganze Hand nur mangelhaft geschlossen werden kann.

Insbesondere ist noch zu merken:

Die Fraktur des ersten Metacarpus hat primar eine Atrophie des Daumenballens, sekundar die des Kleinfingerballens zur Folge. Das Umgekehrte tritt ein bei der Fraktur des 5. Metacarpus. Da nun die Interossei auch atrophieren und zwar der Interosseus I primar, so sind die Funktionsstorungen und die Schwache der ganzen Hand schon daraus erklarlich.

Die Fraktur des Metacarpus II ruft eine primare Atrophie des 1., 2. und 3 Interosseus hervor. Die Folge davon wird also sein, dass der Zeigefinger, zum Teil auch der Daumen und Mittelfinger beim Schliessen an Kraft einbussen. Dasselbe gilt auch vom Bruch des 5. bezw. 4 Metacarpus. Ganz besonders leidet aber die Kraft nach dem Bruch des 3. Metacarpus, da in diesem sich die Kraft der Hohlhand konzentriert

Die Therapie hat sich in erster Reihe gegen die Funktionsstörungen zu wenden.

Die steifen Gelenke mussen fleissig bewegt und massiert

werden. Fleissige Apparatübungen, so besonders auch Zugbewegungen bei wachsendem Widerstand, sobald die Schlussfähigkeit einigermassen eingetreten ist, leisten gute Dienste. Auch Handbäder, Dampfbäder nützen viel.

Die Eu. richtet sich nach dem Ausfall der Funktion. Sie ist eine grössere, wenn es sich um mehrere, eine geringere, wenn es sich um ein Grundgelenk handelt. Völlige Steifigkeit im Grundgelenk bedingt eine relativ höhere Erwerbsunfähigkeit als partielle.

Fall von Tuberkulose des Köpfchens des 2. Mittelhandknochens durch Metastase. Fig. 49, S. 367.

9jähriges Schulmädchen gleitet beim Turnen mit dem rechten Fuss aus und knickt mit ihm um. Wird etwa ¼ Jahr an der Fussverstauchung behandelt.

Darauf knickte es beim Ueberschreiten des Strassendamms wieder mit dem Fuss um, seitdem bettlägerig Anschwellung des Fusses nimmt zu, es kommt zur Eiterung, Fistelbildung.

Von mir untersucht 5 Jahre später. Abgemagertes, elend aussehendes Mädchen, im Wachstum zurückgeblieben, geht an 2 Krücken

Behandlung bestand in sorgfältiger Ausspülung der Fistelgänge, Regelung der Diät u. s. w. Nach einjähriger Behandlung vollständige Verheilung der Fisteln, der Fuss blieb hochgradig verdickt. Seitdem Wohlbefinden und vorzügliche Entwicklung des Mädchens. 2 Jahre später spontane Fistelbildung an der rechten Hohlhand entsprechend dem Metacarpus II, keine Schmerzen und keine Funktionsstörungen.

(Das Röntgenbild zeigt die deutliche cariöse Zerstörung des Knochens.)

10. Die Verletzungen der Finger.

Die einfachen und leichteren Quetschungen der Finger ohne Wunden und ohne gleichzeitige Brüche der Fingerglieder können hier wohl übergangen werden, da in der Regel eine Erwerbsunfähigkeit nach diesen Verletzungen nicht zurückbleibt.

Nur diejenigen hierhergehörigen Fingerquetschungen sind ernster zu nehmen, welche zu Sehnenscheidenentzündungen mit nachfolgenden Kontrakturen führen.

Um so wichtiger hingegen sind die *Quetschungen* und *Kontusionsverletzungen*, welche durch Herauffallen von schweren Balken, Eisenteilen, Gewichten, durch Einklemmungen, durch

Herauffallen von Steinen, Schlag mit dem Hammer u. s. w. entstehen.

Hier kommt es entweder zu einfachen, subkutanen Frakturen der Phalangen — die ich fast ausnahmslos nach derartigen Quetschungen beobachtet habe — oder zu schweren Splitterbrüchen, welche oft eine schnelle Amputation erheischen. Bei vielen derartigen Quetschungen beobachtet man es ja auch nicht gerade selten, dass ein oder mehrere Finger ganz oder teilweise abgequetscht werden. Am häufigsten kommen diese Abquetschungen, neben mehr oder weniger vollständigen Zermalmungen, an Maschinen mit Kammrädern vor.

Von den *Wunden* der Finger seien hier nur erwähnt die Schnittwunden an scharfen Messern und ähnlichen Instrumenten, bei denen es zu Durchtrennungen von Sehnen, Gefässen und Nerven kommt, die in vielen Fällen zu schweren Steifigkeiten, Lähmungen und atrophischen Störungen führen, die leichten Splitter- und Nagelrisswunden und ganz oberflächlichen Ritzungen der Haut, welche schwere Phlegmonen Blutvergiftungen nach sich ziehen, und die Schnittwunden an Maschinen mit scharfen Schneidemessern, wie an der Abrichtmaschine und an der Kreissäge u. a. m. An letzterer kommen die Verletzungen sehr häufig vor. Sie sind immer ernst, da es sich hier fast regelmässig um vollständige Abtrennungen ganzer Finger oder Fingerglieder oder um starke, in die Tiefe gehende, Muskeln, Sehnen, Gefässe, Nerven und Knochen durchtrennende Wunden und um Verstümmelungen aller Art handelt.

Die Distorsionen der Fingergelenke kommen nach heftigen Zugbewegungen und nach Einklemmungen zur Beobachtung, besonders, wenn vom Verletzten Anstrengungen gemacht wurden, die eingeklemmten Finger aus dieser Lage gewaltsam zu befreien. Es kommt hierbei besonders in den Grundgelenken zu partiellen Zerrungen und Einrissen in der Kapsel und den Seitenbändern, die nachher eine Schwäche in diesem Gelenk zurücklassen, welche dem Verletzten einige Zeit hindurch beim Zufassen und Festhalten von Gegenständen hinderlich sein kann.

Tafel XXVIII.

Fall von Verstümmelung der Finger an der Kreissäge.

Der 40jährige Kreissägeschneider F. geriet am 28. Dezember 1897 mit seiner linken Hand unter die Kreissäge und erlitt Schnittwunden mit Durchtrennung der Knochen am Daumen, Zeige- und Mittelfinger.

Die farbige Tafel zeigt die veränderte Stellung der einzelnen Glieder dieser Finger, auf der Beugeseite wie auch auf der Streckseite.

Das beistehende, hierzu gehörende Röntgenbild (Fig. 50) zeigt die Veränderung an den verletzten Gelenken des Zeige- und Mittelfingers.

Der Daumen konnte bei der Röntgenphotographie nicht direkt der Platte aufliegen, da das Bild sonst an Schärfe verloren hätte.

Rente: 45%. Mangelhafte Schlussfähigkeit der beschädigten Finger.

Zu denselben Erscheinungen, nur oft in verstärkten Masse, können die *Luxationen* der Fingerglieder führen. Soweit diese Luxationserscheinungen die Grundgelenke betreffen, sind sie vorher schon erörtert worden. In den beiden anderen Gelenken der Finger sind nach den reponierten Luxationen die für einige Zeit geklagten *Symptome:*

Schwachegefühl und *Schmerzen*, besonders beim Schliessen der Hand und Festhalten von Gegenständen.

In manchen Fällen sind mit den Luxationen auch Frakturen der Phalangen verbunden.

Weit unangenehmer für die Folgezeit sind die *Subluxationen* in den Fingergelenken, weil diese als Verstauchungen behandelt und gewöhnlich nicht reponiert werden, daher auch zu steifen Gelenken führen.

Therapie: Die mechanische Behandlung ist hier meist von gutem Erfolg.

Erwerbsunfähigkeit: gewöhnlich gering.

Die Brüche der Finger.

Die Brüche der Finger erfolgen grösstenteils nach direkter Gewalt durch Herauffallen von Gegenständen, durch Schlag mit dem Hammer, durch Fall auf die Finger. Auch indirekt sollen sie an dem Nagelglied durch Zug von der Streckschne bei forcierter Beugung beobachtet worden sein.

Die meisten Brüche der Fingerglieder sind die Folgen von schweren Quetschungen.


Tab. 28
Lith. Anst. F. Reuthholz, M

Fig. 50.

Fig. 51

Nach erfolgter Heilung des Bruches sind die Symptome folgende:

Der Finger ist an der Bruchstelle gewöhnlich verdickt, manchmal auch verbreitert, verkürzt, nicht selten entweder nach der Beuge- oder Streckseite konvex oder konkav verbogen. Ging der Bruch durch eines der Gelenke, dann ist die Bewegung gestört oder aufgehoben, der Finger ist steif, steht in Beuge- oder Streckstellung.

Nicht selten leiden auch Stellung und Bewegungsfähigkeit der benachbarten Finger.

Therapie: Besonders zeitig sind die Bewegungen nach den Gelenkbrüchen vorzunehmen. Es empfiehlt sich, schon im Verband die Finger durch häufiges Bewegen vor dem Steifwerden zu schützen. Dementsprechend müssen auch die Verbände von vornherein angelegt sein.

Die *Quetschbrüche der Nagelglieder* führen häufig zu eitrigen Entzündungen des Nagelbettes. Der Nagel pflegt, wenn er nicht vom Arzt entfernt wird, sich selbst abzustossen und einem neuen, meist sehr verkümmerten und rudimentären Nagel Platz zu machen, der schliesslich in die Haut des Nagelbettes übergeht. Der Finger steht im Nagelgliedgelenk in ganz leichter Beugestellung, kann nicht vollkommen gestreckt und auch nicht ganz fest geschlossen werden.

In manchen Fällen ist das Nagelglied, besonders beim Vorhandensein eines Neuroms, sehr schmerzhaft.

Behandlung ist oft nicht nötig. Nur bei grosser Schmerzhaftigkeit und starken Bewegungsstörungen kann eine Nachbehandlung erforderlich sein, die dann gewöhnlich mit Handbädern und Massage ausreicht.

Die *Steifigkeiten* einzelner Finger bilden für den Arbeiter stets ein Hindernis. Einmal ist das Zufassen erschwert, dann stösst der steife Finger überall an und verursacht so oft frische Verletzungen. Dazu kommt, dass durch einen steifen Finger auch die benachbarten Finger in Mitleidenschaft gezogen werden. Dies trifft in erster Reihe am Mittelfinger, nächstdem am Ringfinger zu. Ein steifer

Tafel XXIX.

Figur 1: *Fall von Verlust des Kleinfingers mit dem Köpfchen des 5. Mittelhandknochens.*

Dem 41jährigen Arbeiter S. fiel am 23. April 1898 ein Balken gegen das Grundgelenk des linken Kleinfingers.

Splitterbruch im Grundgelenk des linken Kleinfingers.

Amputation dieses Fingers mit dem Köpfchen des Mittelhandknochens.

Die farbige Abbildung zeigt die Operationsnarbe und die Schliessung der Hand. Der Ringfinger berührt nicht vollständig die Handfläche. Das beistehende schwarze Bild (Fig. 51) zeigt die Hand in voller Streckstellung und die Abduktionsstellung des Ringfingers durch den Narbenzug. Man sieht auch die scharfe Hautfalte, welche nach dem Mittelfinger geht.

Figur 2: *Narbige Verwachsung auf dem Grundgelenk des Zeigefingers nach Schnittwunde mit partieller Durchtrennung der Knochen des Grundgelenks.*

Der 32jährige Maschinenarbeiter N. geriet am 29. Januar 1891 mit der linken Hand unter die Kreissäge.

Es wurde das Grundgelenk des linken Zeigefingers verletzt, der Schnitt drang in das Gelenk hinein

Die Abbildung zeigt die sternförmige, mit dem Knochen verwachsene Narbe und die Subluxationsstellung des Fingers nach der Volarseite.

Der Finger ist auch heute noch nicht vollkommen schlussfähig und kann auch nicht vollkommen gestreckt werden. Die Kraft der Hand ist in geringem Grade herabgesetzt.

15% Rente.

Mittelfinger ist bei der Arbeit stets ein grosses Hindernis. Für den Arbeiter ist durchschnittlich der glatte Verlust des Mittelfingers weit günstiger, als ein steifer Mittelfinger.

Fall von Pseudarthrose des linken Daumens nach Schnittverletzung an einer Schneidemaschine.

Der 23jährige Arbeiter H. geriet am 20. Oktober 1890 mit der linken Hand in den Schlitz einer Streifenschneidemaschine.

Das Grundglied des Daumens wurde vollständig durchtrennt. Heilung erfolgte durch Pseudarthrosenbildung. Der Daumen blieb längere Zeit völlig unbrauchbar. Das Bild (Fig. 52) zeigt die tiefe Narbe um den Daumen und Daumenballen.

Der Verletzte bezog bis zum 15. März 1892 45%, weil die Hand gar nicht gebraucht werden konnte und der ganze Arm stark abgemagert war. Allmählich trat etwas Besserung ein. Seitdem 25%. Für Kraftleistungen ist der Daumen auch heute nicht zu gebrauchen.



Fig. 52

Fall von Quetschbruch des linken Daumens durch Herauffallen eines Eisenrohres.

Wurde als einfache Quetschung behandelt.

Bei der am 30. Juni 1898 von mir vorgenommenen Untersuchung war der Daumen noch geschwollen und gerötet, auf der Rückseite eine eiternde Wunde.

Der Verletzte wurde am 8. Juli hier verbunden, hat aber tags darauf seine Arbeit wieder aufgenommen und sich später hier nicht mehr gemeldet. Umstehendes Röntgenbild (Fig. 53, S. 379) zeigt den Zustand des Daumens bei der Wiederaufnahme der Arbeit.

Keine Rente.

Fall von Subluxationsstellung und Steifigkeit des rechten Daumens im Nagelgliedgelenk nach Quetschung und Phlegmone.

Dem 33jährigen Arbeiter V. fiel eine mit Kalk beladene Mulde auf den rechten Daumen. Er verband sich den Daumen mit etwas Papier, schnürte dieses mit einem Bindfaden fest und arbeitete bis zum Abend weiter. Tags darauf Anschwellung, die sich schliesslich bis nach der Schulter hinaufzog.

Wegen partieller Steifigkeit des Daumens und Abnahme der Kraft bei der Entlassung 20% Rente.

Das Röntgenbild (Fig. 54, S. 379) zeigt die Subluxationsstellung im Endgelenk des Daumens und die völlige Veränderung der Knochenteilchen des Gelenks.

Fall von knöcherner Verwachsung in den Nagelgliedgelenken beider Daumen nach Bruch. (Fig. 55, S. 379.)

Ausgang: Völlige Gebrauchsfähigkeit.

Am rechten Daumen war die Verletzung im 4. Lebensjahre eingetreten und zwar durch direkten Fall, am linken in späterer Zeit, aber auch vor dem Bestehen des Unfall-Versicherungs-Gesetzes. Beide Finger sind vollständig gebrauchsfähig geworden, trotzdem das erste Glied am rechten Daumen vollständig steif ist.



Tafel XXX.

Fig. 1: Fall von Verkürzung und Steifigkeit des Mittelfingers infolge von Carbolgangrän.

Der 39jährige Arbeiter M. zog sich am 2. December 1898 am rechten Mittelfinger eine Nagelrisswunde zu. Die Wunde wurde wenig beachtet, das Blut vom Verletzten selbst ausgesaugt, der Finger mit einem Läppchen verbunden. Bis zum 3. Tage weiter gearbeitet. Darauf Anschwellungen, heftige Schmerzen, Fiebererscheinungen. Ärztliche Behandlung. Incision. Ausspülung der Wunde angeblich mit 5% iger Karbolsäure. Finger soll sofort schwarz geworden sein. Abstossung der Fingerkuppe wurde nicht zugelassen. Es hat sich dann nach etwa 9 Monaten die Spitze von selbst abgestossen. Wegen Schlussunfähigkeit der ganzen Hand musste mechanische Behandlung eintreten, die bis zum 24. Oktober 1898 dauerte. Mittelfinger vollkommen steif, Ring- und Zeigefinger nur $^1/_3$, Kleinfinger etwas mehr schlussfähig. Gegenstände konnten nicht gefasst werden. Entlassen mit 40%. Schlussfähigkeit der Hand soweit gebessert, dass grössere Gegenstände festgehalten werden können.

Figur 2: *Fall von Ulnarislähmung nach Quetschung der linken Schulter.*

Man sieht die starke Atrophie der Interossei, die Beugestellung der Finger. Die Lähmung war gleichzeitig mit einer starken Anschwellung der Hand eingetreten etwa 14 Tage nach dem Unfall.

Besserung stellte sich allmählich ein im Laufe der mechanischen Behandlung.

Fall noch nicht abgeschlossen.

Auch die Beugestellung oder Kontraktur eines Fingers ist für den Gebrauch der Hand deshalb günstiger als die Steifigkeit in Streckstellung, weil das Anstossen, wie bei dem steifen Finger, wegfällt und mit dem gebeugten Finger oft sehr gut Gegenstände gefasst und gehalten werden können.

Fall von Luxationsfraktur des linken Daumens mit nachfolgender Steifigkeit. (Fig. 56.)

Dem 39jährigen Arbeiter F. fiel am 12. Juli 1889 eine Bohle auf den linken Daumen.

Bruch im Grundglied des linken Daumens. Oberes Bruchende verlagerte sich dorsalwärts und heilte später so an.

Daumen kann nicht ganz geschlossen werden.

Rente seit 12. Oktober 1889 10%.

Beugekontrakturen kommen an den Fingern sehr häufig





Fig. 53.



Fig. 54.



Fig. 56.



Fig. 55.



vor. Einmal sind es *Sehnenkontrakturen* nach Entzündungen ihrer Scheiden — kommen auch häufig infolge von Berufsarbeit vor — oder es sind Narbenkontrakturen.

Auch Mischformen kommen vor, indem die von der Operation herrührende Narbe mit der Sehne verwächst.

Die *Amputationen* der Finger hinterlassen auf dem Stumpfe Narben, die oft selbst mit dem Knochen fest verwachsen, sehr empfindlich sein können, sowohl bei Druck als auch bei Temperatureinflüssen und beim Schliessen der Hand zur Faust nicht selten ein schmerzhaftes Hemmungsgefühl hervorrufen.

In einzelnen Fällen entwickeln sich an diesen Fingerstumpfen Neurome, besonders bei den grösseren Stumpfen, bei denen noch ein Stückchen vom Nagelglied übrig geblieben ist. Die Neurome an den Fingerstumpfen kommen weniger nach den Amputationen, als nach den direkten Durchtrennungen an Maschinen, Kreissägen, Abrichtmaschinen, noch häufiger aber nach den Abquetschungen (Kammräder vor. In diesem Falle ist die Funktion weit mehr gestört, als bei dem glatten Verlust der Fingerspitze. *Die Brauchbarkeit eines Fingerstumpfes richtet sich nach der Höhe, in welcher die Amputation erfolgt ist.* Naturgemäss wird der Finger um so unbrauchbarer, je mehr von ihm entfernt ist. Bleibt noch das Grundglied stehen, dann ist dieses beim Halten von Gegenständen immer noch nützlich. Schmerzen erhöhen die Unbrauchbarkeit des Stumpfes.

Die *Exartikulationen* im Grundgelenk führen zu einer Schrumpfung der Operationsnarbe. Handelt es sich um die Exartikulation des Mittelfingers oder des Ringfingers, dann konvergieren infolge der Narbenschrumpfung die Spitzen der beiden benachbarten Finger, welche oft in geringer Rotation aneinander herangezogen werden. Die Schlussfähigkeit dieser Finger bleibt oft sehr lange gestört.

Dieses Konvergieren der Fingerspitzen zu einander tritt besonders dann ein, wenn bei der Exartikulation auch gleichzeitig ein Stückchen vom Mittelhandknochen entfernt ist. Die Narbe ist dann eine noch grössere, die Handfläche wird verschmälert, oder volarwärts kahnförmig ein

gezogen. Nicht selten beobachtet man hier auch sehr heftige neuritische Erscheinungen.

Nach Entfernung des Kleinfingers mit einem Teil seines Mittelhandknochens pflegt sich durch Narbenschrumpfung eine Kontraktur zu bilden, die den Ringfinger in Abduktionsstellung bringt und seine vollkommene Schlussfähigkeit verhindert. Vgl. hiezu Taf. XXIX, Fig. 1.

Von den *Krankheiten der Finger* seien nur kurz erwähnt die *Lähmungen* und die *Trophoneurosen mit den neuro[illegible] Geschwüren.*

Erstere kommen nach direkter Verletzung der Nerven vor, werden auch nach mancher Radiusfraktur bei Verletzung des Medianus beobachtet, letztere nach direkter Durchtrennung des Medianus oder Ulnaris.

[illegible] komplizierten Splitterbruch des Grundgliedes des linken [illegible]

[illegible] 22 jährigen Arbeiter R. fiel am 21. März 1898 ein Mauer[illegible] auf Zeigefinger von der 2. Etage.

[illegible] April 1898 von mir vorgenommenen Untersuchung [illegible] gesehen wollen und konnte nicht gebeugt werden.

[illegible] April 1898 wurde R. von mir weiterbehandelt.

[illegible] als Quetschwunde des Zeigefingers.

[illegible] 1898 erfolgten Entlassung, zu der R. sich [illegible] der Finger in dem hier auf dem Bilde ersichtlichen [illegible] Vgl. Fig. 57.

[illegible]

[illegible] des rechten Zeigefingers.

Der 24 jährige Tapezier P. gerieet mit der rechten Hand zwischen Balken und ein umstürzendes Leinfass. Er erlitt der Hauptsache nach eine Quetschwunde am rechten Zeigefinger mit partieller Luxationsfraktur des Mittelgliedes.

Bei der am 2. September von mir vorgenommenen Untersuchung stand der Finger in mässiger Streckkontraktur, war steif, eine tief gehende Narbe zog sich um das Mittelglied, der Finger stark abgemagert. Das Röntgenbild zeigt die hier sichtbaren Veränderungen. Bei dem ersten Bild (Fig. 58) lag die Beugeseite des Fingers auf der Platte, bei dem zweiten (Fig. 59) die laterale.

Rente seit 23 Oktober 1897 25%, da Zeigefinger gar nicht geschlossen werden kann, bei vielen Verrichtungen überall anstösst und immer kalt ist.

Fall von Bruch des Endgliedes des rechten Ringfingers durch Herauffallen eines Sandsteins.



Fig. 57

Fig. 58.

Fig. 59



Fig. [illegible]



Fig. [illegible]



Der 33jährige Arbeiter K. verunglückte wie oben angegeben

Die Behandlung bestand in kalten Umschlägen, später Salbebehandlung

Bei der von mir vorgenommenen Untersuchung war der Finger geschwollen. Die Röntgenaufnahme ergab beistehendes Bild Fig 60, S 383

Es konnten Ring-, Mittel- und Kleinfinger noch nicht vollständig geschlossen werden

K. hat in diesem Zustande die Arbeit mit verbundenen Fingern fortgesetzt und sich nicht wieder gemeldet.

Fall von Quetschbruch der Nagelglieder des rechten Mittel- und Ringfingers. Fig. 61, S 383.

Der 40jährige Steinträger F. geriet am 22. Juli 1898 mit den genannten Fingern zwischen zwei eiserne Träger Er liess sich zunächst von seinem Arzt verbinden, der ihn an der Fingerquetschung bis zum 12. Dezember 1898 behandelte

Anfangs waren beide Endglieder hochgradig geschwollen und kolbig verdickt Bei der Entlassung aus der ärztlichen Behandlung war die Anschwellung verschwunden. *Der Röntgenaufnahme zufolge aber lagen die Knochenteilchen noch so auseinander, wie hier auf dem Bilde zu sehen.*

Der Mann wurde von der Renten-Kommission der Berufsgenossenschaft zur Arbeit entlassen und bezieht keine Rente

Fall von Steifigkeit des rechten Zeigefingers mit narbiger Verwachsung auf der Beugeseite

Der 52jährige Arbeiter F. zog sich beim Zerschneiden von Holz eine Splitterrisswunde am rechten Zeigefinger zu. Wunde anfangs nicht beachtet Paar Tage darauf Anschwellung, zuerst am Finger, dann an der ganzen Hand und Arm, Phlegmone Incision.

Nachher Entfernung der Beugesehne.

Rente 20%

Fall von Verlust des halben Zeigefingers, fast des halben Mittelfingers und des halben Nagelgliedes des Ringfingers.

Der 32jährige Kreissägenschneider F geriet am 9 April 1897 mit der linken Hand in eine Abrichtmaschine wonach ihm genannte Finger direkt abgeschnitten wurden

Klein und Ringfinger konnen völlig geschlossen werden, Mittelfingerstumpf beugt sich im Grundgelenk bis zu einem Winkel von 130°, Zeigefingerstumpf bleibt gänzlich zurück. Kraft herabgesetzt

33⅓% seit dem 21 Oktober 1897 Durch Sch[illegible] auf 40% erhöht.

Seit dem 15. April 1898 25% wegen besserer Schlussfähigkeit und Kraftzunahme

Arbeitet und verdient ebensoviel wie die anderen gleichwertigen Mitarbeiter



Fall von Verrenkung des Mittel-, Ring- und Kleinfingers in den Grundgelenken nach Herauffallen eines Balkens.

Dem 45jährigen Zimmerer D. fiel am 3. Februar 1892 ein Balken auf die Finger der linken Hand.

Die verrenkten Finger wurden zwar reponiert, im Grundgelenk des Mittelfingers jedoch blieb eine abnorme Beweglichkeit, grosses Schwächegefühl und überhaupt Schwäche in der ganzen Hand zurück. Festes Zudrücken mit Mittel- und Ringfinger unmöglich, ausserdem Paraesthesien und neuritische Beschwerden unter den Erscheinungen der Neuritis ascendens.

Rente 40%, später Tod infolge einer inneren Erkrankung.

Fall von schwerer Quetschung des rechten Mittelfingers.

Ausgang: Hochgradige Verkürzung und Verstümmelung desselben, Beugestellung mit Steifigkeit, gestörte Schlussfähigkeit der ganzen Hand.

Der 63jährige Arbeiter S. war nicht mehr fähig, mit dieser Hand noch zu arbeiten.

Bezieht eine Rente von 50%.

Fall von Verlust des rechten Mittelfingers nach Exartikulation.

Sehr lange ärztliche Behandlung, lange andauernde, schwere neuritische Erscheinungen.

Dem 24jährigen Arbeiter H. fiel am 6. Dezember 1889 ein Stein an der Steinrutsche auf den rechten Mittelfinger. Es schloss sich hieran eine eiterige Entzündung, die schliesslich nach längerer Zeit zur Exartikulation des Fingers führte und zwar wurde dieselbe am 11. August 1891 vorgenommen, nachdem vorher der Versuch, den Finger in Beugekontrakturstellung zu erhalten, wegen völliger Hineinlagerung des Fingers in die Hohlhandfläche, misslungen war.

Behandlung erfolgte auf verschiedenen Stellen, zuletzt in der Chirurg. Poliklinik eines grösseren Krankenhauses, darauf Poliklinik der Nervenabteilung überwiesen, wo er an einer Neuritis des Medianus behandelt wurde. Massage und Elektrizität.

Entlassung aus dem Heilverfahren erfolgt 15. Mai 1893. Rente 60%. Durch Sch.-G.-B. auf 80% erhöht. Die Behandlung dauerte somit 3¼ Jahre.

Im Jahre 1895 stellt sich heraus, dass H. bereits arbeitet. Er verdiente bereits in diesem Jahre ebensoviel wie die anderen Arbeiter.

Seit 25. Juli 1895 35%. Die Schlussfähigkeit der Hand war erst etwa um das Jahr 1895 eingetreten.

Verlust des Mittelfingers nach Quetschung und nachheriger Phlegmone. Exartikulation. Fig. 62, S. 387.

Das Bild, am Tage der Entlassung aufgenommen, stammt von dem 31jährigen Arbeiter K. Man sieht, wie Ring- und Kleinfinger noch nicht vollständig geschlossen werden können und erkennt auch

ihre deutliche Konvergenz. Der Unfall passierte am 20. September 1898. Die Exartikulation fand statt etwa am 5. Dezember 1898.

Nachbehandlung vom 6. Januar 1899 bis 20. Mai 1899. Rente 25%.

Fall von Beugekontraktur des rechten Mittelfingers.

Ausgang: Lange andauernde Funktionsstörungen und Gebrauchsunfähigkeit der Hand.

Dem 40jährigen Maurer St. fiel am 11. Juli 1892 ein eiserner Träger auf den rechten Mittelfinger. Hieran schloss sich eine eitrige Entzündung, welche tiefe Schnitte in den Finger benötigte.

Bei der am 6. Oktober 1892 von mir vorgenommenen Untersuchung stand der Mittelfinger in geringer Beugestellung, konnte gar nicht bewegt, die übrigen Finger, mit Ausnahme des Daumens, nicht geschlossen werden. Muskeln der Hand hochgradig atrophiert. Kältegefühl, Taubheitsgefühl an der Narbe und an der ganzen Hohlhandfläche, hochgradige Empfindlichkeit.

Behandlung dauerte bis 20. Juni 1893. Rente 50%, die später auf 40% herabgemindert wurde.

Am 10. September 1896 konnten die Finger etwas weiter geschlossen werden, die Hand machte einen besseren Eindruck, war aber noch schwach.

Rente konnte nicht herabgesetzt werden.

Fig. 12.

Fall von Verlust des Ringfingers.

Der 45jährige Zimmerer Sch. geriet am 25. Oktober 1889 mit dem Ringfinger in die Klammer einer Fahnenstange.

Wegen des komplizierten splitterartigen Bruches Entfernung dieses Fingers.

Narbe zog sich in die Hohlhandfläche hinein. Zeige-, Mittel- und Kleinfinger konnten nicht geschlossen werden.

Paraesthesien, Abmagerungen, hochgradige Empfindlichkeit an der Narbe.

Entlassen den 20. März 1891 mit 40%. Durch Schreiben erhöht auf 55%.

Fall von vollständiger Beugekontraktur des Ring- und Kleinfingers, fast vollständige Kontraktur des Zeige- und Mittelfingers der linken Hand nach Durchtrennung der Sehnen im Handgelenk.

Der 28jährige Dachdecker St. fiel am 7. April 1887 etwa 5 m

vom Dach und schlug mit dem linken Handgelenk auf dem scharfen Rand einer Schieferplatte auf.

Krankenhausbehandlung mehrere Wochen; nachher von einem Nervenarzt elektrisiert. Besserung konnte durch die Behandlung nicht erzielt werden.

Rente anfangs 60%, durch Sch.-G. B. 80%, später 50%.

Die Hand kann nur mit Mühe zur Unterstützung der rechten gebraucht werden.

Fall von Quetschung der Nagelglieder des Zeige-, Mittel- und Ringfingers.

Ausgang: Rudimentäre Verbildung der Nägel. Unfähigkeit gesammte Finger in den Nagelgliedgelenken vollkommen zu beugen.

Dem 34jährigen Zimmerer B. war die Hand zwischen Holzklobe und Tau gequetscht. Anfangs konnten die Finger weder vollständig gebeugt noch völlig gestreckt werden.

Wegen dieser Funktionsstörungen und der geringen Beugekontrakturstellung dieser Finger vom 13. Februar 1890 ab 20%.

Starke Beugekontraktur des rechten Mittelfingers, so dass mit der Spitze dieses Fingers der Daumenballen berührt wird.

Der Finger stand bei dem 35jährigen, sonst kränklichen Manne, schon von früher in Beugekontraktur.

Infolge der leichten Risswunde am 27. Juni 1892 und der sich anschliessenden Eiterung wurde die Beugekontraktur stärker.

Rente beträgt nur 10%.

Gegenstände, die in die Hand hineingelegt werden, kann Schl. festhalten.

Fall von Verlust der Nagelglieder des linken Zeige-, Mittel- und Ringfingers.

Der 54jährige Arbeiter F. geriet am 29. September 1892 mit der linken Hand zwischen Seil und Trommel eines Fahrstuhls.

Infolge der Quetschung Amputation der Finger in den Endgliedern.

Hand nachher völlig unbrauchbar. 50%.

Später am 10. November 1893 erlitt derselbe Mann einen Bruch des rechten 3. Mittelhandknochens. Er bezieht hierauf noch eine Rente von 10%, so dass die Gesamtrente 60% beträgt.

11. Die Bewertung der Verletzungsfolgen der Hand und der Finger.

Für den glatten Verlust der Finger ist bei einzelnen Berufsgenossenschaften nachstehende Skala üblich gewesen:

Verlust des Daumens	rechts 25%,	links 20%,
„ „ Zeigefingers	„ 18%,	„ 14%,
„ „ Mittelfingers	„ 13%,	„ 10%,
„ „ Ringfingers	„ 9%,	„ 7%,
„ Kleinfingers	„ 12%,	„ 9%

Der Verlust eines Daumengliedes wurde auf die Hälfte des Verlustes des ganzen Daumens geschätzt, bei den übrigen Fingern galt der Verlust eines Gliedes 1/3 des ganzen Fingers.

Diese Tabelle erlitt jedoch im Laufe der Zeit eine nicht unerhebliche Abänderung. Vor allen Dingen hat sich die Notwendigkeit herausgestellt, aus praktischen Gründen die Werte nach oben und nach unten abzurunden, sodass statt 18 oder 14% 20 bezw. 15% zu setzen waren. Aber auch von diesen Schätzungen wurde allmählich zurückgegangen. Man sah die Notwendigkeit bald ein, den Verlust des Mittelfingers in vielen Fällen höher als den des Zeigefingers zu schätzen.

Ich bin dahin gekommen, den glatten Verlust des rechten Daumens auf 30%, den des rechten Mittelfingers auf 20% und den der übrigen Finger auf 15% zu schätzen.

Links würden die Werte sein 25% für den Daumen, 15% für den Mittelfinger und 10% für die übrigen Finger.

J. Riedinger hat in einem Vortrage auf der Versammlung deutscher Naturforscher und Aerzte in Braunschweig 1897 eine andere Bewertung der Finger vorgeschlagen, der er neben der praktischen auch eine physiologische Grundlage gegeben hat.

Da die Vollkommenheit der menschlichen Hand weniger in der Entfaltung der Kraft, als in dem zweckmässigen Zusammenwirken sämtlicher Finger liegt, sei es — vom Daumen abgesehen — unrichtig, die einzelnen Finger verschieden zu bewerten.

Die grösste Kraft wird im Mittelfinger entfaltet, was man am besten nach dem Verlust des Mittelfingers beobachten kann. Dem Zeigefinger hingegen fällt die führende Rolle zu und das Tastvermögen ist bei keinem anderen so gut ausgebildet, wie bei diesem. Es ist demnach der relative Wert des Zeigefingers gleich dem des Mittelfingers.

Der Kleinfinger schliesst die laterale Seite der Fingerreihe ab, ebenso wie der Kleinfingerballen die Hand nach der Seite abschliesst. Fehlt der Kleinfinger, dann büsst auch der Kleinfingerballen erheblich an Kraft ein. Der Kleinfinger aber verfügt nur in Gemeinschaft mit dem Ringfinger über einen gewissen Grad von Kraft. Wegen ihrer gegenseitigen Beziehungen und ihrer Abhängigkeit von einander ist der Verlust eines jeden einzelnen Fingers in mancher Beziehung sogar höher zu achten als der Verlust des Zeigefingers.

Es hat also jeder Finger seinen besonderen Wert. Geht ein Finger verloren, dann leidet die ganze Hand darunter.

Der Fingerverlust fällt umsomehr ins Gewicht, je mehr von seinem Mittelhandknochen fehlt.

Auch die Bevorzugung der rechten Hand bei der Bewertung will Riedinger nicht gelten lassen, da die linke Hand ebenso ihre besondere Arbeit zu verrichten habe, wie die rechte. Da er aber die Unmöglichkeit einsieht, gegen derartig eingewurzelte Anschauungen zur Zeit mit Erfolg kämpfen zu können, berücksichtigt er in der nachstehenden Tabelle den Vorzug der rechten Hand vor der linken gegenüber.

Da die Tabelle von Riedinger Werte enthält, die von den bisher

üblichen wesentlich abweichen, besonders wenn es sich um den Verlust oder den Defekt mehrerer Finger handelt, so sei diese Tabelle hier angeführt:

1. Die Mittelhand ist unversehrt.

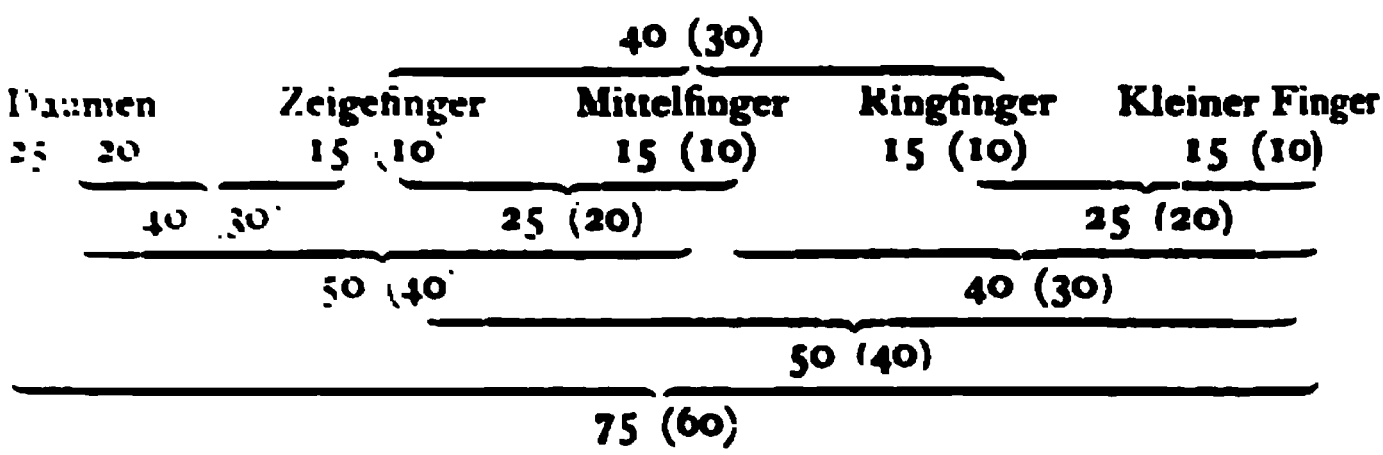

2. Die Mittelhand ist beschädigt.

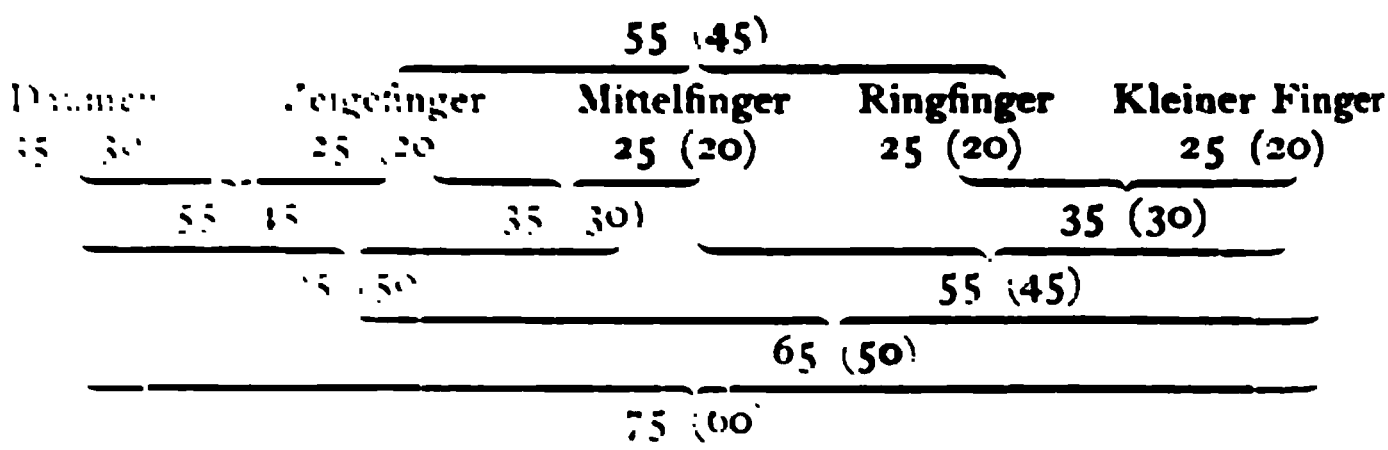

Auch darin stimme ich mit Riedinger vollkommen überein, dass die Exartikulation eines Fingers für den Gebrauch der Hand viel schwerer ins Gewicht fällt, als die Amputation im Grundglied.

Bei der Steifigkeit eines Fingers ist zu berücksichtigen, wie weit hieran auch die benachbarten Finger in ihren Leistungen gestört werden. Ist ein Finger nur im Grundgelenk steif und sind die benachbarten Finger nicht geschädigt, so ist der Schaden gleich 2/3 des Gesamtverlustes des Fingers zu veranschlagen. Der Finger ist aber vollständig dem Verlust gleich zu erachten, wenn das Mittelgelenk steif ist.

Ein völlig steifer oder gelähmter Finger ist höher als der glatte Verlust zu veranschlagen, weil hier noch das häufige Anstossen und Wundwerden berücksichtigt werden muss.

Die Steifigkeit des Endgliedes bedingt seine Erwerbsbeschränkung.

Ein völlig steifer Daumen hingegen kann wegen der Oppositionsfähigkeit noch recht nützlich sein.

Die Kontraktur eines Fingers macht diesen natürlich nicht allein, sondern auch die ganze Hand unbrauchbar, wenn die Kontraktur bereits so weit vorgeschritten ist, dass der Finger mit der Spitze die

Handfläche berührt. Ist die Kontraktur hingegen nicht so weit vorgeschritten, dann kann die Hand zum Zufassen noch sehr gut benutzt werden, ohne dass eine Erwerbsbeschränkung eintritt.

Am schwersten fällt die Kontraktur im Grundgelenk, nächstdem im Mittelgelenk ins Gewicht. Die Kontraktur im Nagelgliedgelenk bedingt keine Erwerbsbeschränkung.

Bezüglich des teilweisen Verlustes verweise ich auf die Tabelle. Fehlt nur ein Drittel des Fingers, dann wird der Gebrauch wenig gestört, fehlen mehr als zwei Drittel, dann ist der Gesamtverlust des Fingers zu entschädigen.

Alle die hier angeführten Werte können nun eine bedeutende Modifikation erleiden, wenn noch andere Einflüsse vorliegen, welche die Funktion zu beeinträchtigen imstande sind, wie schmerzhafte Narben, narbige Verwachsungen, callose Verdickungen, Neurome u. s. w.

VII. Die Verletzungen und traumatischen Erkrankungen der unteren Extremität.

Vorbemerkungen über die Anatomie und Funktion des Beckens und des Hüftgelenks.

Stellt die obere Extremität sich als ein sinnreicher, vielgliedriger Greifapparat dar, so dient die Unterextremität sowohl zur Stütze als auch zur Fortbewegung des Körpers.

Zwischen beiden Hüftbeinen sitzt das Kreuzbein, das dort durch das ligamentum sacro-iliacum interosseum gewissermassen aufgehängt ist. Die Körperlast, von der Wirbelsäule und dem Kreuzbein aufgenommen, wird auf die Hüftgelenke, von da auf die Beine übertragen. Durch den von oben auf das Kreuzbein wirkenden Druck werden die dorsalen Beckenbänder gespannt, sodass die hinteren Abschnitte der Darmbeine medianwärts gezogen werden. Dadurch wird das Kreuzbein zwischen beiden Hüftbeinen eingeklemmt, und zwar um so stärker, je grösser die Belastung ist.

Das Hüftgelenk, das von der Gelenkpfanne (Acetabulum) und dem Oberschenkelkopf gebildet wird, ist ein beschränktes Kugelgelenk, ein sogenanntes Nussgelenk.

Durch den Limbus wird das Acetabulum vertieft; der Limbus stellt gewissermassen ein Sicherheitsventil dar, indem er den vollständigen Luftabschluss besorgt. Man kann alle Weichteile (inkl. Gelenkkapsel) fortnehmen, ohne dass bei unverletztem Limbus der Kopf aus der Pfanne fällt.

Die Gelenkkapsel hat einige dünne Stellen aufzuweisen. An der vorderen Wand ist sie am stärksten, wo das kräftige Ligamentum Bertini noch zur weiteren Unterstützung sich hinzieht.

Das Ligamentum Bertini ist so stark, dass bei seiner Ueberspannung der Schenkelhals bricht und dass es bei Luxationen ein un

überwindliches Repositionshindernis abgeben kann. Die Hauptaufgabe, welche dem Ligamentum Bertini zufällt, kommt noch nachher zur Erörterung. Hier sei nur so viel gesagt, dass es die Hyperextension des Hüftgelenks bezw. das zu starke Ueberbiegen des Rumpfes nach hinten zu verhindern hat. An der medialen Seite der Kapsel liegt das Ligamentum pubo-femorale. Dieses verhindert die Hyperabduktion — (zu weite Spreizung) — der ausserdem ein natürliches Hindernis entgegensteht in dem Anstossen des grossen Trochanter, bezw. des Schenkelhalses an das knöcherne Becken. Zwischen diesen beiden letztgenannten Bändern liegt die oben erwähnte dünnste Stelle der Kapsel.

Die Hyperaddaktion — (zu weites Ueberschlagen der Beine) — wird verhindert durch das Lig. ileo-femorale und eventuell durch das Lig. teres, aber nur wenn dieses sehr kurz ist. Bekanntlich stellt das Lig. teres *kein* Haftband für den Oberschenkelkopf dar, bei Luxationen zerreisst es, falls es nicht abnorm lang ist (8—10 cm). In diesem Falle kann es durch Einklemmung ein Reduktionshindernis abgeben. Seine abnorme Länge ist auch die Veranlassung der Luxatio congenita. In dem Lig. teres liegt die Arteria acetabuli, welche für die Absonderung der Synovialflüssigkeit von grosser Bedeutung ist.

Diese Arterie soll nicht bis in den Schenkelkopf eintreten, sondern bereits vorher enden.

Am Ansatz des Lig. teres in der Fossa acetabuli lagert sich in der Regel noch ein synoviales Fettpolster ab. Es ist dies ein Schutzapparat für die dünnste Stelle des Acetabulum. An dieser Stelle pflegt auch die Perforation des Eiterherdes nach dem Becken, oder umgekehrt vom Becken nach dem Hüftgelenk bezw. nach der Bursa iliaca zu erfolgen. Am Oberschenkel endet die fibröse Kapsel an der Linea obliqua, während die Synovialhaut sich bereits 1 cm höher ansetzt. Hinten gehen Synovialhaut und fibröse Kapsel zusammen etwa bis zur Mitte des Halses hinunter. Unter der Sehne des Psoas liegt auf der Gelenkkapsel ein Schleimbeutel, die Bursa iliaca oder subiliaca, welcher der Regel nach *nicht* mit der Gelenkkapsel kommuniziert. Sehr häufig aber, namentlich im späteren Alter kommunizieren beide. In diesen Schleimbeutel können, wie vorhin schon erwähnt, Senkungsabszesse durchbrechen, bezw. von hier in das Hüftgelenk und sogar bis in das kleine Becken gelangen.

Im Hüftgelenk sind folgende Bewegungen möglich:

1. *Beugung* (von vorn). Hebung des Schenkels bei gebeugtem Knie bis ca. 115° (Oberkörper und Oberschenkel 65°), bei gestrecktem Knie bis ca. 75° (Oberkörper und Oberschenkel 105°).

Diese Bewegung wird ausgeführt vom Musculus ileopsoas (Nervus femoralis vom Plexus lumbalis).

In den äussersten Grenzen vollzieht sich die Beugung mit einer Aussenrotation.

Das Lig. Bertini wird hierbei entspannt.

2. *Streckung* (Bewegung des Schenkels nach hinten), ca. 30° (Oberkörper und Oberschenkel 150°). (M. glutaeus maximus; Nn. glutaei.)

Das Lig. Bertini wird hierbei gespannt.

3. *Abduktion*, Spreizung, Abstossen des Schenkels ca. 30°—40° (Oberkörper und Oberschenkel 150°—140°) (Mm. glutaeus medius und minimus; Nn. glutaei). Die Bewegung wird in den äussersten Exkursionen mit Innenrotation ausgeführt.

4. *Adduktion*, Anziehen des Schenkels ca. 30° (Oberschenkel und Oberkörper bilden einen Supplementwinkel von 150°) (Ueberschlagen des Beins) (Mm. adductores, pectineus und gracilis; N. obturatorius).

5. *Rotation*.

a) Nach aussen. Mm. pyriformis, obturator internus cum gemellis, quadratus femoris (Plexus s. N. ischiadicus) und M. obturator externus (N. obturatorius).

b) Nach innen. (M. gluteus medius, vorderste Ursprungsfasern.)

Statistisches.

2403 eigene Beobachtungen geheilter Verletzungen der unteren Extremität liegen diesem Abschnitt zu Grunde.

Hiervon fallen auf	das Becken inkl. Hüftgelenk	169
„ „ „	den Oberschenkel	248
„ „ „	das Kniegelenk inkl. Kniescheibe	339
„ „ „	den Unterschenkel	346
„ „ „	das Fussgelenk bezw. Knöchel	711
„ „ „	die Fusswurzelknochen	304
„ „ „	den Mittelfuss bezw. Fussohle und Fussrücken	169
„ „ „	die Zehen	117
	Sa.	2403

1. Die Verletzungen des Beckens.

68 eigene Beobachtungen

Die Quetschungen des Gesässes.

Wegen der geschützten Lage sind schon stärkere Kontusionsverletzungen erforderlich, wenn eine ernstere Erkrankung des Gesässes hervorgerufen werden soll.

Diese, meist durch Fall aufs Gesäss verursacht, bestehen

1. in einem mehr oder weniger ausgedehnten Bluterguss, gewöhnlich in kurzer Zeit heilbar;

2. in einer direkten Quetschung mit hieran sich anschliessender Entzündung des *Hüftnerven* (*Traumatische Ischias.*) Die traumatische Ischias kann auch vorkommen durch Auffallen mit dem Gesäss, bei hockender Stellung

auf den Sitzbeinhöcker. Nicht selten findet man mit Ischias auch Lumbago verbunden.

Die Symptome der traumatischen Ischias sind genau dieselben, wie die der nichttraumatischen, abgesehen von den Zeichen der äusseren Verletzung, die zu Anfang bestehen können. Die Behandlung kann sich sehr lange hinziehen. In besonders hartnäckigen Fällen kommt es zu einer Skoliosenbildung (*Ischias scoliotica*). Die besten Erfolge erzielt man dann noch mit warmen Bädern, Massage, Aether, [illegible] Uebungen und schwachen galvanischen Strömen. Bei manchen Patienten hingegen wirken starke [illegible] Ströme besser und schneller. Viele wiederum vertragen die Massage nicht vertragen.

[illegible] Hospitalisierung demnach erforderlich.

[illegible] des N. *ischiadicus* durch Fall mit dem [illegible] Schneide eines Beils oder ähnliche scharfe [illegible] kann mit Erfolg durch die Nervennaht behan-

[illegible] ist schwere Lähmung des Beins [illegible] Folge.

[illegible] Schmerzen bestehen, und der [illegible] nur schlecht gehen kann, eine [illegible] man die Eu. nach dem Masse [illegible] in Folge der Schmerzen eine [illegible] vorliegt. Bei nur geringen Schmerzen [illegible] nicht vorzuliegen.

[illegible] Kontusionsverletzung des Gefässes sehr [illegible] werden kann, ist aus anatomischen [illegible] erklärlich.

[illegible]

[illegible] *Hüftgelenksentzündung.*

Der 17jährige Malerlehrling Sch. stürzt am 16. Januar 1896 3 m hoch vom Dach und schlägt mit dem Gesäss unten auf dem Boden auf.

Zuerst zu Hause 9 Wochen behandelt mit Einreibungen und Bettruhe; darauf Krankenhaus 6 Wochen: Streckverband. In der 18. Woche Beginn mit leichter Arbeit.

Von mir untersucht am 6. September 1899. Kleiner, junger Mann. Rechte Beckenseite steht tiefer als die linke. Die Entfernung vom Nabel zur Spina beträgt im Stehen rechts 15, links 11,25 cm, die Entfernung von der Spina bis zur Grundfläche im Stehen gemessen rechts 83, links 90 cm,

vom Trochanter bis zur Grundfläche rechts 83,5, links 83,5 cm. Bewegungsfähigkeit im rechten Hüftgelenk beschränkt, Knie steht in geringer Beugestellung Gang hinkend, Muskulatur am ca. 3½ cm rechts abgemagert

Die Röntgenphotographie ergab an den Knochen keine Veränderungen

Diagnose Rechtsseitige chronische Hüftgelenksentzündung

Rente 33⅓%.

Die Beckenbrüche.

47 eigene Beobachtungen.

Beckenbrüche werden meist nur nach grösseren Gewalteinwirkungen beobachtet: Sturz aus der Höhe aufs Gesäss, Ueberfahren, Verschüttung, Herauffallen von schweren Gegenständen auf den liegenden Körper, wie Balken, Steine u. a. sind die Ursachen. Mit den Beckenbrüchen, die nach Ueberfahren und Verschüttungen entstehen, sind auch oft Brüche oder Verrenkungen des Kreuzbeins verbunden. Die Beckenbrüche sind stets als ernste Verletzungen aufzufassen, wenn sie mit einer Lasion der Harnröhre bezw. der Beckenorgane überhaupt compliziert sind.

Die *Symptome in den späteren Stadien der Verletzung sind folgende:*

Nach den Brüchen des *Darmbeins* steht die Spina anterior superior in der Regel etwas tiefer. War der Bruch in transversaler Richtung, also bei Einwirkung der Gewalt von der Seite erfolgt, so findet man die verletzte Beckenhälfte gewöhnlich verschmälert Die Entfernung vom Nabel nach der Spina anterior superior ist kürzer, als auf der gesunden Seite. Eine wirkliche Verkürzung des Beines wird durch den Bruch des Darmbeins nicht hervorgerufen, dieselbe ist eine vorgetäuschte Man kann dies leicht feststellen, wenn man die Untersuchung im Stehen und im Liegen vornimmt. Die Messung von der Spina anterior superior bis zur Grundfläche beim Stehen ergiebt auf der kranken Seite eine Verkürzung Misst man aber von der Spitze des grossen Trochanter bis zur Spina bezw. bis zum Darmbeinrande einerseits, und bis zur Spitze des Malleolus externus andrerseits, dann sieht man, dass eine

Verkürzung des Beines nicht besteht. Auf der verletzten Seite ist die Entfernung von der Spina bis zur Trochanterspitze kürzer, als auf der gesunden. Der Oberkörper neigt etwas nach der verletzten Seite, die Wirbelsäule tritt in eine entsprechende Scoliosenstellung. Das Bein der verletzten Seite ist oft etwas nach aussen rotiert, manchmal aber auch nach innen, das gesunde Bein tritt im Knie in Beugestellung. Die Lenden- und Gesässmuskeln, ferner Ileopsoas, Tensor fasciae latae, Rectus und Sartorius sind mehr oder weniger atrophiert, der Oberschenkel kann nicht so kräftig wie der gesunde angehoben bezw. in der Hüfte gebeugt werden. Die kranke Beckenseite ist auf Druck vorn und hinten häufig schmerzhaft. Das Kreuzbein ist auf der kranken Seite in seiner Verbindung mit dem Darmbein mehr oder weniger verschoben.

Die Beckenneigung und die übrigen Dislokationen können um so grösser sein, je schwerer der Bruch, bezw. je grösser die Gewalteinwirkung war. Dies trifft jedoch keineswegs immer zu.

Auch nach Brüchen des horizontalen oder auch absteigenden *Schambeinastes* kann man einen Tieferstand der Spina anterior superior mit den oben erwähnten Erscheinungen beobachten. Die Adductionsbewegungen des Oberschenkels finden sich dann mehr oder weniger beeinträchtigt.

Nach Brüchen des *Sitzbeins* findet man dieses oft deutlich verdickt, das Sitzen wird für lange Zeit nicht vertragen. Auch hier findet sich die Gesäss- und Oberschenkelmuskulatur atrophiert.

Nach Brüchen, die durch das *Acetabulum* gehen, treten Bewegungsstörungen im Hüftgelenk ein, die nicht selten zur *völligen Ankylose* führen können. Dies tritt besonders dann ein, wenn bei sagittaler Gewalteinwirkung der Oberschenkelkopf direkt in die Gelenkpfanne eingetrieben wird und das Acetabulum nach der Medianlinie zu gebrochen war oder nach ausgedehnten Splitterbrüchen, die durch das Acetabulum hindurch gehen.

Nicht immer sind es schwere Gewalteinwirkungen, die für die Entstehung eines Beckenbruches notwendig sind

Es sind solche auch nach verhältnismässig geringen Gewalten beobachtet worden. Richter beobachtete eine Beckenringfraktur mit Verschiebung der Kreuzdarmbeinfuge nach Sturz aus relativ sehr geringer Höhe.

Funktionell am ungünstigsten sind die Frakturen des Acetabulum wegen der Ankylosenbildung oder der leicht eintretenden habituellen Luxationen des Oberschenkelkopfes Rente $33^1/_3$—75 %). Indessen giebt es auch hier Ausnahmen, wie aus nachstehender Casuistik ersichtlichlich ist. Auch die mit Verletzungen der Blase und Harnröhre einhergehenden Beckenbrüche sind noch nach erfolgter Heilung oft von sehr belästigendenNachwirkungen begleitet. Die Frakturen des Os ilei sind noch die günstigsten, da sie für gewöhnlich die geringste Eu. nach sich ziehen.

Rente durchschnittlich 0—20 %.

Brüche des Kreuzbeins

kommen sowohl direkt durch Herauffallen von schweren Gegenständen, durch Ueberfahren, als auch indirekt, durch Sturz aufs Gesäss vor.

In einer grossen Anzahl von Fällen treten die Kreuzbeinbrüche mit den Beckenbrüchen zusammen auf.

Ihre Beschwerden bestehen in Schmerzen, die sich nach dem Becken und den Oberschenkeln erstrecken, in Störungen beim Gehen, beim Bücken. Da sowohl das Sacralmark, als auch die Sacralnerven und die Cauda equina bei den Kreuzbeinfrakturen verletzt werden können, so kommen als fernere Symptome noch hinzu:

Lähmung einzelner Fussmuskeln an der Aussenseite mit Anaesthesie, Blasen- und Mastdarmlähmungen, neuralgische Schmerzen, die nach den Oberschenkeln ausstrahlen.

Fall von linksseitigem Beckenpfannenbruch.

Ausgang: Geringe Funktionsstörungen.

Der 32jährige Kalkträger Gl. stürzt am 18. Oktober 1890 mit der zusammenbrechenden Rüstung ca. 3 m herab.

Anfangs Krankenhausbehandlung; später vom 19. Januar bis 25. März 1891 bei mir ambulant.

Mittelgrosser Mann, geht hinkend am Stock; Asymmetrie des

Beckens, Tiefstand der linken Beckenseite, Bewegungsstörungen im Hüftgelenk. Linkes Bein erscheint verkürzt und abgemagert.

Bei der Entlassung bessere Bewegungsfähigkeit, nur noch geringe Beschränkungen, geringe Reibegeräusche und Abmagerung des linken Oberschenkels etwa um 2 cm, des Unterschenkels um 1 cm.

20% Rente.

Das Röntgenbild zeigt einen deutlichen Bruch der Pfanne und starke Verschmälerung des linken kleinen Beckens.

Fall von Bruch der linken Beckenschaufel.

40jähriger Zimmermann B. stürzt am 24. Oktober 1894 etwa 3 m von einem Schutzdach und schlägt mit der linken Hüfte und der linken Kopfseite am Boden auf.

Behandlung im Krankenhause bis 13. Januar 1895. Weitere Behandlung durch den zuständigen Kassenarzt.

Von mir untersucht am 21. Oktober 1895.

Ziemlich grosser, etwas mager aussehender Mann. Hochgradiger Potator.

In der Rückenlage steht man die linke Beckenseite höher stehen als die rechte. Das linke Bein erscheint verkürzt. Genaue Messung aber ergab die gleiche Länge beider Beine. Aussenrotation des linken Beines. Die linke Beckenseite ist verschmälert. Der linke Darmbeinstachel steht der Mittellinie des Körpers um 2¼ cm näher als der rechte. Neben der Symphyse kann man am linken Schambein eine deutliche Verdickung nachweisen. Die Bewegungsfähigkeit des Hüftgelenks ist wenig beschränkt, aber schmerzhaft. Das ganze Bein stark abgemagert. Beim Gehen wird es nachgeschleppt.

Erhält anfangs 33⅓%, später 20% und da im Laufe der Zeit sich auch Folgen von der Kopfverletzung einstellen, bestehend in hysterischen Krämpfen, erhält B. nach R.-E. d. R.-V.-A. vom 23. März 1898 75%.

Bis jetzt keine Besserung.

Fall von Bruch der linken Beckenschaufel.

Ausgang: Gute Heilung.

Der 41jährige Arbeiter St. stürzt am 29. Dezember 1898 5—6 m von der Rüstung und erleidet eine *Kopfverletzung, linksseitige Radiusfraktur* und einen *Bruch der linken Beckenschaufel.*

Anfangs Krankenhausbehandlung, aus welcher am 7. Februar 1899 entlassen. Ziemlich grosser Mann. Linke Beckenseite steht tiefer. Das linke Bein erscheint verkürzt, ist abgemagert. Linke Beckenseite etwas verkürzt. Am linken oberen Hüftbeinkamm deutliche Verdickung fühlbar. Das linke Bein wird in der Rückenlage anfangs nur um 20° angehoben. Kreuzbein steht schief. Linke Gesässseite schmerzhaft. Gang etwas hinkend.

Am 15. April 1899 entzog sich der Verletzte der Behandlung.

Die Funktion des linken Hüftgelenks bezw. des linken Beines war eine derart günstige geworden, dass eine Rente hierauf nicht mehr gewährt werden konnte.

Fall von Bruch der linken Beckenschaufel, des linken aufsteigenden Schambeinastes und Sitzknorrens. Quetschung der linken Unterleibsseite und des Hodens, doppelter Bruch des linken Unterschenkels

Kr., Maurer, 30 Jahre, stürzte am 19. November 1886 mit einer zusammenbrechenden Treppe 2½ Etage herab und erlitt oben erwähnte Verletzungen.

Behandelt in einem auswärtigen Krankenhause.

Von mir untersucht am 2. Mai 1890, nachdem der Verletze hieher verzogen war. Mittelgrosser, etwas blasser, magerer Mann. Geht mühsam an Krücken. Das ganze linke Bein ist stark verkürzt. Beim aufrechten Stehen hängt es herab und berührt nicht den Erdboden. In der Rückenlage steht die linke Beckenseite höher. Das ganze Becken ist deform. Der linke Sitzknorren ist hochgradig verdickt, fast wie eine Kinderfaust. Auch am linken aufsteigenden Schambeinast ist eine callöse Verdickung zu fühlen. Linke Gesässeite hochgradig abgemagert, stark erschlafft, so dass die Knochen sehr deutlich durchgefühlt werden können und ohne Gummikissen Sitzen nicht möglich ist. Abmagerung des linken Beines in der Mitte des Oberschenkels um 4 cm. Aeusserst starke Empfindlichkeit des linken N. Ischiadicus. Gesteigerter linksseitiger Patellarreflex.

Erhält 100 % Rente, da auch der doppelte Unterschenkelbruch sehr ungünstig verheilt war und der Verletzte weder im Stehen noch im Sitzen zu arbeiten fähig ist.

Fall von Beckenbruch (Schambein) *mit Verletzung der Blase.*

Der 35jährige Maler H. stürzt am 25. April 1890 mit der zusammenbrechenden Stubenrüstung hinunter, wobei er mit einem gebrochenen Brett, das ihm zwischen die Beine gerieth, unten aufschlug und sich die Blase direkt verletzte.

Bezieht wegen der nachfolgenden Blasenstörungen noch 25 % Rente.

Vergl. S. 235 236.

Fall von Verrenkung des rechten Oberschenkelkopfes und Bruch des rechten aufsteigenden Schambeinastes.

Ausgang: Günstige Heilung.

Der 54jährige Steinträger Sch. stürzt am 23. März 1893 eine Etage von einem Dachstuhl hinab.

Krankenhausbehandlung nur 17 Tage, dann in seiner Wohnung.

Von mir untersucht am 10. April 1895. Ganz geringe Verkürzung des rechten Beines, rechtsseitige Oberschenkelmuskulatur abgemagert. Geringe Bewegungsbeschränkungen im rechten Hüftgelenk. Am rechten aufsteigenden Schambeinast Verdickung, Bruchstelle und Knochenverschiebung deutlich fühlbar. Geht anfangs am Stock hinkend, wird aber ausserhalb meiner Anstalt von mir ohne Stock vorzüglich eine Anhöhe hinauf laufend gesehen.

Bekommt auf die Beckenverletzung keine Rente, sondern nur eine Rente von 25 % auf andere Verletzungen.

Fall von linksseitigem Beckenpfannenbruch.

Ausgang: Partielle Ankylose des linken Hüftgelenks.

Der 36jährige Maler K. stürzt am 16. November 1896 ca. 4—5 m aus einem Dachfenster.

Krankenhausbehandlung bis 1. Februar 1897. Von mir untersucht 22. Februar 1897.

Wegen ödematöser Anschwellung des linken Beines, besonders in der Hüfte, und mangelhafter Gebrauchsfähigkeit des Beines noch von mir nachbehandelt bis 21. August 1897.

Entlassen mit 50% Rente.

Befund: Asymmetrie des Beckens. Linkes Bein erscheint verkürzt. Rechte Hüfte und rechtes Knie werden in Beugestellung gehalten. Linkes Bein hochgradig abgemagert, Differenz $4^1/_2$ cm zu Ungunsten der linken Seite, kann in der Hüfte nur bis 40° angehoben werden. Bewegungsfähigkeit nach allen Richtungen beschränkt, etwas Crepitation, geht noch hinkend am Stock.

Das Röntgenbild zeigt eine deutliche Verkleinerung der linken Seite des kleinen Beckens, einen Durchbruch des Oberschenkelkopfes durch die Pfanne, starke Verdickung an der Bruchstelle nach dem Becken zu

Bis jetzt keine wesentliche Aenderung, nur hat sich der Gang in der letzten Zeit gebessert und soll der Verletzte bereits leichte Arbeiten verrichten.

Fall von linksseitigem Beckenbruch (Beckenschaufel und Pfanne).

Ausgang: Habituelle Luxation des linken Hüftgelenks.

Der 40jährige Maurer H. stürzt am 8. Juni 1897 von der Leiter und erleidet unter anderen Verletzungen auch die oben erwähnte.

Er wird in seiner Wohnung behandelt, liegt 11 Wochen zu Bett und kommt am 8. Oktober 1897 in meine Anstalt zur stationären Behandlung.

Grosser, sehr kräftiger Mann. Ankylose im linken Schultergelenk. Atrophie des linken Armes. Linksseitige pleuritische Schwarte und ausserdem Asymmetrie des Beckens. Die linke Beckenseite steht in der Ruhelage höher, das linke Bein scheint verkürzt, der linke aufsteigende Schambeinast weist Verdickungen auf, der linke Oberschenkel ist nach aussen rotiert. Die Beugung im linken Hüftgelenk geht bis 120°, Exkursion 66°, sämtliche Bewegungen schmerzhaft. Linkes Bein etwa um 2 cm abgemagert.

Bei irgend welchen ungeschickten Bewegungen luxiert der Kopf aus der Pfanne. Selbst beim Elektrisieren mit etwas starkem Strom luxiert, wenn eine heftige Kontraktion der Oberschenkel- oder Gesässmuskeln erfolgt, der Kopf heraus. Der Verletzte bekommt eine entsprechende Prothese, mit welcher der Kopf zurückgehalten wird. Mit dieser Prothese geht er ohne Stock sehr gut umher. Als sich die Ankylose der Schulter gelegt hatte, wurde er mit einer Rente von 60% entlassen.

Die Verrenkungen der Beckenknochen

(sehr selten!) machen, wenn sie unreponiert bleiben, erhebliche Beschwerden.

Symptome: Bei Verrenkung der einen Beckenhälfte fällt zunächst die Dislokation in die Augen, die Verschiedenheit in der Stellung beider Beckenhälften, der Beine, der behinderte Gang. Dazu kommen die Schmerzen, die Muskelabmagerungen.

Die Erwerbsfähigkeit ist meist stark herabgesetzt.

Die Verrenkungen des Kreuzbeins

kommen wohl nur nach vorn vor. Sie sind jedoch meist Subluxationen.

Symptome: Gezwungene Körperhaltung, lordotische und scoliotische Verkrümmung der Lendenwirbelsäule, Schmerzen im Kreuz, Störungen bei Bewegungen der Wirbelsäule und der Beine. Aeusserlich kann man eine deutliche Vertiefung an der Stelle des Kreuzbeins feststellen.

Auch die Bewegungen der Oberschenkel in den Hüftgelenken sind zum Teil gestört, Muskulatur der Oberschenkel und des Gesässes abgemagert.

2. Die Verletzungen und traumatischen Erkrankungen des Hüftgelenks.

104 Fälle aus meinem Material.

Die Kontusionen und Distorsionen des Hüftgelenks.

Durch *Fall* auf die Hüfte, auf den grossen Trochanter, sowie durch Stoss, Schlag, durch Einklemmungen, Verschüttungen, kommen Quetschungen und Verstauchungen *des Hüftgelenks* vor, die in einer Anzahl von Fällen bald zur völligen Heilung führen.

In *manchen Fällen bleiben noch geringe Schmerzhaftigkeit des Hüftgelenks* und *leichte Abmagerungen der Hüfte und des Oberschenkels auf einige Zeit zurück.*

Arbeitsbehinderung in den leichteren Fällen gering. Rente im Durchschnitt von 0—20 %, in den schweren Fallen darüber.

Entzündung des Schleimbeutels zwischen den Trochanteren.

Die *Bursitis trochanterica* wird nach Quetschung der Hüfte beobachtet. Sie zeichnet sich durch Schwellung und Schmerzhaftigkeit aus, Bewegungsstörungen des Hüftgelenks, Gehstörungen, später crepitierende Geräusche in der Hüfte. Die Muskeln der Hüfte und des Oberschenkels sind gewöhnlich atrophiert.

Rente nach Beseitigung der akuten Erscheinungen von 0—20 %.

Reine Distorsionen im Hüftgelenk

durch Zerrung gehören im allgemeinen zu den selteneren Verletzungen. Im Baugewerbe jedoch kommen sie relativ oft zur Beobachtung. Meist handelt es sich um einen Fehltritt beim Ueberschreiten von Vertiefungen, beim Auf- und Absteigen von Leitern und Treppen. In der Mehrzahl der Fälle ereignen sie sich nach Ausgleiten beim Tragen von Lasten oder beim Schieben von Schubkarren und dergleichen Anlässen. Die Folgen bestehen in Schmerzen im Hüftgelenk bei Bewegungen, geringer Abmagerung der Hüfte wie des Oberschenkels. In der Regel konnten die von mir untersuchten Fälle von Distorsion des Hüftgelenks nach ca. 4—6 Wochen vollkommen ihrer Arbeit nachgehen.

Die Verrenkungen des Hüftgelenks.

Die Verrenkungen des Hüftgelenks gehören zu den selteneren Verletzungen. Sie kommen vor nach Verschüttungen, Ueberfahren, Sturz von der Höhe, wobei die Gewalt stets indirekt den Rumpf oder den Oberschenkel trifft.

Die *Symptome* der reponierten Hüftgelenksluxationen sind in den späteren Stadien folgende:

Infolge des Kapselrisses tritt Heilung unter Narbenbildung und Schrumpfung ein, die sich später, je nach dem Sitz der Lasion und der Grosse derselben, in einer leichten *Aussen-* oder *Innenrotation* des Oberschenkels bemerkbar machen kann. Die Muskulatur des Huftgelenks, des Gesasses und des Oberschenkels, zum Teil auch die des Unterschenkels ist erschlafft und abgemagert. Die Bewegungen im Huftgelenk können nicht so kräftig wie auf der gesunden Seite ausgeführt werden, sind in manchen Fallen von deutlichen Reibegerauschen begleitet. Das Bein ist in diesem Zustande in den ersten Wochen noch deutlich schwach, der Gang nicht selten leicht hinkend.

Die atrophischen Störungen werden um so langer anhalten, je mehr die hier in Frage kommenden *Nerven* lädiert sind. In erster Reihe wurde hier der Nervus ischiadicus in Frage kommen, der stets bei der Luxation nach hinten zum mindesten stark gedehnt, gezerrt bezw. gequetscht wird.

Wesentlich schwerer sind die Funktionsstorungen, wenn, was sehr selten vorkommt, das Ligamentum Bertini mit eingerissen war.

Auch eine Fraktur des Schenkelhalses kann mit der Luxation, eventuell auch mit der Reposition kompliziert sein. Diese Komplikation stellt sich prognostisch ungunstig, die Gebrauchsfahigkeit des Beines bleibt dann gewohnlich fur immer, mindestens sehr lange gestort.

Die Nachbehandlung bezweckt die Beseitigung der Bewegungsstörungen und der Muskelatrophie durch mechanotherapeutische Uebungen. Zur Unterstutzung dienen noch Massage, Bäder und Elektrizität.

Die *Dauer* der Nachbehandlung kann sich in den nicht komplizierten Fallen ganz gut auf ca. 4—6 Wochen erstrecken. Bei Komplikationen längere Behandlungsdauer Eu. in der Regel nicht gross, richtet sich nach dem Ausfall der Funktion. Da die Gehstorungen keine erheblichen zu sein pflegen, durften 25% im Durchschnitt genügen.

Fall von Verrenkung des linken Oberschenkelkopfes im Huftgelenk

Ausgang: Anfangs ziemlich erhebliche Funktionsstorungen, spater Besserung.

Der Kutscher K. Gr. verunglückte am 31. Mai 1897 dadurch, dass ihm ein Stapel mit gefüllten Mehlsäcken auf den Körper fiel und ihn verschüttete.

Unter anderen Verletzungen: *Luxation des linken Oberschenkelkopfes im Hüftgelenk.* Krankenhausbehandlung 9½ Wochen, wo 7 Wochen zu Bett gelegen. Darauf ambulante Behandlung, Massage, Elektrisation 16½ Wochen, später Einreibung.

Vom 17. April bis 10. Juli 1899 stationär behandelt in meiner Anstalt, nachher ambulant. Aus der ambulanten Behandlung am 16. September 1899 entlassen.

Die Behandlung in meinem Institut erfolgte der Hauptsache nach wegen einer Subluxation des rechten Schlüsselbeins im Schultergelenk und starker Bewegungsstörungen in diesem.

Symptome: Schmerzen im linken Hüftgelenk, besonders beim Treppensteigen. Linke Hüfte etwas abgemagert im Verhältnis zur rechten. Auch die Oberschenkelmuskulatur erscheint ein wenig abgeschwächt. Das linke Bein wird im Hüftgelenk nicht so hoch angehoben wie im rechten, in der Ruhelage 40° gegen rechts 55°; im aufrechten Stehen beträgt beim Anheben des Oberschenkels zwischen diesem und dem Oberkörper der Winkel 130° gegen 90° rechts.

Bei der Entlassung aus dem Heilverfahren eine deutliche Besserung eingetreten, nur geringe Bewegungsstörungen in der linken Hüfte.

Fall von Verrenkung des rechten Oberschenkelkopfes im Hüftgelenk.

Invalid. Schwere Funktionsstörung.

P. Zimmerer, 42 Jahre, fällt am 8. April 1895 12 m vom Treppenflur und zieht sich obige Verrenkung zu. Kopf stand in der Leistenbeuge.

Einrenkung im Krankenhause, wo 5 Wochen behandelt, darauf in seiner Wohnung weiter behandelt.

Von mir untersucht und zur stationären Behandlung aufgenommen am 15. Juni 1895, aus welcher am 2. Dezember entlassen. Es musste noch eine Nachbehandlung in der Ambulanz fortgesetzt werden bis 23. Juli 1896.

Grosser, etwas blass aussehender Mann, geht sehr mühsam an Stock und Krücke.

Rechtes Knie steht in Beugestellung, Winkel 150°. Rechte Beckenseite steht um 4 cm tiefer als die linke. Muskulatur des rechten Beines welk und schlaff. Aktiv wird das Hüftgelenk gebeugt bis 50°, passiv eben so viel. Beim Gehen wird das rechte Bein ziemlich nachgeschleppt. Abmagerung des Beines von der rechten Gesässeite bis nach unten. Rechte Gesässeite hängt schlaff herab.

Es bestehen ausserdem starke Blasen- und Stuhlbeschwerden.

Erhält 85 % Rente durch Sch.-G.-B., zum Teil auch wegen der Komplikationen.

Coxitis traumatica.

Nach Kontusionen, Fall oder Stoss gegen die Hüfte, nach Quetschungen durch Verschüttungen und andere Ur-

sachen entstehen Entzündungen des Hüftgelenks, die sich in ihren äusseren Symptomen von der nicht traumatischen Coxitis wenig unterscheiden. Nur führen nach Thiem die traumatischen Coxitiden leichter zur Versteifung und Ankylosenbildung. *Niemals kommt es zur Eiterung.* Die übrigen Symptome sind:

Beugestellung im Hüft- und Kniegelenk, scheinbare Verkürzung des Beines, Schmerzen im Hüftgelenk, Muskelatrophie im ganzen Bein, besonders in der Hüfte und im Oberschenkel, Gehstörungen, hinkender Gang.

Behandlung. Wie bei der gewöhnlichen Coxitis.

Rente. Bei schweren Gehstörungen 60—80%, bei weniger schweren 40—60%. Kann der Kranke ohne Stock gehen, dann genügen 20%.

Fall von linksseitiger chronischer Hüftgelenksentzündung nach Verschüttung.

Der 23jährige Maurer H. war am 20. Mai 1897 bei Ausschachtungsarbeiten durch zusammenstürzendes Erdreich verschüttet.

Wird zuerst in seiner Wohnung behandelt, vom 23. August 1897 in meiner Anstalt und zwar ambulant.

Kleiner kräftiger Mann.

Rechtes Bein wird im Hüft- und Kniegelenk gebeugt gehalten. Hochgradige Abmagerungen. Bewegungsfähigkeit des Hüftgelenks und Kniegelenks fast aufgehoben. Muskeln stark kontrahiert. Jeder Bewegungsversuch schmerzhaft. Oberschenkel und Oberkörper bilden einen Winkel von 125°, das Knie 150°.

Streckapparat, dann mit Bewegungen, Massage, Elektrizität und Bädern. Später erhält H. eine Prothese, welche er zum Gehen auch heute noch benutzt. Seitdem deutliche, aber noch unvollkommene Besserung. Ohne Prothese ist der Gang nur mühsam an 2 Stöcken.

Bei der Entlassung sind die Bewegungen im Hüft- und Kniegelenk wesentlich besser, Beugestellung heute nicht so stark wie früher.

Rente 75%.

Fall von Ankylose des rechten Hüftgelenks.

Der 33jährige Steinträger B. stürzt am 13. Dezember 1893 von der Rüstung und zieht sich eine Verstauchung der rechten Hüfte zu.

Zuerst 2 Wochen zu Hause zu Bett gelegen und von seinem Kassenarzt behandelt. Darauf versuchsweise leichte Arbeit.

Es bestanden noch Schmerzen in der Hüfte und leichtes Hinken.

Allmählich zunehmende Besserung, doch lassen die Schmerzen niemals ganz nach.

Am 5. Oktober 1895 plötzliche Erkrankung an Blinddarmentzündung,

woran bis zum 3. Juni 1896 im Krankenhause behandelt. Senkungsabscess, Durchbruch nach dem Hüftgelenk.

Von mir untersucht am 22 Juni 1896. Komplette Ankylose im rechten Hüftgelenk. Rechtes Bein steht in Abduktionsstellung von 25°. Irgend eine Bewegung in der Hüfte unmöglich. Starke Abmagerung des rechten Beines. Auch das Kniegelenk steht in Beugestellung und ist stark nach aussen gedreht. Es kann zwar bis 180° gestreckt, aber nur bis 130° (Exkursion 70°) gebeugt werden. Umfang des Oberschenkels unter dem Trochanter rechts 45, links 53 cm.

Kann weder langes Sitzen, noch längeres Umhergehen vertragen; braucht einen Stock.

80 % Rente.

Tuberkulöse Hüftgelenksentzündung kann sowohl durch Metastase, als auch im Hüftgelenk selbst, bei bisheriger Latenz der Tuberkulose nach einem Trauma entstehen.

Häufig kommt es zur Eiterung und tiefgehenden Zerstörungen im Gelenk.

Heilungsdauer sehr protrahiert.

3. Die Verletzungen und traumatischen Erkrankungen des Oberschenkels.

Die Kontusionsverletzungen des Oberschenkels.

90 Fälle eigener Beobachtung inkl. Wunden.

Die Kontusionen des Oberschenkels durch Stoss, Fall pflegen meist in kurzer Zeit zu heilen. Die schweren Quetschungen hingegen, wie sie nach Verschüttungen, Einklemmungen, Ueberfahren und anderen Ursachen vorkommen, konnen eine lange Behandlungsdauer beanspruchen.

Die Blutextravasate brauchen längere Zeit zur Resorption. Die weitere Folge ist die Muskelatrophie, besonders im Quadriceps, welche oft therapeutisch wenig beeinflusst werden kann.

Die Dauer des Heilverfahrens kann 4—8 Wochen und darüber in Anspruch nehmen. Ein von mir behandelter Fall brauchte 2 Jahre bis zur Erlangung einer teilweisen Arbeitsfähigkeit.

Subkutane Muskelzerreissungen, Verletzungen von Gefässen und Nerven sind häufig die Gründe der verzögerten Heilung.

Auch *bosartige Geschwulste* konnen sich nach Quetschungen des Oberschenkels entwickeln.

Das hier beigefügte Röntgenbild, Fig. 63 S. 409, zeigte in *Sarkom* auf dem rechten Oberschenkelknochen. Der 22jährige Arbeiter war 2 m von der Rüstung in einen Keller gestürzt, wo er mit dem rechten Oberschenkel auf einem Balken aufschlug. Der Verletzte klagte immer über Schmerzen im Oberschenkel, die aber niemals erheblich waren. Man konnte auf der Streckseite die Verdickung des Oberschenkels deutlich sehen, die festsitzende harte Geschwulst abtasten. Die 4 Wochen nach der Verletzung gemachte Röntgenaufnahme ergab ein unklares Bild, nach weiteren 4 Wochen entstand das Bild wie hier illustriert. Der Verletzte ist inzwischen von der Militärbehörde als Garnison- und Felddienst dauernd untauglich erklärt worden. Als er von der Berufsgenossenschaft aufgefordert wurde, sich operieren zu lassen, hat er sich der Beobachtung entzogen.

Subkutane Muskelrisse

des Oberschenkels werden meist an der Streckmuskulatur und hier wohl ausschliesslich am Musculus rectus fem. beobachtet. Diese Rupturen ereignen sich unter denselben Bedingungen, wie die Rissbruche der Patella. Während diese ungleich haufiger in der Mitte quer durchgerissen wird, reisst der Rectus um so seltener. Gegenuber den relativ haufigeren indirecten Kniescheibenbruchen, von denen ich in meinem Material bis jetzt 20 zahle, habe ich nur 5 Falle von Zerreissungen des M. rectus beobachten konnen.

Symptome in den spateren Stadien:

Vertiefung an der Rupturstelle, starke Atrophie des Rectus bezw. des Quadriceps uberhaupt, sekundar auch der Beuger und der Unterschenkelmuskulatur, Storungen in der Streckfahigkeit des Kniegelenks und beim Gehen.

Ein 45jähriger Steinträger, von grosser, herkulischer Gestalt, gleitet am 20. Oktober 1890 beim Hinablaufen von der Leiter auf einer der untersten Sprossen mit dem rechten Fuss aus. Das Knie gerat plotzlich in Beugestellung, während er fast gleichzeitig mit dem Oberkorper eine Ruckwartsbewegung machte, um sich vor dem Fall zu bewahren. Er verspurt einen heftigen Schmerz auf der Streckseite des rechten Oberschenkels im unteren Drittel und kann nicht mehr mit dem Bein auftreten. Als ich ihn am 17. Januar 1891 untersuchte konnte ich im unteren Drittel des Oberschenkels, gut handbreit uber der Kniescheibe, im Bereich des Rectus eine deutliche Diastase wahr

Tafel XXXI.

Subcutane Zerreissung des Musculus semitendinosus.

Der 44jährige Arbeiter F. glitt am 11. September 1896 mit dem linken Fuss plötzlich von einem Balken und verspürte einen Schmerz auf der Rückseite des linken Oberschenkels. Als ich ihn am 3. Dezember 1896 untersuchte, fand ich die Muskulatur des linken Oberschenkels so, wie sie auf dem Bilde dargestellt ist.

Geschwulstartige Verdickung von länglicher Form in der unteren Hälfte des Semitendinosus, leichte Atrophie der gesamten Oberschenkel-Muskulatur, weniger kräftige Beugung des Kniegelenks wie am rechten Bein. Der Umfang des Oberschenkels war um 2 cm geringer, als der des rechten Beines, geklagt wurde weniger über Schmerzen, als über Schwäche. Der Mann ist im ganzen, mit einer Unterbrechung von 20 Tagen, 4 Monate in ärztlicher Behandlung gewesen, welche in Massage, Apparatübungen und in der Anwendung der statischen Elektrizität bestand.

Rente 15%, die er auch heute noch bezieht.

---

nehmen, in die ich 2 Finger ziemlich bequem hineinlegen konnte. Die ganze Streckmuskulatur war hochgradig erschlafft und abgemagert, ebenso auch die Beugemuskulatur. Das Kniegelenk konnte aktiv nicht gestreckt werden, das Bein wurde beim Gehen nachgeschleppt. Der Mann brauchte mehrere Monate Krücken, später 2 Stöcke, zuletzt einen Stock.

Nach 13monatlicher Behandlung mit *Massage* und *Elektrizität* wurde der Mann mit einer *Knickappe* und 60% Erwerbsunfähigkeit entlassen. Am 2. November 1895 erfolgte die Herabsetzung auf 40%, Anfang 1897 auf 20%, jetzt ist er völlig erwerbsfähig.

In diesem Falle hätte die Vereinigung der durchrissenen Muskulatur durch Naht jedenfalls bedeutend schneller zum Ziele geführt.

Wunden und Narben des Oberschenkels.

Von den Wunden sind es in erster Reihe die *Infectionswunden*, welche zu ausgedehnten Eiterherden und darum zu tiefen operativen Eingriffen führen. Die hierdurch entstehenden *Narben* können erhebliche Funktionsbeschränkungen, je nach der Lage für das Hüft- bezw. Kniegelenk, abgeben. Sie erschweren oft in hohem Grade und lange die Fortbewegung. *Phlegmonen* kommen im Uebrigen an der Unterextremität seltener, als an der oberen vor.

Die Funktionsbeschränkung ist um so grösser, je mehr die Narbe in die Tiefe geht oder je näher sie dem Kniegelenk liegt. Auch komplizierte Frakturen, die zu opera-

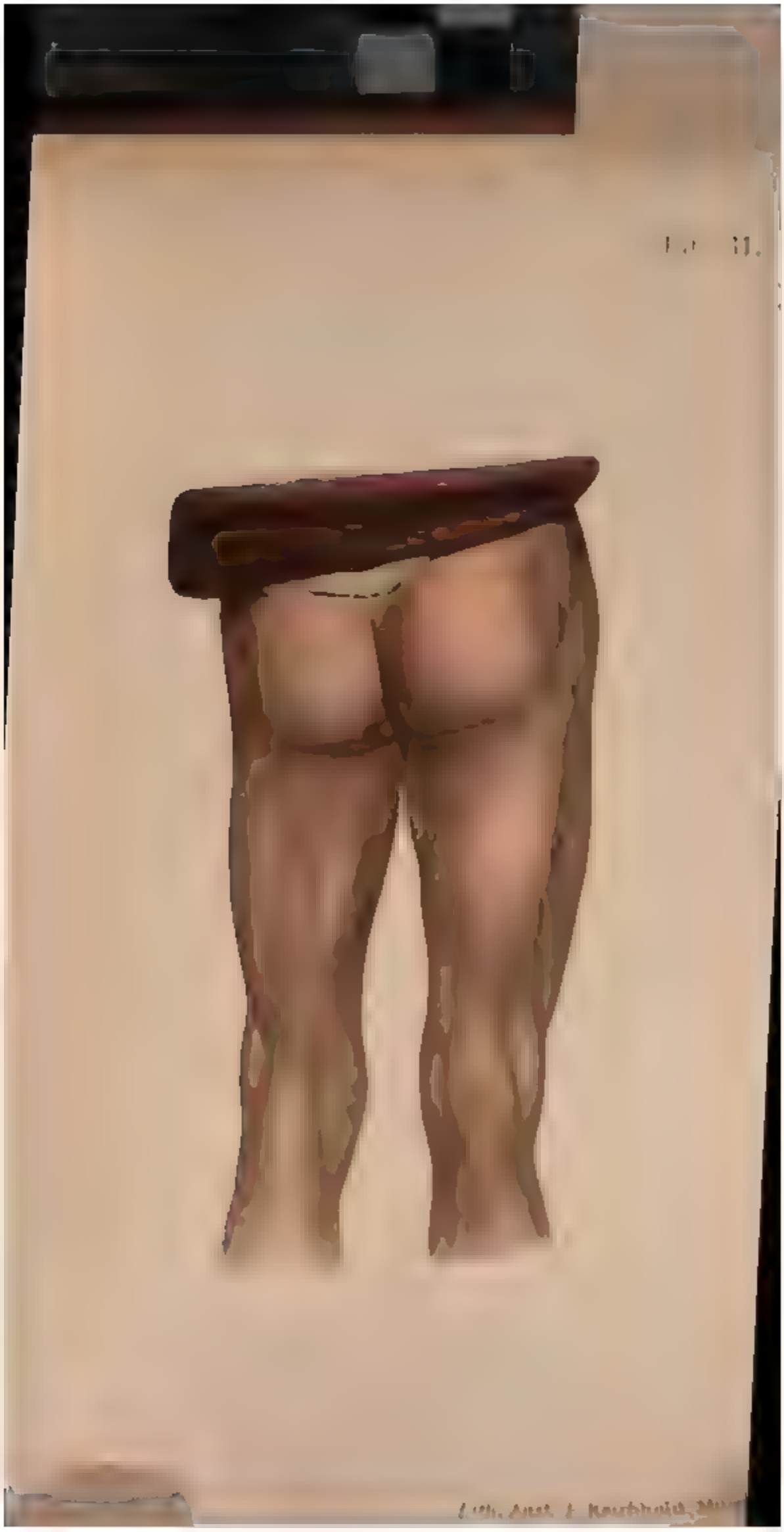

Fig. 63.

Tafel XXXII.

Narben nach kompliziertem rechtsseitigen Oberschenkelbruch, Bruch der rechten Beckenschaufel und Verlust des linken Hodens. Vorzügliche Heilung.

Der 21jährige Tapezierer G. fiel am 9. August 1894 vom Fenster eines vierstöckigen Hauses und spiesste sich unten auf dem eisernen Gartengitter auf. Nach vergeblichen Befreiungsversuchen von seiten der Mitarbeiter gelang es nach etwa einer Stunde einen Schlosser herbei zu holen, der das Gitter durchfeilte. Behandlung im Krankenhause bis 10. Dezember 1894, später von mir. Entlassen am 24. August 1895 mit 25%. Einige Monate später für völlig erwerbsfähig erklärt; kann alle Arbeiten ungehindert, wie jeder gesunde Mensch verrichten.

---

schaft in einem stumpfen Winkel von ca. 140° ab. Dieser Winkel ist nicht konstant. An einer Anzahl von Oberschenkelknochen habe ich nur 125° gemessen. Oben nähert sich der Winkel einem rechten, unten ist er deutlich stumpfer. An seiner Ursprungsstelle ist der Hals erheblich breiter als oben, wo er in der Nähe des Kopfes sogar ziemlich dünn wird. Die innere Struktur des Schenkelhalses und Kopfes zeigt uns, auf welchen mathematischen Gesetzen hier die grosse Tragfähigkeit des Schenkelhalses beruht.

Da der Schenkelhals nicht nur auf Druck, sondern auch auf Biegung in Anspruch genommen wird, so ist es klar, dass innerhalb der Spongiosa diesen Gewalten entgegenwirkende Kräfte zum Ausdruck kommen müssen.

Die Struktur des Oberschenkelhalses und Kopfes deutet auf einen zwar festen, aber doch elastischen Bau des Knochens hin. Diese Elastizität hat natürlich auch ihre Grenzen, welche, wenn sie überschritten werden, zur Fraktur des Schenkelhalses führen.

Die Brüche des Oberschenkelkopfes

sind sehr selten und kommen nur nach schwerer direkter Gewalt, wie nach Ueberfahren, jedenfalls mit gleichzeitigem Beckenbruch vor. Die Folge dürfte wohl zum mindesten ein steifes Hüftgelenk sein.

Die Schenkelhalsbrüche.

38 Fälle eigener Beobachtung.

Die Schenkelhalsbrüche entstehen entweder infolge einer Gewalteinwirkung in der Längsrichtung des Beins, z. B. durch Fall auf das Knie, oder in transversaler Richtung, z. B. durch Fall auf die Hüfte, speziell auf den grossen


Fig 1
Fig 1a

[redacted]

Trochanter, aber auch nach Ueberstreckungen des Hüftgelenkes bei gleichzeitiger starker Anspannung des Lig. Bertini. Am meisten werden ältere Leute von Schenkelhalsbrüchen betroffen. Es genügt da manchmal schon eine ganz geringe Ursache, um die Fraktur hervorzurufen. Die grössere Porosität der Knochen im Alter, die geringere Elastizität der Spongiosa bedingen hier eine um so leichtere Brüchigkeit.

Aber auch im kräftigen jüngeren Mannesalter kommen unter gewissen Bedingungen nach ganz geringfügigen Ursachen Schenkelhalsbrüche vor, selbst bei Personen, bei denen Syphilis, Tuberkulose oder Rachitis nicht nachweisbar sind.

Ich habe bereits 6 Fälle gesammelt, wo es sich um zum Teil noch sehr junge, äusserst kräftige Steintrager handelte, die alle unter der Einwirkung der schweren Last, welche sie auf der Schulter trugen, sei es nach einem Fehltritt, oder in Folge einer ungeschickten Wendung den Schenkelhalsbruch erlitten. Die Frakturformen waren sämtlich sehr schwere, die Arbeitsunfähigkeit eine sehr grosse.

Vergl. I. Teil, Arbeitsfrakturen, S. 56.

Auch durch zu starke Anspannung des Ligamentum Bertini bei Ueberstreckung der Hüfte nach hinten können, wie soeben erwähnt, Schenkelhalsbrüche entstehen.

Je geringfügiger die Ursache, desto mehr und häufiger wird der Schenkelhalsbruch verkannt. Die Kranken werden dann unter der Diagnose »Kontusion oder Distorsion der Hüfte« mit Umschlägen, Einreibungen, heissen Bädern, Massage behandelt und zu ihrem Nachteil nicht selten zum frühen Aufstehen und fleissigen Umhergehen vom Arzte veranlasst.

Die Differenzierung in intra- und extracapsuläre, oder mediale und laterale Brüche (Helferich), sind insofern von grossem praktischem Wert, als die medialen oder intracapsulären (eingekeilten) Brüche sehr selten knöchern verheilen, sondern in der Regel durch Bindegewebs- bezw. Pseudarthrosenbildung. Die Heilung ist hier stets eine hohe.

Symptome der geheilten intracapsulären Frakturen. Die Verletzten gebrauchen fast immer einen Stock oder einen

Stutzapparat zum Gehen. Das Bein erscheint stets verkürzt, ist häufig ein wenig nach aussen, seltener nach innen rotiert und ist abgemagert. Die Abmagerung erstreckt sich von der kranken Gesässseite bis zur Fussohle. Die Konvexität an der Hüfte, über dem Trochanter, fehlt häufig. Atrophie des Glutaeus medius. Selbst eine gewisse Verkleinerung des Fusses wird man beobachten können. Die Fussohle ist stets erschlafft. Das Knie steht in Beugestellung. Die Bewegungsfähigkeit im Hüftgelenk ist in der Regel nicht wesentlich gestört, Versteifungen und Verwachsungen findet man bei dieser Form von Brüchen relativ selten. Die Kranken klagen häufig über ein federndes Gefühl im Hüftgelenk. Auf dem Röntgenbild sieht man, dass der Hals fehlt und der grosse Trochanter dem Acetabulum ganz nahe liegt. Eingekeilter Bruch. In anderen Fällen sieht man den Hals verkürzt und vom Kopf und Trochanter getrennt.

Auch die *extracapsularen Schenkelhalsbrüche* (lateralen, Hüftbruch), die also näher den Trochanteren liegen, machen oft äusserlich ganz ähnliche Erscheinungen, sie unterscheiden sich aber schon dadurch ganz wesentlich von den intracapsularen Brüchen, dass sie gewöhnlich knöcherne verheilen und zwar meist unter starker Callusbildung. In der Regel ist der vom Femurschaft und Schenkelhals gebildete Winkel kleiner, nähert sich einem Rechten, das Bein erscheint deshalb auch *hier* kürzer, der grosse Trochanter tritt stark nach aussen, ist nach aussen rotiert, liegt auf dem Röntgenbilde weiter vom Acetabulum, als auf der gesunden Seite. Die Trochanterspitze steht um das Mass der Verkürzung der Extremität über der Roser-Nélaton'schen Linie. Die Bewegungsfähigkeit ist im Hüftgelenk meist beschränkt, das Knie steht in Beugestellung, das Bein ist an der verletzten Gesässseite inklusive Fuss abgemagert, der Gang ist gewöhnlich hinkend. Die Eu ist auch hier eine relativ hohe, aber gewöhnlich doch nicht ganz so gross, wie bei den nicht knöchern verheilten intracapsulären Schenkelhalsbrüchen.

Es verdient hier noch ein Unterschied hervorgehoben zu werden, der zwischen diesen beiden Bruchformen besteht und von praktischer Wichtigkeit ist, nämlich, dass die

intracapsularen eingekeilten Schenkelhalsbruche, trotz der scheinbaren Heilung, doch zu leicht zur wiederholten Trennung der beiden Frakturteile führen, was bei den extracapsularen Brüchen nach erfolgter Heilung nicht geschieht. Ebenso, wie durch *Verkleinerung* des von Femur und Schenkelhals gebildeten Winkels eine Senkung der betreffenden Beckenseite, somit anscheinend eine Verkürzung der Extremität eintritt, kann, wenn auch äusserst selten, unter Umständen die Heilung auch umgekehrt mit Vergrösserung des Schenkelwinkels erfolgen. Es entsteht dann eine Verlängerung der Extremität, die verletzte Beckenseite muss höher stehen, das Knie tritt beim aufrechten Stehen in Beugestellung. Die Muskulatur ist auch hier in der üblichen Weise abgemagert. Der Trochanter ist deutlich der Pfanne genähert.

In manchen Fällen bildet eine *Infraktion* das Vorstadium des eigentlichen Bruches. Die Verletzten verspüren einen Schmerz in der Hüfte, ruhen ein paar Tage zu Hause aus, um dann, bei dem Versuch, die Arbeit wieder aufzunehmen, erst den eigentlichen Bruch zu erleiden. In anderen Fällen können sie noch lange Zeit umhergehen, bis schliesslich der definitive Bruch zu stande kommt. Diese Infraktionen werden rechtzeitig wohl niemals diagnostiziert. Die Kranken werden an einer Hüftkontusion oder dergleichen behandelt, die ersten Atteste bestätigen ausdrücklich, dass ein Bruch nicht bestanden hat, eine Verkürzung nicht vorhanden ist, bis sich später doch eine ganz bedeutende Verkürzung ausbildet.

Solche Fälle kommen immer wieder vor. In der Unfallpraxis können sie, sobald es sich um die Entschädigung handelt, für den Verletzten manchmal verhängnisvoll werden. Es erübrigt hier nur noch, mit einigen Worten näher auf die Funktion einzugehen. Dass nach den ungeheilten medialen bezw. intracapsularen Brüchen die Funktion dauernd gestört sein muss, unterliegt gar keinem Zweifel und bedarf kaum noch der Erwähnung. Die Funktion ist gestört in erster Reihe wegen des ungeheilten Schenkelhalsbruchs. Die Muskulatur der Hüfte und der Extremität leidet atrophiert. Dennoch kann man auch auch durch Ausschaltung irregeführt werden.

fühl, wie beim Zerbrechen eines Stockes. Er fiel sofort hin und musste nach seiner Wohnung geschafft werden.

Er wurde anfangs von seinem Kassenarzt einige Wochen an »Verstauchung der Hüfte« behandelt, versuchte zu arbeiten, musste aber die Arbeit bald wieder aufgeben.

Von mir untersucht 15. November 1893.

Ziemlich grosser, kräftiger Mann, linkes Bein in geringem Grade verkürzt, geringe Aussenrotation desselben, mässige Abmagerung der Muskulatur des linken Oberschenkels. Hinkt nur sehr wenig. Es wird zunächst die Diagnose auf Schenkelhalsbruch nicht gestellt. Nach kurzer Zeit wird er aus der ambulanten Behandlung entlassen, kommt aber am 10. Dezember 1894 wieder.

Muskelatrophie, Schmerzen, hinkender Gang haben zugenommen. Die Diagnose auf Schenkelhalsbruch wird nunmehr gestellt, Behandlung in Ruhelage fortgesetzt mit gleichzeitiger Massage und Elektrizität.

Entlassen mit 15% Rente.

Fall von linksseitigem Schenkelhalsbruch, nach Umknicken mit dem linken Knie und Ueberstreckung.

Der 33jährige Arbeiter B. wollte aus einem hochgelegenen Schubfach an der Wand sich einen Gegenstand hervorholen und stieg zu diesem Zweck auf einen umgedrehten Eimer. Der Eimer kam ins Schwanken, B. geriet mit dem rechten Fuss nach unten und aussen und mit der linken Hand gegen die Wand. Er bekam sofort einen heftigen Schmerz in der linken Hüfte, konnte nicht mehr gehen und wurde nach dem Krankenhause geschafft, wo er an einer Verstauchung der Hüfte behandelt wurde.

Am 1. September 1897 meiner Anstalt zur Nachbehandlung überwiesen.

Ziemlich grosser, kräftiger, junger Mann, geht hinkend am Stock.

Linkes Bein, namentlich am Oberschenkel, stark abgemagert, etwas nach aussen rotiert. Auch Unterschenkel und Fuss sind abgemagert, etwas Kältegefühl. Mindermass im linken Oberschenkel gut 4½ cm, im Unterschenkel 3 cm. Bewegungen in der Hüfte möglich, aber aktiv beschränkt, schmerzhaft. Keine Reibegeräusche. Behandlung mit Massage und Elektrizität bringt wenig Erfolg.

Die Röntgenaufnahme ergab einen deutlichen eingekeilten Schenkelhalsbruch. Man findet von dem Oberschenkelhalse auf dem Bilde fast gar nichts. Zwischen Kopf und Hals konnte man eine fast vertikale helle Linie verfolgen, der grosse Trochanter stand etwas höher als der Kopf.

Entlassen am 11. Dezember 1897 mit 66⅔%. Bei der am 18. Januar 1899 vorgenommenen Nachuntersuchung konnte man keine Besserung feststellen, die Muskelatrophie hatte sogar zugenommen, betrug gut 5 cm in der Mitte des Oberschenkels. Reibegeräusche in der Hüfte. Schmerzen. Geht am Stock.

Fall von linksseitigem intracapsulärem, ungeheiltem Schenkelhalsbruch. Ausgang Pseudarthrose.

Der 38jährige Arbeiter M. gleitet, im Begriff, aus dem Pferdestall zu gehen, infolge der Glätte auf dem asphaltierten Ausgang aus, überschlägt sich nach hinten und fällt hin.

Er wird an einem linksseitigen Schenkelhalsbruch in einer chirurgischen Klinik 9 Wochen behandelt: 3 Wochen Streckverband, dann Moorumschläge, schliesslich einfache Ruhelagerung.

Von mir untersucht am 16. Februar 1897 und röntgographiert.

Grosser magerer Mann, geht an 2 Stocken, linkes Bein wird nachgeschleppt. Dasselbe hochgradig abgemagert, stark verkürzt, nach aussen rotiert, kann nur wenig angehoben werden. Der grosse Trochanter kann in der Ruhelage hin und her verschoben werden.

Das Röntgenbild ergiebt eine Stellung des grossen Trochanters stark oberhalb des Kopfes, der Hals ist fast gar nicht zu sehen und durch den stark verkürzten Hals geht eine etwa gut 5 mm breite helle Bruchlinie.

Der Verletzte bekommt die volle Rente.

Fall von rechtsseitigem eingekeiltem Schenkelhalsbruch (Anfangs übersehen und unter der Diagnose Verstauchung behandelt); Verkürzung später eingetreten.

Der 51jährige Maurer D. fällt am 31. Dezember 1896 etwa 1½ m von einer Rüstung und schlägt mit der rechten Hüfte unten auf.

Wird zu Hause in seiner Wohnung zuerst 8 Tage lang mit Umschlägen behandelt, dann mit Einreibung. Geht darauf die nächsten 4 Wochen selbst zum Arzt hin. Hierauf Krankenhausbehandlung 3 Wochen: Warme Bäder, Massage. *Das aus dem Krankenhause eingegangene Gutachten sagt ausdrücklich, dass eine Fraktur nicht vorliegt und dass eine Verkürzung des verletzten Beines nicht besteht.*

Von mir untersucht am 30. Januar 1897. Ziemlich grosser, sehr schwerhöriger Mann. Rechtes Bein stark abgemagert, wird in der Hüfte anfangs gar nicht gebeugt. Patellarreflex fehlt. Keine Verkürzung. Beim Gehen wird das Bein nachgeschleppt. Fussohle schleift auf dem Boden. Bei wiederholten Untersuchungen gelingt es sehr gut, Bewegungen in der rechten Hüfte vorzunehmen. Es wird bei diesen Bewegungen über Schmerzen geklagt, leichte Crepitation.

Wird von mir weiter behandelt mit Massage, Elektrizität, leichten Bewegungen. Das Fehlen der Patellarreflexe lässt anfangs auch die Vermutung entstehen, dass es sich um Tabes handelt, zumal auch am linken Bein der Patellarreflex hochgradig herabgesetzt war.

Entlassen am 2. Oktober 1897 mit 75%. Durch Schiedsgerichtsbeschluss *völlig erwerbsunfähig*. Der ärztliche Sachverständige erklärt diesen Zustand für chronische Hüftgelenksentzündung.

Darauf wird der Fall von einem bekannten Chirurgen untersucht und dieser stellt fest: Verkürzung des rechten Beines, Aussenrotation, Abmagerung. Diagnose *Schenkelhalsbruch*.

Der Fall wird sodann mir zur nochmaligen Untersuchung eventuell Behandlung überwiesen und bei der von mir vorgenommenen Nachuntersuchung stellt sich eine Verkürzung von 3 cm heraus. An der Diagnose des Schenkelhalsbruches konnte somit nicht gezweifelt werden.

Bestätigt wurde sie noch durch die Röntgenphotographie, welche deutlich den eingekeilten Schenkelhalsbruch erkennen lässt. Es war demnach die Verkürzung erst später eingetreten.

Rente 85%.

Fall von rechtsseitigem Schenkelhalsbruch beim Tragen von Steinen (Arbeitsfraktur).

Ausgang. Coxa valga, starke Funktionsbeschränkung.

Der 26jährige, sehr kräftige und bis dahin ausser an einer Quetschung der linken Hüfte, sonst nie krank gewesene Steinträger S. verunglückte am 14. September 1889 früh morgens 6 Uhr, als er beim Tragen von Steinen auf der linken Schulter über ein Laufbrett gehen musste, unter welchem die Balken in 1 m Entfernung von einander lagen. Da das Laufbrett unter ihm zusammenbrach, machte er einen weiten Schritt, um den nächsten Balken beim Auftreten zu erreichen. Hierbei verspürte er einen Knack in der rechten Hüfte und Schmerzen. Er ging aber zu Fuss nach Hause, behandelte sich selbst mit Umschlägen und fühlte auch allmählich Besserung, so dass er nach 14 Tagen sich kräftig genug fühlte, um die Arbeit wieder aufzunehmen. Er wollte aber erst versuchen, ob es ihm gelingen würde, Steine zu tragen. Dreimal hatte er bereits die Steine die Leitern sehr gut hinaufgetragen, beim vierten Zug aber musste er auf der Leiter eine Wendung machen. Hierbei verspürte er wieder einen Knack und Schmerzen in der Hüfte. Er musste die Steine abwerfen und mit der Arbeit aufhören.

Krankenhausbehandlung 9 Wochen. Streckverband. Darauf Gehversuche an Krücken.

Von mir untersucht 22. Februar 1890.

Das Röntgenbild zeigt einen extra capsulären Bruch. Die Bruchlinie in der Nähe der Trochanteren. Schenkelhals und Oberschenkel bilden einen Winkel von 70°. Rechtes Bein verkürzt um 5 cm, stark abgemagert, Bewegungsfähigkeit in der Hüfte stark beschränkt. Gang hinkend am Stock.

Wird behandelt bis 25. Juli 1890 und entlassen mit einer Rente von 33⅓%, welche ihm auf 50% erhöht wurde.

Fall von linksseitigem Schenkelhalsbruch beim Tragen von Steinen nach einer geringfügigen Veranlassung. (Arbeitsfraktur.)

Der 40jährige, sehr kräftige, stets vollständig gesund gewesene Steinträger Bl. verunglückte am 1. August 1889 früh [illegible] Uhr dadurch, dass ein kleiner, etwa Viertel-Mauerstein von der IV. Etage neben ihm hinunter auf einen Balken fiel, von da gegen die nahe Mauer prallte und den linken Hüftknochen des B. streifte. Er empfand sofort einen heftigen Schmerz in dem linken Hüftgelenk, fühlte ein Knirschen und

konnte dann auf dem linken Bein nicht mehr stehen. Er liess die Mulde mit den Steinen vorsichtig hinabgleiten und wurde dann von seinen Kameraden nach dem Krankenhause geschafft, in welchem er ca. 2 Monate behandelt wurde.

Darauf vom 31. Oktober 1889 bis 20. März 1891 bei mir in der Ambulanz weiter behandelt.

Kräftiger, starker Mann, geht an Stock und Krücke. Linkes Bein stark verkürzt, nach aussen rotiert, stark abgemagert. Oberschenkelkopf scheint nicht ganz in der Pfanne zu stehen. Bewegungsfähigkeit in der Hüfte möglich, aber etwas beschränkt. Abmagerung in der Mitte des Oberschenkels 11½ cm., sogar noch 7 Jahr später.

Das Röntgenbild lässt einen intracapsulären Bruch erkennen, die Trochanteren stehen dem Acetabulum sehr nahe, die Spitze des grossen Trochanters steht über dem Kopf.

Rente 75%, welche B. auch heute noch bezieht.

In einem anderen Falle erlitt der 32jährige, sehr kräftige und bis dahin vollständig gesunde Kalkträger Kl. den rechtsseitigen Schenkelhalsbruch, als er mit seiner Last auf der Schulter von der Leiter nach der Rüstung schritt. Er hatte hierbei das Gefühl, als gebe die Rüstung unter seinem Fuss nach. Die Heilung erfolgte unter starker Verkürzung und Verschiebung des peripheren Fragmentes nach vorn, so dass sich später die rechte Leistengegend wie eine grosse Geschwulst hervorwölbte. Ausserdem bestanden starke Aussenrotation, Bewegungsstörungen in der Hüfte, hinkender Gang, Muskelhelatrophie.

Rente 50%. (*Arbeitsfraktur.*)

Fall von rechtsseitigem Schenkelhalsbruch nach geringfügiger Verletzung beim Tragen von Steinen. (*Arbeitsfraktur.*)

Der 51jährige Arbeiter F., bis jetzt weder krank noch verletzt, rutscht am 12. November 1898 beim Tragen von Steinen mit dem rechten Fuss vom Brett und knickt hierbei mit der Hüfte nach aussen um.

Wurde zunächst zu Hause in seiner Wohnung mit Einreibungen behandelt. Nach 3 Wochen Aufnahme in eine chirurgische Klinik. 8 Tage Schiene, dann Massage und Bäder.

Nach 5 Wochen entlassen und von dem früheren Arzt wieder mit Massage behandelt.

Von mir untersucht am 23. Juli 1899 und röntgographiert. Das Bild ergab einen ungeheilten intracapsulären rechten Schenkelhalsbruch.

Die Brüche des Oberschenkels im Trochanterengebiet

kommen durch direkte Gewalt, und zwar durch Fall auf den grossen Trochanter vor. Sie sind häufig mit Schenkelhals- oder infratrochanteren Brüchen kombiniert.

Nach den *Quer- oder Schrägbrüchen des Trochanter major*

wird dieser von den Mm. glutaeus medius und minimus, pyriformis und quadratus femoris, besonders aber wohl von den ersten beiden dislozierte und zwar mit der Spitze dem Becken genähert. Es werden daher genannte Muskeln längere Zeit atrophiert bleiben und die von ihnen auszuführenden Bewegungen: Abduktion, Innen- und Aussenrotation beeinträchtigt bleiben müssen. Selbstverständlich bedingt die *Verkürzung des Beines, die nach der Fractura infratrochanterica eintreten muss*, auch eine Atrophie der Muskeln des Oberschenkels und in weiterer Folge auch des Unterschenkels und Fusses. Auch bei der Fractura infratrochanterica steht das obere Fragment sehr unter dem Einfluss der am grossen Trochanter inserierenden starken Muskeln, es wird daher auch dem Becken genähert. Die Folgen dieser Fraktur sind: Verkürzung, Muskelatrophie von der verletzten Gesässseite bis inklusive Fuss, Bewegungsstörungen im Hüftgelenk, Verwachsungen, Schmerzen in diesem, knarrende Geräusche, hinkender Gang.

Eu. gewöhnlich 50 %.

Fall von Bruch des rechten Oberschenkels im Trochanterengebiet. Ausgang: Hochgradige Verkürzung.

Der 42jährige Zimmerer Tr. stürzt am 26. August 1889 früh 8 Uhr zwei Etagen von der Rüstung und schlägt mit der rechten Hüfte unten auf einem Balken auf.

Krankenhausbehandlung 13 Wochen.

Von mir untersucht am 2. Januar 1890. Grosser, etwas schlanker magerer Mann. Hochgradig schwerhörig. Geht mühsam an Stock und Krücke. Auffallende Verkürzung des rechten Beines, auffallende Abmagerungen. Der grosse Trochanter tritt auffallend stark hervor. Beschränkte Bewegungen in der rechten Hüfte.

Die Anfang 1898 gemachte Röntgenaufnahme ergab einen eigentümlichen Bruch, welcher zwischen den Trochanteren durchging und sich als eine sehr spitze, keilförmige Zacke von ca. 12 cm Länge nach aussen hin fortsetzte. Der Oberschenkelschaft sitzt im Hause eingekeilt, die Spitze des grossen Trochanter liegt dicht am Hüftknochen, wahrscheinlich von den Gesässmuskeln herangezogen.

Wegen dieser Veränderungen, und der Schwerhörigkeit, die auf einen Schädelbruch zurückzuführen war, Gesamtrente 80 %.

In einem anderen Falle von *Doppelbruch im rechten Oberschenkel*, wobei der eine nicht unter den Trochanteren lag, hatte das Röntgenbild gleichfalls eine ganz eigentümliche Verlagerung der Bruchenden gegeben. Dieser Fall heilte mit Coxa vara und geringer Verkürzung. Nach 5 Monaten 33⅓ % Rente.

Die Brüche des Oberschenkelschaftes.

Je nach der Einwirkung der Gewalt sieht man nach den Brüchen im oberen Drittel des Oberschenkels ausser der fast nie ausbleibenden *Verkürzung und starken Callusbildung eine Dislokation zur Seite mit mehr oder minder starker Rotation nach aussen oder innen*, die sowohl eine deutliche Valgus- als auch Varus-Stellung im Hüftgelenk (Coxa valga — Coxa vara) bedingt.

Die Coxa valga bezw. vara muss naturgemäss auf der verletzten Seite eine veränderte Stellung des Oberschenkelkopfes in der Pfanne haben, was mit Hülfe der Röntgenstrahlen leicht nachgewiesen werden kann.

Beide Stellungsveränderungen im Hüftgelenk bedingen auch eine weitere Dislokation im Kniegelenk und zwar gewöhnlich ein Genu varum bei der Coxa vara und ein Genu valgum bei der Coxa valga. Dazu kommen noch Innen- bezw. Aussenrotation und Pes varus oder valgus im Fussgelenk.

Im Hüftgelenk bestehen häufig Verwachsungen. Die arthritischen Störungen im ganzen Bein sind unausbleiblich.

Die Bewegungen im Hüftgelenk können lange schmerzhaft bleiben, der Gang bleibt lange hinkend, der Stock muss lange zur Stütze benutzt werden.

Wie weit im Kniegelenk noch andere Dislokationen mit der Coxa valga oder vara vorkommen, als die soeben erwähnten, wird noch nachher gezeigt werden.

Therapie: Da bei allen diesen Brüchen sich die Funktionsstörungen besonders im Hüftgelenk bemerkbar machen, hat die Therapie die Beseitigung bezw. Milderung dieser Funktionsstörungen zu erstreben. Dieses wird erreicht durch entsprechende Prothesen, Uebungen an heilgymnastischen Apparaten, durch passive Bewegungen des Hüftgelenks, Massage, Bäder u. s. w.

Das Tragen einer entsprechenden Prothese, besonders eines Hessingschen Schienhülsenapparats ist sehr zu empfehlen und trägt zur schnellen Heilung sehr viel bei. Von grossem Wert ist natürlich die Sicherstellung der Diagnose. Für eingekeilte Schenkelhalsbrüche ist das Tragen einer guten Pro-

these schon deshalb notwendig, damit einer Verschiebung der Bruchstücke vorgebeugt werde. Das Tragen eines Schnürstiefels mit erhöhter Sohle genügt nur für manche Fälle mit geringer Verkürzung. Bei grosser Schwäche im Hüftgelenk aber reicht der Stiefel mit erhöhter Sohle nicht aus.

Man versäume aber auch nicht, die Muskeln fleissig zu massieren. Nach einigen Monaten kann gewöhnlich die Prothese entbehrt werden — was bei Unfallverletzten freilich manchmal recht schwer durchzuführen geht —, die Verletzten greifen dann aber gewöhnlich doch noch zum Krückstock, besonders bei starker Verkürzung.

Die Eu pflegt in allen diesen Fällen eine ziemlich hohe zu sein. 50—66⅔% Rente ist der gewöhnliche Satz.

Fall von Bruch des rechten Oberschenkels.

Ausgang: Starke callöse Verdickung und Dislokation (Coxa vara).

Der ca. 40 jährige Zimmerer S. erlitt anfangs 1898 einen rechtsseitigen Oberschenkelbruch im oberen Drittel, welcher mit einer starken kallösen Verdickung, konvexer Verbiegung nach aussen und Verkürzung heilte.

Zuerst im Krankenhause behandelt, später am 27. November 1898 von mir röntgographiert.

Aeusserlich hätte man die Diagnose auf einen Schenkelhalsbruch stellen können. Das Röntgenbild zeigte die Veränderung des Knochens in der bereits angedeuteten Weise. Der Oberschenkelkopf stand etwas tiefer im Acetabulum und sass nicht ganz in der Pfanne. Muskulatur abgemagert. Hinkender Gang. Bewegungsbeschränkung.

Fall von Bruch des linken Oberschenkels im oberen Drittel.

Ausgang: Andauernde ödematöse Anschwellung, venöse Stauungen im ganzen Bein.

Der 40jährige Arbeiter B. fällt am 18. August 1892 2 m von einem Rüstbrett und zieht sich den Bruch des linken Oberschenkels zu. Die Bruchlinie ging zwischen beiden Trochanteren etwa 20 cm abwärts. Vom Oberschenkel hat sich ein Stück von der Gestalt eines Vogelschnabels abgesplittert, mit welchem der Schaft im oberen Drittel fest zusammenheilte, während die untere Spitze in einer geringen Entfernung über dem Schaft sich befand. Verkürzung um 2 cm. Dagegen starke Schwellung im Oberschenkel und deutliches Hervortreten von dicken Venennetzen auf der linken Unterschenkelseite. Der Mehrumfang des linken Oberschenkels betrug in der Gesässfalte 4 cm, in der Mitte des Oberschenkels 2 cm, eben so viel im unteren Drittel. Das Fussgelenk hat einen Mehrumfang von 4 cm aufzuweisen. Im Hüftgelenk etwas beschränkte Bewegungen.

Rente 66⅔%. Bis jetzt keine Besserung.

Fall von Splitterbruch des rechten Oberschenkels.

Ausgang: Starke Verkürzung, tiefe mit dem Knochen verwachsene Operationsnarbe und Steifigkeit des Beines.

Der 55jährige Arbeiter K. knickte, nachdem ihm ein Stück Holz gegen den rechten Oberschenkel gefallen, am 19. Januar 1887 mit dem rechten Fuss in Supination um und fiel hin:

Splitterbruch des rechten Oberschenkels, Bruch beider Knöchel des rechten Fusses.

Krankenhausbehandlung, aus welcher nach ca. 3 Monaten entlassen.

Von mir in seiner Wohnung untersucht am 21. Oktober 1887. Rechtes Bein verkürzt, geschwollen, in Knie- und Fussgelenk fast vollständig steif. Gang nur mühsam an Krücken. Am 4. November 1887 plötzliche Entzündung und hochgradige Anschwellung des Oberschenkels, Fieber unter Schüttelfrost.

Wiederholte Krankenhausbehandlung bis 22. Juni 1888. Tiefe Incisionen auf der Streckseite des Oberschenkels, Entleerung von Eiter und Knochensplittern.

Am 24 Juni 1888 wieder von mir untersucht und zunächst ambulant weiter behandelt.

Hochgradige Verkürzung des rechten Beines, etwa um 6 cm, Schmerzen im ganzen Bein, Einschlafen des Fusses. Ist weder imstande, längere Zeit zu gehen, noch zu sitzen, am allerwenigsten zu stehen. Lange mit dem Knochen verwachsene Narbe, fast von der Leistenbeuge bis nahezu zum Knie hinabreichend. Oedeme im Ober- und Unterschenkel. Abmagerungen im ganzen Bein. Bewegungen im Hüftgelenk beschränkt, im Kniegelenk aufgehoben, im Fussgelenk beschränkt.

Starke rechtsseitige Klumpfussbildung.

Geht an Stock und Krücke.

Wird am 24. April 1889 aus dem Heilverfahren entlassen.

Erhält 100 % Rente.

Am 17. Februar 1894 bedeutende Besserung der Bewegungen im Hüft- und Kniegelenk. Narbe bedeutend oberflächlicher geworden.

Rente 33⅓ %.

Fall von Pseudarthrose des rechten Oberschenkels

Der 38jährige Klempner K. stürzte am 28. Oktober 1893 2 Etagen hinab und erlitt einen Bruch des rechten Oberschenkels.

Krankenhausbehandlung, in welcher er andauernd zu Bett lag; Streckverband. Da in diesem keine Heilung erzielt wurde, wurde er am 17. Mai 1894 meiner Anstalt zur Nachbehandlung überwiesen.

Ziemlich grosser, kräftiger Mann; ist nicht imstande zu gehen.

Beide Beine ödematös geschwollen, das rechte auffallend stark, von der Hüfte abwärts. Abnorme Beweglichkeit in der oberen Hälfte des rechten Oberschenkels. Verkürzung, welche anfangs 10 cm betrug, beträgt 6,5 cm.

Bekommt eine Prothese mit Beckenstütze und wird am 21. September 1894 mit 100 % Rente entlassen.

Heilung war nicht erfolgt. Gang mit Prothese und Stock leidlich, auch auf der Strasse.

Auch die Brüche in der *oberen Hälfte* des Oberschenkels bieten nach vollendeter Heilung gewöhnlich ein sehr charakteristisches Bild.

Symptome: Verkürzung des Beins, speziell des Oberschenkels, starke callöse Verdickung an der Bruchstelle, Dislokation gewöhnlich mit Konvexität nach aussen, Genu varum oder auch Genu valgum, Aussen- bezw. Innenrotation, atrophische Störungen, hinkender Gang.

Fall von Bruch des linken Oberschenkels. Heilung mit Verkürzung, Dislokation nach hinten, Genu recurvatum.

Umstehendes Bild Fig. 64, S. 426, stammt von dem 42jährigen Zimmermann K., welcher am 11. Februar 1891 mit der zusammenbrechenden Rüstung hinabstürzte. Man sieht die deutliche Ueberstreckung des Kniegelenks, ferner die Muskelhernie, wo die Durchspiessung der Fascie erfolgt war. Man erkennt hier ausserdem an der dunklen Schattierung die in dem linken Bein zum Ausdruck kommenden venösen Stauungen.

Rente anfangs $66^2/_3$%, dann 50%.

Fall von kompliziertem Bruch des rechten Oberschenkels; starke Verkürzung, genu varum, Bewegungsbeschränkungen im Hüft- und Kniegelenk, geringe Beschwerden im Fussgelenk. (Fig. 65, S. 427.)

Der 33jährige Zimmerer W. stürzte am 24. Juni 1895 von der Rüstung. Krankenhausbehandlung 7 Wochen, Streckverband 5 Wochen. Nachbehandlung vom 19. September 1895 bis 15. Juni 1896.

Entlassen mit 60% Rente. Das anfangs vollständig steife Knie konnte bei der Entlassung bis zu einem Winkel von 130° gebeugt werden, Hüftgelenk bis 70°. Bis jetzt keine Besserung. Die relativ hohe Rente erklärt sich auch wegen einiger Komplikationen (Kopfverletzung u. a.).

Die Brüche des Oberschenkels im *unteren Drittel* haben, je näher sie dem Kniegelenk liegen, auf die Stellung desselben einen um so grösseren Einfluss. Für gewöhnlich beobachtet man daher am Kniegelenk nach den Brüchen des Oberschenkels im unteren Drittel folgende Dislokationsstörungen:

1. Beugestellung des Kniegelenks (Dislokation nach vorn, häufigere Form) ist typisch, unteres Fragment unterliegt dem Zug des M. gastrocnemius.

Fig. 64.



Fig. 55

2. Ueberstreckung des Kniegelenks, Genu recurvatum, Dislokation nach hinten, seltenere Form.

3. X-Stellung, Genu valgum (Dislokation nach innen), relativ haufig.

4. O-Stellung, Genu varum (Dislokation nach aussen), relativ haufig.

Das Genu valgum findet sich gewohnlich mit der Plattfussstellung zusammen.

Bei allen diesen Dislokationen bestehen noch Verkurzung des Oberschenkels, Beckensenkung, Dislokationsstorungen im Huft- und Fussgelenk, Atrophie.

Die veranderte Stellung im Kniegelenk bedingt auch eine *Beschrankung der Bewegungen*, die in manchen Fallen bis zur volligen Versteifung ausgebildet sein kann, selbst wenn der Bruch nicht durch das Kniegelenk gegangen war. Die Ursachen dieser Versteifung konnen auch auf entzundliche Verwachsungen — besonders haufig nach Splitterbrüchen — aber auch auf die zu lange Anwendung des Fixationsverbandes zurückzuführen sein.

Letztere Versteifungen bieten gewohnlich eine relativ gute Prognose, wenn mit der mechanischen Behandlung nicht zu spat begonnen wird. Wird mit der Behandlung erst nach der dreizehnten Woche begonnen, dann ist die Prognose gewohnlich nicht gunstig. Jedenfalls dauert dann die Behandlung bedeutend linger.

Die *komplizierten Oberschenkelbrüche* heilen unter Narbenbildung. Vergl. Narben am Oberschenkel.

Infolge von Durchstechung der Fascie entsteht ein *Muskelbruch*, der aber auf die spatere Funktion gewohnlich ohne Einfluss ist.

Alle Brüche der *Oberschenkeldiaphyse* heilen gewohnlich mit starker Callusbildung, Verkurzung und Dislokation. Wie schon erwahnt, üben sie, je naher sie einem Gelenk liegen, primar auf dieses einen um so starkeren Einfluss aus, sekundar auch auf die ubrigen Gelenke der Extremitat. Nach ausserlich nachweisbarer erzielter Konsolidation des Bruches kann man noch lange Zeit hindurch Oedem mit nach unten immer mehr zunehmender Cyanose, Kaltegefuhl und Schweissausbruch

an den Zehen feststellen. Die Muskeln der ganzen Extremität sind abgemagert, die Haut ist erschlafft, fühlt sich welk an, kann später mit grossen Falten abgehoben werden. Das Knie bleibt oft lange dick und geschwollen, auch im Fussgelenk kann man lange Zeit hindurch Anschwellungen wahrnehmen. Die Verletzten hinken zu Anfang immer, sie gehen am Krücken oder am Stock, sind besonders in der ersten Zeit noch sehr unbeholfen.

Diese Uebelstände werden am besten durch fleissige [illegible]charische Behandlung gehoben. Massage, Bäder, zur Nacht Priessnitzumschläge, Apparatübungen, Elektrizität thun [illegible] Dienste. Wird noch ein Gipsverband getragen, so suche [illegible] denselben wenn thunlich so zu konstruieren, dass er ab[illegible] ist, damit mit der Massage frühzeitig begonnen [illegible] kann. Andernfalls empfiehlt es sich, wo durchführbar, [illegible] Gipsverband, eventuell auch durch die Stiefel, das [illegible] der dunklen Entladungen zu franklinisieren.

Die [illegible] des Oberschenkels kommen be[illegible] Tabes, Lues, Tuberkulose, Sarkom, [illegible] schon nach geringfügigen Ursachen vor [illegible] schon beim Stiefelanziehen, nach schnellem [illegible] auf den Boden beobachtet. Die Heilung [illegible] ist eine protrahierte, es bleibt ausser[illegible] Gelenkes einer Refraktion bestehen.

Die Fu[illegible] ist aus allen diesen Gründen stets eine hohe [illegible] auch nach erfolgter Heilung höher zu veranschlagen [illegible] als nach Brüchen bei gesundem Knochengewebe.

Die *Pseudarthrose* des Oberschenkels ist auf dieselben Ursachen zurück zu führen, wie die Pseudarthrosen überhaupt. Wenn keine Interposition von Weichteilen zu Grunde liegt, sollte man lange Bettruhe vermeiden und den Verletzten möglichst bald in einer geeigneten Prothese umhergehen lassen. Dadurch wird die Heilung gewöhnlich am schnellsten ermöglicht.

Symptome: Verkürzung, zu Anfang Oedem im ganzen Bein inklusive Fuss, Oedem auch im unverletzten anderen Bein, abnorme Beweglichkeit an der Bruchstelle, Atrophie, besonders stark unterhalb der Bruchstelle.

Die Eu ist auf 70—80 % zu veranschlagen, nur wenn der Gang mit Hilfe der Prothese ein relativ guter ist, kann die Rente etwas niedriger ausfallen.

Fall von supracondylärem Bruch des linken Oberschenkels.

Ausgang: Schwere Funktionsstörung, Ankylose des Kniegelenks.

Die hier beigefügten Abbildungen beider Beine, Figg. 66 und 67, S. 432, zeigen die Verdickung des linken Kniegelenks, die Beugestellung, Verkürzung und Abmagerung. Das Knie ist völlig ankylotisch. Rente 50 %.

Das Röntgenbild (Fig. 68) zeigt in schöner Ausführung die Form, in welcher der Bruch zur Heilung gelangt ist. Der obere Schenkelschaft steht zu den Condylen nahezu in einem rechten Winkel. Hinten geht von den Condylen nach dem Schaft eine Callus-Brücke, zwischen Condylen und Tibia sitzt die Patella fest.

Es handelt sich um den 47jährigen Maurer L., welcher am 7. Oktober 1896 von einer Steintreppe etwa 10—12 Stufen hinab gestürzt war.

Fall von Bruch des Oberschenkels (fractura supracondylica).

Ausgang: Wesentliche Besserung. (Fig. 69, S. 435.)

Die Abbildung stammt von einem 50jährigen Arbeiter Kl., welcher am 24. August 1896 von einer Leiter 2 m herabfiel. Das Röntgenbild ist dem vorigen sehr ähnlich, unterscheidet sich aber doch bei genauer Betrachtung von diesem. Anfangs war das Kniegelenk stark verdickt, angeschwollen und steif. Die Nachbehandlung in meinem Institut dauerte vom 26. November 1896 bis 22. Mai 1897.

Bei der Entlassung 30 %. Wesentliche Besserung: das Knie konnte vollständig gestreckt und bis zu einem Winkel von 70° gebeugt werden. Der Gang ist jetzt ein guter, es besteht kein Hinken. K. kann gut knieen.

Fall von schwerem supracondylären Splitterbruch des linken Oberschenkels.

Umstehendes Bild Fig. 70, S. 437, stammt von dem 44jährigen Bauwächter N. Derselbe glitt auf ebener Erde mit dem linken Fuss aus, blieb an einem Drahtgitter hängen und fiel hin. Er wurde in seiner Wohnung von einem Kassenarzt mit Gipsverbänden behandelt, von denen der erste 14 Tage, der andere 3 Wochen lag, darauf Massage und Einreibung.

Von mir untersucht und röntgographiert 24. März 1899.

Das Bild zeigt die starke Verdickung des Oberschenkels über dem Knie und die hochgradige Verkürzung.

Auf dem Röntgenbilde sah man den Schaft des Oberschenkels zwischen den Condylen verschwinden, es ein etwa 12 cm langer Splitter nach oben emporragte. Das Knie konnte bis 90° gebeugt werden. Heilverfahren noch nicht abgeschlossen. Frühere schwere Krankheiten

Fig. 66

Fig. 67

Fig. 68

en nicht ermittelt werden
t völlig gesund gewesen zu
wenleidend« war. Soldat ge-
n 3 Jahre bei der Artillerie

Der Mann behauptet, bis zu seinem sein, ausser, dass er einmal ein Jahr

e Lahmungen des Oberschenkels

uf traumatischem Wege
nen *Lahmungen des Ner-
eruralis* nach schweren
tschungen, aber auch
t blossem Ausgleiten mit
Fuss vorkommen
nerdem sind es Tumo
die von der Wirbelsaule
gehen, Beckentumoren
r auch Psoasabscesse,
che eine Cruralislahmung
rorrufen konnen Oppen-
n beobachtete die Cru
lähmung nach einem
nurysma Arteriae fe
alis.

ymptome Lahmung des
psoas bezw des *Extensor
is quadriceps*, des *Sar
us* und *Pectineus* Die
he kann nicht gebeugt
den aufstehen vom Stuh.
e Hute unmoglich, au-
n kann in Rückenlage
gestreektem Knie nicht
oben werfen, beim
hen wird der Fuss
chleift, uber Thurschwellen wird er am bogen Fuhrt
endelt, wobei die Fussspitze angehoben wird
d das kranke Knie entlastet und gestreckt gehalten
Patellarreflex ist aufgehoben, die Muskeln sind atro-

Fig. 70

phiert, Anaesthesien bezw. Hyperaesthesien im Gebiet des Nervus cutaneus femoris anterior und internus und des Nervus saphenus major an der Vorder- und Innenfläche des Oberschenkels, an der Innenfläche des Unterschenkels und an dem inneren Fussrand bis fast an die grosse Zehe.

Die Lähmung des *Nervus ischiadicus* im Stamm kommt selten vor, ist aber auch nach Verletzungen möglich.

Symptome: Das Knie kann nicht gebeugt werden, das Bein wird beim Gehen geschleift, die Fusspitze wird nicht angehoben.

Die Condylenbrüche des Oberschenkels

sind gewöhnlich Gelenkbrüche. Aber auch, wenn die Verletzung eine extracapsuläre war, pflegt die Versteifung meist doch nicht auszubleiben. Die Ursache ist gewöhnlich ein Fall auf das Knie, z. B. von steinernen Treppen.

Symptome: Verdickung bezw. Verbreiterung des Kniegelenks, in den ersten Stadien nach erfolgter Konsolidation noch Erguss, später Versteifung, Beugestellung, Verkürzung des Beines, Muskelatrophie, hinkender Gang. Auch ein Genu valgum oder varum wird in manchen Fällen beobachtet.

Therapie: Durch frühzeitige Massage und fleissige passive Bewegungen kann Besserung erzielt werden.

Eu.: Bei steifem Knie in Streckstellung 60—80 %, in geringer Beugestellung (ca. 160°) 50 %, in starker Beugestellung 70—80 %.

Fall von Lähmung des rechten Oberschenkels (Nervus cruralis, M. quadriceps) nach Ausgleiten und Fehltritt.

Der 65jährige Maurerpolier F. gleitet beim Anheben eines Sackes mit Schutt mit dem rechten Fuss aus, tritt auf einen kleinen spitzen Stein und gerät so mit der rechten Hüfte in eine forcierte Streckstellung.

Sofort heftiger Schmerz im Oberschenkel und Unfähigkeit, das Bein anzuheben.

Zuerst zu Hause in seiner Wohnung behandelt an Nervenentzündung bezw. an Rückenmarkserschütterung mit Blutung ins Rückenmark.

Von mir untersucht am 14. Dezember 1896.

Rechtes Bein wird in Beugestellung gehalten, Winkel 165°. Das rechte Knie kann nicht durchgedrückt werden. Atrophie der rechten Gesässfalte und Oberschenkelmuskulatur, besonders Quadriceps. Geringes Oedem im rechten Unterschenkel und Fuss. Patellarreflex rechts auf-

gehoben. Sensibilität stark herabgesetzt. Nadelstiche werden nicht gefühlt. Das Bein kann gestreckt nicht angehoben werden. Beim Ueberschreiten einer Schwelle wird das Bein darüber gependelt. Fussohle stark anästhetisch. Gang mühsam am Stock, ohne welchen er nicht geht.

Die Hautnerven sind gelähmt in folgenden Bezirken: Nervus cruralis und Peroneus communis femoris lateralis, posticus, medialis und communis peroneus.

Entlassen 26. August 1897 mit 66⅔ %. Durch Schiedsgerichtsbeschluss 85 %, welche er auch heute noch bezieht.

4. Die Verletzungen und traumatischen Erkrankungen des Kniegelenks.

263 Fälle eigener Beobachtungen.

Anatomisch-funktionelle Vorbemerkungen.

Im Kniegelenk sind folgende Bewegungen möglich:

1. Beugung;
2. Streckung;
3. Rotation nach innen bei gebeugtem Knie;
4. Rotation nach aussen bei gebeugtem Knie;
5. Anfangs- und Schlussrotation der Tibia bei Beugung und Streckung.

Die Beugung wird ausgeführt durch den M. semitendinosus, semimembranosus und den biceps (N. ischiadicus). Die Patella gleitet bei der Beugung hinab. Die Streckung besorgt der M. quadriceps (N. femoralis). Die Patella gleitet hinauf.

Sowohl Beugung als Streckung gehen mit einer Anfangs- und Schlussrotation einher. Der Biceps femoris wirkt nicht nur als Beuger, sondern er dreht auch den Unterschenkel nach aussen, während die Mm. semitendinosus und semimembranosus die Innenrotation besorgen. Die Beugung kann bis zu einem Winkel von ca. 40° und etwas darüber ausgeführt werden. Um andauernd bequem knieen und hierbei zeitweise mit dem Gesäss auf den Hacken ausruhen zu können, ist dieser Beugewinkel notwendig. Sonst genügen zum bequemen Knieen ca. 60—70°. Zum bequemen Sitzen ist ein Beugewinkel von 120° im Kniegelenk notwendig.

Die Gelenkfläche an der Patella endet etwa fingerbreit oberhalb der Spitze derselben. An dieser rauhen Partie liegt Fett und im Anschluss daran der *subpatellare Schleimbeutel, der nie mit dem Kniegelenk kommunisiert.* Die Gelenkkapsel endet in der Peripherie der überknorpelten Gelenkflächen, auch an der vorderen Peripherie des Oberschenkels. Hier bildet sich die unter der Sehne des Extensor cruris quadriceps gelegene Bursa subcruralis aus, *welche stets mit dem Gelenk kommunisiert* und handbreit und noch mehr am Oberschenkel in die Höhe reichen kann. Diese Bursa kann gefächert sein und es kann zu einer vollständigen Abtrennung einzelner Fächer kommen. *Die Sehne des Extensor quadriceps ist mit der B. subcruralis fest verwachsen.*

Die Gelenkkapsel wird durch die Aponeurose des Kniegelenks (Extensor quadriceps) an der vorderen und den seitlichen Flächen bedeutend verstärkt, die mediale Seite der Kapsel wird durch das mit ihr fest verwachsene Ligamentum laterale internum noch besonders verstärkt.

Dieses Band verbreitert sich während seines Verlaufs nach abwärts und *verwächst auch fest mit dem medialen Meniscus.* Seine hintere Partie endet an diesem Meniscus, während der vordere Teil weiter abwärts zur Tibia hinunter zieht und ganz selbständig wird. Das Ligamentum laterale externum wird von der Kapsel bezw. dem Meniscus getrennt durch die Ursprungssehne des M. popliteus, welche unterhalb des Epicondylus lateralis und der hier gelegenen Incisura poplitea inseriert. Das Band endet am Köpfchen der Fibula gewöhnlich mit einem hinteren Zipfel. *Diese beiden seitlichen Bänder spannen sich bei der Extension des Kniegelenks, fixieren dasselbe und verhindern Rotationsbewegungen, welche bei gebeugtem Knie möglich sind.* Die hintere Wand der Kniegelenkskapsel wird verstärkt durch Ausstrahlungen der Sehne des Semimembranosus, die man als Lig. popliteum obliquum bezeichnet. *Der Semimembranosus bildet an seinem Ansatz an der Tibia einen Schleimbeutel, der niemals mit dem Gelenk kommuniziert.* Die Gastrocnemiusköpfe verwachsen mit der Gelenkkapsel. *Kommt es zur Bildung von Schleimbeuteln, so kommunizieren diese mit dem Gelenk.*

Auch der M. plantaris verwächst mit der Kapsel. In der hinteren Kapselwand bleiben stets dünne Stellen übrig, so dass es hier zur Bildung von Ganglien kommen kann.

Die Gefässe verlaufen auf der Kapselwand verlaufen, nur abgetrennt durch das interstitielle Bindegewebe, die Arteria und die Vena poplitea, während der Nervus tibialis mehr hautwärts gelegen ist. Die beiden Ligg. cruciata liegen im Kniegelenk. Sie entspringen in derselben Frontalebene und setzen sich vor und hinter der Eminentia intercondyloidea des Schienbeins in derselben Sagittalebene an. Sie kreuzen sich also frontal und sagittal, sind also spiralig um einander gedreht. *Das vordere Band verhindert die Hyperflexion, das hintere spannt sich in der Hyperextension und verhindert somit diese.*

Auf den Condylen der Tibia liegen die beiden Menisci, welche mit ihren konvexen Rändern mit der Gelenkkapsel verwachsen sind, während ihre zugeschärften konkaven Ränder gegen die Eminentia intercondyloidea sehen, vor und hinter welcher sie mit der Tibia verwachsen sind. Beide Menisci vereinigen sich vorn durch das sogenannte Lig. transversum genu. Der mediale Meniscus ist weniger gekrümmt und niedriger, als der laterale. Zu beiden Seiten der Patella werden durch abgelagertes Fett 2 Synovialfalten gebildet, Ligg. alaria patellae, welche gegen den Femur hin zusammenfliessen und das Lig. mucosum bilden. Diese Falten erzeugen eine nach hinten und aufwärts gerichtete Synovialtasche, in welche sich unter Umständen Fremdkörper reizlos einlagern können. Das Lig. mucosum bildet häufig eine sagittale Scheidewand, durch welche das Kniegelenk in seiner unteren Partie in

zwei Räume getrennt werden kann, die nach oben zusammenfliessen, andrerseits lassen sich am Kniegelenk zwei über einander gelagerte Räume unterscheiden. Der untere etwas längere entspricht den Meniscen, der obere ist etwas mehr ausgebuchtet.

Die Synovialauskleidung des Kniegelenks ist sehr *reich an zum Teil sehr grossen Synovialzotten* (physiologische Reibegeräusche).

Unter den Ursprüngen des M. popliteus, welcher stets innig mit der Gelenkkapsel sich verbindet, liegt *ein konstanter, mit der Kapsel kommunizierender Schleimbeutel.* Dieser Schleimbeutel erstreckt sich unter dem M. popliteus bis zur Articulatio tibio-fibularis superior. Hier kann es zu einer Kommunikation des Schleimbeutels mit dieser Artikulation kommen, so dass dann Kniegelenk und Articulatio tibio-fibularis superior in Verbindung stehen, während sie normaler Weise stets von einander getrennt sind. Vor der Patella liegt die *niemals* mit dem Gelenk kommunizierende Bursa praepatellaris, welche auch mehrfach vorhanden sein kann.

Die Verbindung zwischen Wadenbeinköpfchen und Schienbein, Articulatio tibio-fibularis superior seu capituli fibulae ist ein straffes Gelenk. Die Gelenkkapsel wird an der vorderen und hinteren Seite verstärkt durch das Lig. capituli fibulae anterius und posterius. Dieses Gelenk ist normaler Weise immer für sich abgeschlossen.

Die Kontusionen des Kniegelenks

175 Fälle eigener Beobachtung aus meinem Material.

Die *Kontusionsverletzungen* durch Fall, Schlag, Stoss oder Einklemmungen u. a. aussern ihre Wirkung entweder in einem der zahlreichen Schleimbeutel oder im Kniegelenk selbst. Letzteres soll uns hier zunächst beschäftigen.

Symptome. Auch nach Beseitigung des akuten Stadiums bleiben *Schwellung, Erguss, mässige Temperatursteigerung, event. Beugestellung des Kniegelenks, Atrophie der Muskulatur, besonders des Quadriceps, aber auch der Beugemuskeln des Oberschenkels, zum Teil auch der Unterschenkelmuskeln* noch lange bestehen. Ist kein Erguss mehr vorhanden, *so fühlt sich die Gelenkkapsel verdickt an.*

In vielen Fällen findet man bei der Untersuchung am Morgen weder Temperaturerhöhung noch Schwellung, abends hingegen zeigt das Gelenk bedeutende Anschwellung, Hitze und Erguss. Diese Fälle sind noch nicht als geheilt zu betrachten und zu behandeln. Wenn Verletzte über [illegible]liche Anschwellungen klagen, ist eine wiederholte Untersuchung am Abend dringend anzuraten.

Weitere Symptome: Bewegungsstörungen im Kniegelenk, knarrende Geräusche nach Beseitigung jeglichen Ergusses, Ermüdungsgefühl, Klagen über Schmerzen.

Therapie: Ruhelagerung in Schiene, am besten in Suspension, möglichst in Extension, kühlende Umschläge, kalte Begiessungen, Priessnitzumschläge oder solche mit essigsaurer Thonerde, Punktion. Später Massage, welche sich auf die Muskeln des Ober- und Unterschenkels mit auszudehnen hat, Elektrizität.

Beim Umhergehen wird oft wegen der Schwäche im Kniegelenk eine Gummikappe notwendig.

Eu.: Bei noch bestehender Schwäche im Knie und atrophischen Störungen im Bein gewöhnlich 20 %.

Die *Distorsionen* (55 eigene Beobachtungen reiner Distorsion), (Verstauchungen) des Kniegelenks kommen vor durch Fall auf das Knie, auf die Füsse, Stoss gegen das Knie, die Kniekehle oder den Unterschenkel in der Nähe des Kniegelenks, nach Verschüttungen, Sprung vom Wagen, von der Treppe, nach Umknicken mit dem Knie (gewöhnlich nach innen und ähnlichen Ursachen.

Die Folgen dieser Distorsionswirkungen äussern sich in Zerrungen bezw. partiellen Rupturen des ligamentösen Apparates, der Kapsel, Schleimbeutel und Sehnen. So werden partielle bis totale Zerreissungen des Lig. laterale internum, partielle Rupturen des Meniscus an seiner Verbindung mit diesem Ligament beobachtet.

Symptome: Was die Schwellung, Erguss (Synovitis) und Stellung des Gelenks anbetrifft genau wie bei der Kontusion. Im übrigen zu bemerken:

Ausser den bei der Kontusion erwähnten Erscheinungen sieht man oft den Condylus internus femoris bei der Beugestellung stark nach innen hervortreten, so dass es oft den Anschein erweckt, als läge im Condylus selbst eine mit Dislokation geheilte Fraktur vor. Auf dem Röntgenbilde sieht man in diesem Falle die Eminentia intercondyloidea tibiae nicht in der Fossa intercondyloidea femoris; man sieht auch den Condylus internus stark hervortreten. Dies ist für eine grosse Anzahl von Fällen der Ausdruck einer typischen

Subluxation des Kniegelenks, wie sie nach Distorsionen beobachtet werden, und je mehr das Ligamentum laterale internum zerrissen ist, desto mehr kann man an der inneren Seite das Kniegelenk zum Klaffen bringen (Schlottergelenk). Dies bedingt eine Schwache im Knie und eine erhebliche Storung beim Gehen. Um das Einknicken mit dem Knie zu vermeiden, wird dasselbe beim Gehen moglichst fixiert.

Je langer der Erguss gedauert und je langsamer die Entzundungen sich gelegt haben, desto starker kann man nachher gewohnlich das Reiben im Kniegelenk wahrnehmen. Dieses Reiben hat seine Ursache in der vermehrten Zottenbildung der Kniekapsel. Diese Zotten, welche physiologisch in der Kniekapsel schon in grosser Menge vorhanden sind, entwickeln sich nach Gelenkergussen um so mehr und nehmen an Grosse zu. In der Regel haben diese Reibegeräusche gar keine funktionelle Bedeutung. Die Muskulatur des Oberschenkels, insbesondere der Quadriceps, pflegt, je langer der Gelenkerguss bestanden, um so langer atrophiert zu bleiben.

Am meisten fallt oft die Atrophie des Vastus internus auf. Ich habe die Atrophie des Quadriceps nach Verstauchung sogar 2 Jahre lang und daruber beobachten konnen. Die Klagen uber Schmerzen sind in den spateren Stadien des Leidens gewohnlich nicht besonders gross.

Therapie: Genau wie bei den Kontusionsverletzungen. Ausserdem bei schlotterndem Kniegelenk nach Zerreissung des einen Seitenbandes Kniemaschine mit Charnieren beim Gehen.

Die Behandlungsdauer kann schon bei der Kontusion fur manche Falle eine recht lange werden, nach Distorsion kann sie noch langer dauern.

Haufige Recidive, wiederholte Anschwellungen und Ergusse schon nach geringen Anstrengungen konnen die Wiederaufnahme des Heilverfahrens immer wieder benotigen.

Eu 20 33 1 1 0 0.

Partielle Zerreissungen der Kniescheibensehne kommen als Endeffekt von Distorsionen, z. B. nach Umknicken bezw. Einknicken im Knie bei gleichzeitiger Ueber-

streckung zur Beobachtung. Die Folge davon ist eine Lockerung im Streckapparat (Quadriceps incl. Kniescheibensehne), Schwäche im Knie und eine Atrophie, welche jahrelang bestehen kann. Von der Atrophie werden primär der Quadriceps, sekundär auch die übrigen Oberschenkelmuskeln befallen.

Ein 25jähriger Zimmerer glitt am 12. November 1896 auf einem glatten Holz mit dem linken Fuss aus, knickte mit dem Knie ein und fiel gleichzeitig auf den Rücken. Schmerzen im Knie, Unfähigkeit sich aufzurichten, Erguss. Die später gemachte Röntgenaufnahme zeigte deutlich die Zerreissungen in der Patellarsehne, den Höherstand der Kniescheibe. Ausserdem bestanden starke Atrophie der Oberschenkelmuskulatur (— 4 cm.), grosse Schwäche im Knie. Streckung aktiv bis 145°, Beugung bis 55°. Patellarreflex fehlt. Rente durch Sch.-G.-B. 50%.

Totale Zerreissungen der Kniescheibensehne

sind noch seltener als die partiellen. Ihre *Entstehungsursache* ist dieselbe wie bei den Rissfrakturen der Patella.

Symptome (nach Schwinden der akuten Erscheinungen): Erguss, Anschwellung, schlotterndes Knie, wenn keine Vereinigung durch Naht erfolgt ist, Quadricepsatrophie (hochgradig bei nicht erfolgter Vereinigung), Schwäche und Unsicherheit im Knie bezw. im ganzen Bein, Unfähigkeit, das Knie zu strecken oder die Patella zu fixieren.

Behandlung: Die Vereinigung durch Naht (Methode Helferich) sollte unter allen Umständen vorgenommen werden. Im übrigen wie bei der Distorsion.

Schleimbeutelverletzungen des Kniegelenkes.

Sowohl Kontusionen als auch Distorsionen des Knies können Schleimbeutelverletzungen zu Wege bringen. Stehen die Schleimbeutel in Verbindung mit dem Gelenk, dann ist der Erguss ein diffuser. Die Patella tritt dann verschwommen zum Vorschein.

Die Erscheinungen gleichen dann vollkommen denen der Entzündung der Gelenkkapsel. Bei den nicht mit dem Gelenk kommunizierenden Schleimbeuteln ist der Durchbruch nach dem Gelenk während der akuten Entzündung

möglich. Im subakuten oder chronischen Stadium sind diese Schleimbeutelentzundungen in der Regel nicht mehr schmerzhaft, ausser wenn freie Gelenkkorper gleichzeitig einhergehen (Gelenkmause), wie sie bei dem Hygroma praepatellare beobachtet werden. Sonst aber macht gerade dieses Hygroma praepatellare am allerwenigsten Beschwerden. Die Symptome der isolierten, *nicht* mit dem Gelenk in Verbindung stehenden Kniehygrome sind je nach der Lage etwas von einander verschieden. Bei dem Hygroma praepatellare braucht nach der Beseitigung des Ergusses kaum eine Quadriceps atrophie vorzuliegen, wahrend sie noch nach dem Hygroma infra patellare profundum gewöhnlich vorhanden ist.

Therapie. Nach Beseitigung des Ergusses Massage, elektrische Behandlung der Muskulatur, Kniekappe. Recidive kommen bei anstrengender Arbeit leicht vor.

Erwerbsunfahigkeit = 20—25%.

In einem Falle von Schleimbeutelentzündung unter den Kopfen des Gastrocnemius, die sich ein 48jähriger Zimmerer Fr., im Januar 1898 durch Umknicken mit dem Knie zuzog, bestanden prall elastische Geschwulst unter den Gastrocnemiuskopfen, Anschwellung und Erguss im Kniegelenk Schwäche, Muskelatrophie unvollkommene Bewegungen, Oedem im Unterschenkel. Aerztliche Behandlung begann erst am 27. August 1898 und wurde beendet am 28 Juli 1899. Rente zu Anfang 33⅓%.

Wunden und Narben des Kniegelenks

Wunden kommen am Kniegelenk vor durch Axt oder Beilhiebe bei Zimmerleuten, Holzhauern, ferner Stichwunden durch Verletzung mit spitzen Instrumenten, wie Stemmeisen u. a. Da derartige Wunden haufig in die Tiefe gehen und den Knochen mit verletzen, ist eine narbige Verwachsung mit dem Knochen oft unausbleiblich. Die Funktion des Kniegelenks leidet dann natarlich darunter gewohnlich ganz erheblich.

Der Verlauf der Wunde aber und die spatere Funktion hangen im wesentlichen davon ab, ob die Wunde infektionsfrei geblieben ist oder nicht. Stichverletzungen, welche direkt die Gelenkkapsel durchdringen, konnen sehr schnell zur Vereiterung des ganzen Gelenks fuhren. Aber auch

einfache Kontusionswunden können bekanntermassen eine Phlegmone heraufbeschwören. Hier sind es sowohl die Operationswunden, als auch die Verwachsungen innerhalb des Kniegelenks, welche eine Versteifung desselben nach sich ziehen. Grössere Narben, welche auf dem Knie oder in seiner nächsten Umgebung liegen, beeinflussen die Funktion desselben ganz bedeutend. Gewöhnlich wird, auch unabhängig vom Sitz der Narbe, das Knie in geringer, für den Verletzten möglichst bequemer Beugestellung gehalten. Ausgiebige Bewegungen des Kniegelenks bringen die Narben leicht zum Platzen. Sitzt die Narbe auf der Kniescheibe und ist sie mit dieser verwachsen, so platzt die Narbe leicht bei starker oder nach häufig ausgeführter starker Beugung, während umgekehrt bei der Streckung eine Narbe in der Kniekehle durch übermässige Spannung zum Platzen gebracht wird. Analoge Erscheinungen kann man auch an den seitlich gelegenen Narben beobachten. Abgesehen von dieser Gefahr der häufig eintretenden Wiedererkrankung ist die Muskulatur gewöhnlich mehr oder weniger stark atrophiert.

Therapie: Der Zweck der Behandlung kann nur in der allmählichen Dehnung der Narben und in der Mobilisierung des Kniegelenks bestehen. Dies kann durch warme Bäder, feuchtwarme Einpackungen, Massage, Apparattherapie, Galvanisation allmählich, manchmal nur bis zu einer gewissen Grenze erreicht werden. Im übrigen erfolgt allmähliche Lösung der Narben auch oft spontan, allerdings manchmal erst nach Jahren.

Die Erwerbsunfähigkeit kann in den Fällen, wo eine starke Gebrauchsbehinderung des Kniegelenks vorliegt, eine ganz bedeutende sein.

In den leichteren Fällen würden 25 %, in den schwereren 50—60 % Rente nötig sein.

Stichwunde im linken Knie, Ausgang: Phlegmone, Ankylose.

Der 17jährige Zimmererlehrling B. verletzt sich mit dem Stemmeisen sein linkes Knie. Anschwellung, Entzündung, Eiterung. Krankenhausbehandlung vom 8. September 1894 bis 16. Januar 1895. Mehrfache Incisionen. Nachbehandlung bei mir bis 24. September 1895. Das anfangs völlig steife Knie (∢ 150°) konnte bei der Entlassung, wo es in einem Beugewinkel von 170° stand, bis 125°, also um 45° gebeugt werden.

Ausserdem tiefe, mit dem Knochen zum Teil verwachsene Narben, hochgradige Muskelatrophie am Oberschenkel (— 5—6 cm.) Rente 45%. Bei der am 16. April 1898 vorgenommenen Nachuntersuchung konnte noch keine wesentliche Besserung verzeichnet werden Knieen unmöglich.

In einem anderen Falle von Kniegelenksverletzung durch Axthieb, wo auch eine eitrige Entzündung sich anschloss, wurde der 54jährige Zimmerer H zuerst vom Unfalltage am 30. August 1890 bis 22 September 1890 zu Hause, dann bis 24 Januar 1891 im Krankenhause (Operation) und schliesslich vom 10. April 1891 bis 23. Oktober 1891 bei mir nachbehandelt. Narbige Verwachsungen auf dem Knie, Beugungsfähigkeit nur bis 115° (von 180°), Muskelatrophie. Knieen unmöglich. Rente 40%.

Fall von Narbenkontraktur auf der Kniescheibe und an der äusseren Seite des Kniegelenks nach Kontusion mit nachfolgender eitriger Entzündung Ausgang: Tuberkulose des Kniegelenks, Tod an Lungentuberkulose.

Dem 27jährigen Rohrleger K schlug am 23 November 1891 ein Stein gegen das linke Knie Anschwellung, Entzündung, Eiterung Krankenhausbehandlung Vergebliche Transplantationsversuche Wundbehandlung musste noch bis 30 Dezember 1892 fortgesetzt werden Tiefe Narbe auf der lateralen Seite des ganzen Oberschenkels bis zum Knie, Narbe auf der Kniescheibe, letztere entzündet, platzt bei Beugung bis zum ∢ von 85°, Oedem im Unterschenkel, hochgradige Atrophie im Oberschenkel. Reibegeräusche im Knie. Arbeitet später wieder auf Leitern bei vollem Lohn, Ende 1896 Beginn der tuberkulosen Erscheinungen, Ende 1897 Tod an Lungentuberkulose.

Die Luxationen des Kniegelenks.

16 Fälle eigener Beobachtung von reponierten Luxationen des Kniegelenks

Verrenkungen des Kniegelenks sind sehr selten und nur durch schwere Gewalteinwirkung möglich

Nach erfolgter Reposition bleibt die Schwebung noch längere Zeit bestehen Im übrigen sind die *Symptome* folgende:

Subluxationsstellung, Schlottergelenk, oder völlige bezw partielle Steifigkeit des Gelenks, Genu valgum oder varum, Reibegeräusche bei den Bewegungen, Muskelatrophie im ganzen Bein, besonders im Quadriceps deutlich, Bewegungs- und Gehstörungen.

Therapie Die Steifigkeit muss durch entsprechende Uebungen an Apparaten, durch Massage und passive Be-

wegungen beeinflusst werden. Gegen das Schlottergelenk empfiehlt sich das Tragen einer Kniemaschine.

Erwerbsunfähigkeit ist je nach dem Grade der Steifigkeit, der Winkelstellung und dem Ausfall der Funktion $33\,^1/_3$—$66\,^2/_3$%.

Die Verrenkungen nach vorn oder nach hinten können Gefässverletzungen verursachen. Bei nachfolgendem Gangrän ist die Amputation indiciert.

In einem Falle von Luxation des linken Kniegelenks, die sich der 28jährige Maler Schm. am 18. Juni 1898 durch Sturz vom Wagen infolge Scheuens des Pferdes zugezogen, bestanden nach der im Krankenhause erfolgten Reposition, zufolge der von mir am 12. Juni 1899 vorgenommenen Untersuchung: Subluxation des Kniegelenks (Unterschenkel war nach hinten und aussen verschoben), Bewegungsbeschränkungen, Beugung bis 90°, Knieen unmöglich, etwas genu varum, Schlottergelenk, Muskelatrophie. Vorgeschlagene Rente $33\,^1/_3$%. Tragen einer Kniemaschine empfohlen.

Die Subluxationen des Kniegelenks

sind häufige Verletzungen. Auch sind Subluxationstellungen nicht selten Folgen von schief geheilten Frakturen in der Nähe des Kniegelenks oder einer reponierten Luxation des Kniegelenks. Sehr oft kann man sie nach Distorsionen beobachten.

Entweder ist der innere Condylus des Oberschenkels nach innen oder der Unterschenkel etwas nach hinten verschoben. Doch auch andere Stellungsveränderungen kommen vor.

In den meisten Fällen aber sieht man die innere Seite des Kniegelenks verdickt, das Knie in geringer Beuge- und auch Valgusstellung, seltener in Varusstellung. Die Muskeln sind sowohl am Ober- als auch Unterschenkel etwas atrophiert. Die Bewegungen können im Kniegelenk oft nur unvollkommen ausgeführt werden, sind oft lange recht schmerzhaft, der Gang ist in den schwereren Fällen erheblich gestört, Knieen in den schwereren Fällen nicht möglich.

Behandlung: Symptomatisch. Die Behandlung kann in manchen Fällen lange Zeit in Anspruch nehmen, in den günstigeren Fällen kann man in 6—8 Wochen und früher völlige Erwerbsfähigkeit erzielen. Gehen die oben erwähnten Erscheinungen, namentlich die Schmerzen nicht zurück, so

sind 33 1/3—50% Rente gerechtfertigt. In den leichteren Fällen genügen 15—20%.

Fall von Subluxation des linken Kniegelenks.

Ausgang: Sehr protahierte Heilung.

Der 38jährige Arbeiter K. stürzte am 16. Mai 1898 beim Abladen von Baumaterialien rücklings vom Wagen und blieb mit dem linken Fuss an einer Kette hängen. Krankenhausbehandlung 14 Tage, Schiene, kalte Umschläge, Massage. Nachbehandlung in meiner Anstalt vom 13. August 1898 bis 17. Februar 1899. Beugestellung des linken Kniegelenks, ∢ 160°; Anschwellung. Innere Seite verdickt, Oberschenkelmuskulatur stark abgemagert (— 4 cm). Streckung nicht über 160°, Beugung bis 90°, grosse Schmerzhaftigkeit, sehr mühsamer Gang am Stock. Mässige Besserung der Bewegungen, aber völliger Nachlass der Schmerzen, guter Gang. Rente bei der Entlassung 25%.

Fall von Subluxation des Kniegelenks mit Zerreissung des Lig. lat. int.

Der Rohrleger S. kippt mit dem rechten Knie nach Fehltritt auf einen Stein um und verrenkt sich das Knie. Bei der von mir am 17. November 1891 vorgenommenen Untersuchung konnte das Knie an der inneren Seite leicht zum Auseinanderklaffen gebracht werden. Oberschenkelmuskulatur stark abgemagert. Kniemaschine. Rente 45%, später 25%.

In einem anderen Falle von Verrenkung des rechten Kniegelenks, die sich der 18jährige Maurerlehrling Sr. durch Sturz von der Rüstung zugezogen, fand sich später ein genu valgum und recurvatum. Ausserdem war infolge von Zerreissung der lig. lat. int. das Knie sehr wacklig. Kniemaschine, Massage der atrophierten Muskulatur. Nachbehandlung bei mir vom 16. Februar 1891 bis 21. Mai 1891. Rente 33 1/3%. Am 21. Mai 1896 20%, weil Arbeit bei vollem Lohn möglich. Im übrigen keine Aenderung.

Luxationen und Rupturen der Semilunarknorpel

sind selten, kommen aber dann am inneren Meniscus doppelt so häufig, wie am äusseren vor.

Entstehungsursache: Kräftige Verschiebung des Femurendes. Rotation bei gebeugtem Knie.

Symptome in den späteren Stadien: Beugestellung des Kniegelenks, Erguss, evtl. geringe Temperatursteigerung im Kniegelenk, schmerzhafte und schnappende Bewegungen, Unfähigkeit, das Kniegelenk zu strecken, Muskelatrophie. Die Erscheinungen sind von denen der freien Gelenkkörper oft kaum zu unterscheiden.

Behandlung: Kniekappe oder Kniemaschine, Massage etc. Rente 25—50%.

Fall von Zerrung des linken Kniegelenks.

Ausgang: Aneurysma art. poplit. Gangrän, Amputation des Beins.

Der 49jährige Maurer Schm. rutschte beim Anheben eines Rüstbockes mit dem linken Fuss aus und fühlte sofort einen heftigen Schmerz im Knie. Anfangs Fortsetzung der Arbeit, nach 3 Wochen Krankenhaus, wo 3 Wochen behandelt. Operation (jedenfalls Incisionen); darnach Gangrän, Amputation. Rente: 75%.

Von den Verrenkungen der Kniescheibe

kommen am meisten diejenigen nach aussen zur Beobachtung, was aus anatomischen Gründen leicht erklärlich ist.

Ist die Reposition nicht erfolgt, so kann man die Luxationsstellung leicht nachweisen. Gewöhnlich besteht gleichzeitig Valgusstellung und Muskelatrophie, besonders des Oberschenkels (Quadriceps). Die Bewegungsfähigkeit ist in der Regel gestört. Sie kann sich aber mit der Zeit wieder finden.

Nach erfolgter Reposition bleiben Schwellung, Beuge- und Valgusstellung, Muskelatrophie noch längere Zeit bestehen. Auch Bewegungsstörungen können noch lange vorherrschen. Manche Fälle neigen zu Recidiven. Partielle Verrenkungen der Kniescheibe kommen häufig vor.

Behandlung: Symptomatisch.

Erwerbsunfähigkeit: 25 bis 33⅓%, in schweren Fällen darüber.

Frakturen der Kniescheibe.

32 Fälle eigener Beobachtung.

Diese kommen in der Regel auf indirektem Wege (Rissfrakturen), aber auch direkt zu stande. Indirekt entstehen sie gewöhnlich so, dass nach Ausgleiten mit dem Fuss das Knie plötzlich in forcierte Beugestellung gerät und gleichzeitig mit dem Oberkörper eine Rückwärtsbewegung gemacht wird. Da der Quadriceps sich hierbei reflektorisch zusammen zieht, erfolgt in der Regel ein *Rissbruch* der Patella und zwar ein Querbruch. In selteneren Fällen reisst

der Streckapparat oberhalb oder unterhalb der Kniescheibe. Die direkten Brüche der Kniescheibe, welche durch Fall auf das Knie z. B. gegen die Kante einer Bordschwelle oder durch Schlag gegen das Knie entstehen, sind sehr häufig Splitterbrüche. Funktionell erzielt man die besten Erfolge immer durch Vereinigung der Bruchstücke miteinander.

Symptome:

a Nach erfolgter Naht der Fragmente und vollständiger Heilung der Operationswunde

Narbe auf der Vorderfläche des Knies, anfangs noch Anschwellung, Abmagerung des Oberschenkels, besonders des Quadriceps, sekundäre Atrophie des Unterschenkels und Fusses, Bewegungsstörungen im Kniegelenk

Nach einfachen Querbrüchen kann die Quadricepsatrophie eine geringe und bald vorübergehende sein, hingegen sah ich sie nach den Splitterbrüchen weit stärker ausgebildet, vielleicht auch wegen der langen Fixationsverbände.

Therapie.

Systematische Mobilisation des Kniegelenks, Beseitigung der atrophischen Störungen. Rente in den leichteren Fällen zu Anfang 20% in den schweren 33⅓% später, nach eingetretener Besserung entsprechend weniger

b Nach bindegewebiger Vereinigung der Fragmente.

Diastase der beiden Fragmente, die so gross sein kann, so dass man bei der Flexion manchmal die Hand eines Erwachsenen dazwischen legen kann, hochgradige Muskelatrophie im ganzen Bein, auffallend im Quadriceps, schlotterndes Knie, Unfähigkeit dasselbe zu strecken oder ordentlich zu beugen, gestörter Gang Das Bein wird gewöhnlich gespreizt und mit steifem Knie aufgesetzt. Sind die seitlichen Verbindungen erhalten geblieben, so ist die Funktion nicht aufgehoben Prognostisch sehr ungünstig aber sind die Fälle, bei denen die seitlichen Verbindungen

mit zerrissen sind oder bei denen gar das untere Fragment sich zwischen Femur und Tibia eingekeilt hat und dort angeheilt ist. Im ersteren Falle bleibt das Knie strecklahm, im zweiten steif.

Therapie.

Bei grosser Diastase und schlotterndem Knie ist das Tragen einer gut sitzenden Kniemaschine mit Charnieren unentbehrlich, später genügt einfache Kniekappe. Die Muskelatrophie lässt sich nicht beeinflussen.

Das steife Knie ist durch Uebungen möglichst beweglich zu machen. Ausserdem Massage, Elektrizität, Bäder etc.

Rente: gewöhnlich 33 1/3—50%.

Ob man berechtigt ist, die Quadricepsatrophie immer als eine reflektorische zu bezeichnen und diese Atrophie mit zentralen Störungen im Rückenmark in Verbindung zu bringen, kann wohl ernstlich bezweifelt werden. Denn die mechanische Erklärung genügt vollkommen die Atrophie des Quadriceps zu begründen. Ist das obere Fragment nach der Kontraktion des Quadriceps dauernd nach oben gezogen und sind so die Muskelstützen des Quadriceps, hier speziell des Rectus, einander genähert, dann muss der Quadriceps schon aus diesem Grunde allein atrophieren. Mit ihm atrophieren aber auch, wenngleich sekundär, die Beugemuskeln, die Gesässmuskeln, die Muskulatur des Unterschenkels und Fusses. Es kann sein, dass in einzelnen Fällen dieser Atrophie auch zentrale Störungen zu Grunde liegen, für gewöhnlich aber ist die Annahme der zentralen Störungen gar nicht nötig. Die atrophischen Störungen bleiben jahrelang bestehen, in manchen Fällen aber können sich die Muskeln auch bei grosser Diastase gut zurück bilden, wenn die seitlichen Verbindungen erhalten geblieben sind, während in anderen Fällen die atrophischen Störungen eher zunehmen.

Fall von indirektem Querbruch der linken Kniescheibe, völlige Durchtrennung des Streckapparates. Fig 71, S. 453.

Ausgang: Schwere Funktionsstörung.

Beifolgendes Bild stammt von dem 26jährigen Arbeiter M., der

Fig. [illegible]

[illegible] schwer möglich, ganzes
[illegible] in der Mitte des Oberschenkels
[illegible] der Wade nahezu 2 cm. Der Mar
[illegible] Bei einer späteren Untersuchung
Differenz in den Umfangsmassen eine
in der Gesässfalte 8, in der Mitte des Ob
2 cm zu Ungunsten der linken Seite.

Rente 60%. Bis jetzt keine Besse

Fall von indirektem Rissbruch der K
Rüstung. Fig. 72, S. 455.

Es handelt sich hier um den 26jährig
Kniescheibe, wie auf beifolgendem Bilde z
Laufe der Zeit trat allmählich etwas Bess
des Streckapparats erhalten geblieben sind
dass man bequem eine Hand dazwischen
Abmagerung anfangs hochgradig, im Obe
jetzt ist die Differenz eine sehr geringe.
leichte Arbeiten. Rente 50%, später 33⅓

Fall von direkter Fraktur der rechten

Der 38jährige Maurer St. stürzte an
Rüstung und schlug mit dem rechten Knie
auf. Krankenhausbehandlung 7 Wochen,
verband. Nachbehandlung vom 14. Juli
Grosser starker Mann, rechtes Knie vollstä
hochgradig geschwollen, steht in einem Wink
atrophie. Die nach 4 Wochen gemach
das beifolgende Bild. Unteres Bruchstück
Oberschenkel fest. Bei der Entlassung ko
fähigkeit nur bis 120° erzielt [illegible]
letzte[illegible]

Fig. 72

Fig. 4

sert. Auf dem Röntgenbilde kommt die Form und Lageveränderung Kniescheibe deutlich zum Ausdruck, man kann auch die Bruchlinie der Mitte erkennen.

Die Frakturen des Kniegelenks

nnen entweder das Gelenkende des Femur, der Tibia er beide Knochen treffen. Die Folge ist gewöhnlich e Versteifung des Gelenks in Streck- oder Beugestellung d eine Schwäche im Knie. Selbstverständlich atrophieren ch die mit dem Kniegelenk in Verbindung stehenden uskeln.

Fälle eigener Beobachtung von Frakturen des Ober- und Unterschenkels im Kniegelenk.

Ein steifes Kniegelenk *in völliger Streckstellung* ist für n Arbeiter gewöhnlich schlechter zu verwerten, als ein eifes Knie in mässiger Beugestellung von etwa 145—155°. letzterem Falle kann das Hinken gewöhnlich durch einen hohten Stiefel vermieden werden, der Verletzte kann gar mit Lasten auf der Schulter Leitern hinauf und nuntergehen, kann sich leichter die Beinkleider aus- und ziehen, bequemer die Fahrgelegenheiten in der Grossstadt enutzen, als mit steifem Knie in Streckstellung. Eine komplette Ankylose oder eine Kontraktur, die noch eine eweglichkeit im Kniegelenk zulässt, kann die Prognose ch etwas günstiger gestalten.

Ein steifes Knie nach *Resektion* bedingt wegen der erkürzung gewöhnlich eine etwas höhere Rente.

Rente: Bei steifem Knie in völliger Streckstellung 50 bis 0%, bei einem Winkel von ca. 160° ca. 25%—33⅓%, i starker Beugestellung, so dass ein Stelzfuss getragen erden muss, 70—80%. Von wesentlicher Bedeutung eibt bei der Beurteilung stets die Frage, ob der Verletzte stande ist zu knieen.

Tuberkulose des Kniegelenks

Leichtere und auch schwerere Gewalteinwirkungen, ie Kontusionen, Distorsionen, Frakturen u. s. w., die niegelenk eines tuberkulösen Menschen treffen, führen zur

nicht so selten zur tuberkulösen Entzündung des Kniegelenks. Die Entwicklung der Tuberkulose kann manchmal noch verhindert werden, wenn sofort nach der Verletzung sachgemässe ärztliche Behandlung stattfindet. Gestattet man aber der Synovitis sich weiter zu entwickeln, dann bildet sich unaufhaltsam eine hartnäckige und destruktive Art von Entzündung, welche, unbeschränkte Zeit fortschreitend, zu unheilbaren Strukturveränderungen führt. Resektion ist oft geboten. Anderenfalls, bei Durchbruch des Eiters nach aussen, kann Heilung eintreten unter Hinterlassung eines deformen, steifen Kniegelenks und Narbenbildung.

Symptome: Schleichender Charakter, Anschwellung des Kniegelenks, die sich durch die Härte und den Mangel an Erguss charakterisiert, allmählich zunehmende Formveränderung, Fieber, Abmagerung u. s. w.

Während des akuten oder subakuten Stadiums beträgt die Rente 100%.

Die chronische traumatische Kniegelenksentzündung, Arthritis deformans, Osteoarthritis genu.

Schwere Kontusionen und Quetschungen des Kniegelenks können, besonders bei Personen, die häufig rheumatischen Insulten unterliegen, zur chronischen deformierenden Gelenksentzündung führen, welche die Gebrauchsfähigkeit des Gelenks bedeutend herabsetzt, wegen der häufigen, namentlich bei Witterungswechsel auftretenden Schmerzen den Kranken immer wieder zum Aussetzen der Arbeit nötigt. Das Kniegelenk kann äusserlich sehr verdickt und in seiner Form ganz bedeutend verändert sein. Gewöhnlich steht das Knie in Beuge- und Subluxationsstellung, kann vollkommen oder nur teilweise steif sein.

Die Arthritis deformans kann viele Jahre zur Entwicklung bis zur völligen Erwerbsunfähigkeit brauchen. Rente je nach der Schwere des Falles: $33^1/_3$—50% und darüber.

Fall von traumatisch-chronischer deformierender Kniegelenksentzündung. Die 45jährige Frau F. erlitt in ihrem 20. Lebensjahre einen Bruch

des linken Unterschenkels dicht unter dem Knie. Behandlung 8 Monate. Sie setzte später ihre Arbeit in der Fabrik fort. Infolge mehrfacher Kontusionen am linken Knie im Laufe der Jahre zunehmende Anschwellungen und Formveränderungen. Bei der am 3 März 1899 von mir vorgenommenen Untersuchung zeigte sich eine völlige Gestaltsveränderung des linken Kniegelenks, starke Verdickung, Beugestellung, gen. varum, Abmagerung der Muskulatur, Kaltegefühl, grosse Schmerzhaftigkeit, fast völlige Ankylose. Vorgeschlagene Rente 50%.

5. Die Verletzungen und traumatischen Erkrankungen des Unterschenkels.

Die Kontusionsverletzungen des Unterschenkels.

156 Beobachtungen inkl Wunden

Die Kontusionen des Schienbeins heilen in den leichteren Fallen schnell, ohne irgend welche Folgen zu hinterlassen Auch in den weniger leichten Fallen lassen sich die wegen des grossen Gefassreichtums nicht unerheblichen Blutergusse therapeutisch gunstig beeinflussen, ohne dass eine Erwerbsunfähigkeit zurückbleibt.

Die durch Kontusionen hervorgerufenen *Knochenhautentzundungen* machen in einer Anzahl von Fallen so wenig Beschwerden, dass sie keine Ursache zur Arbeitseinstellung abgeben. Nur in wenigen Fallen werden die Periosterkrankungen des Schienbeins von den Verletzten fur schmerzhaft erklärt.

Zu unangenehmeren Folgen kann eine *Periostitis* des Schienbeins fuhren, wenn sie im Anschluss an eine Kontusionswunde sich entwickelt, die schliesslich zur Eiterung fuhrt.

Der 35jährige Arbeiter W streifte beim Zuschlagen mit einem schweren Hammer sein rechtes Schienbein, an welchem er sich die Haut etwas abschurfte Es bildete sich eine eitrige Knochenhautentzundung aus Nach etwa 1 Jahre vernarbte die Wunde Die flache breite, glänzende Narbe auf dem Schienbein, die nicht beweglich war zeichnete sich durch eine abnorme Empfindlichkeit aus Leise Berührungen der Narbe wie auch ihrer Umgebung riefen stets sehr heftige Zuckungen hervor bei Prufung des Patellarreflexes sehr heftige, lange andauernde tetanische Zuckungen Ausserdem Schwäche im Knie, Beugestellung im Knie, mühsamer Gang an 2 Stocken Rente 100%

Die Kontusionen der Wadengegend [illegible] in den leichteren Fällen meist günstig. Die [illegible] kommen bei sachgemässer Behandlung — Ruhe- [illegible] Umschlägen — in kurzer Zeit zur Heilung. Auch [illegible] Kontusionen der Achillessehne verlaufen gewöhnlich gut [illegible] ohne ernstliche Folgen zu hinterlassen. — Weniger pro- [illegible] sind die eigentlichen *Quetschungen des Unter-* [illegible] *Verschüttungen. Herauffallen von schweren Gegen-* [illegible] *Balken, Steinplatten, eisernen Schienen* u. dergl., *nach* [illegible]. Hier kommt es oft zu ausgedehnten [illegible] subcutanen oder komplizierten Frakturen, zu [illegible] Sehnen- und Fascienzerreissungen. Obwohl nach [illegible] Behandlung auch hier gute Heilung erzielt [illegible] so dauert die ärztliche Behandlung in diesen [illegible] immer wesentlich länger. Sind diese Quetsch- [illegible] Frakturen kompliziert, dann gestaltet sich die [illegible] ungünstig.

[illegible] einfachen Quetschungen des Unter- [illegible] günstig verlaufen, wenn sie einen [illegible] treffen, ist der Verlauf bei einem [illegible] weniger günstig. Ganz abgesehen [illegible] einem Tabetiker schon eine ganz [illegible] kann, um eine Schienbeinfraktur [illegible] Kontusionen, leichte Hautabschürf- [illegible] mit Varicenbildung (Krampfadern) [illegible] Unterschenkelgeschwüren oft sehr ver- [illegible] Es kommt dann gewöhnlich zur Bildung von [illegible] zum Wiederaufbruch von alten *Unterschenkel-* [illegible] manchmal mit mächtigem, oft fast handteller- grossem Substanzverlust, zu starken, im Laufe der Zeit [illegible] Anschwellungen und Entzündungen des [illegible] Unterschenkels (Elephantiasis cruris traumatica).

Bei sehr heftigen Entzündungen sind Bettruhe, Hoch- [illegible] und Reinlichkeit des Beines geboten. Mit essig- [illegible] Tonerde in 2—4% Lösung kann man ganz über- [illegible] gute Erfolge erzielen. Handelt es sich jedoch nur [illegible] einigen Geschwürsbildungen, ohne starke entzünd- [illegible] Reizung der Umgebung, so empfiehlt sich in einer

Anzahl von Fällen der Zinkleimverband, mit dem die Kranken 8, selbst 14 Tage umhergehen und arbeiten können. Diese Zinkleimverbände stiften unter den Arbeitern sicher viel Gutes. Wollte man, im Hinblick auf die grosse Neigung zu Recidiven, nach jedesmaligem Wiederaufbruch der soeben geheilten Geschwüre den Arbeiter ins Krankenhaus schicken, dann würde dies sein und seiner Familie völliger materieller Ruin sein. Dass diese portativen Zinkleimverbände sich bewähren, kann man sowohl von vielen Aerzten, als auch von den Verletzten selbst immer wieder hören. Giebt es doch auch viele Arbeiter, die sich selbst nach ähnlichen Prinzipien, wenn auch in sehr unvollkommener Weise, mit Salben und Verbänden behandeln, mit denen sie jahraus jahrein, bei offenen Füssen, mit stark eiternden Unterschenkelgeschwüren, ihre Arbeiten wie jeder gesunde Mitarbeiter verrichten. Eins ist aber auch bei den Zinkleimverbänden dringend zu empfehlen, nämlich die häufige ärztliche Kontrolle. Je nach Bedarf muss man sie mindestens 1 bis 2 Mal wöchentlich kontrollieren. Dringt die Absonderung durch den Verband durch, dann muss er erneuert werden. Der Kranke muss auch angewiesen werden, sich beim Arzte sofort zu melden, sobald die Sekretion durch den Verband hindurchsickert. Da es sich bei den Unterschenkelgeschwüren meist um alte, höchstens durch den Unfall verschlimmerte Leiden handelt, werden die Verletzten, wenn sie arbeiten, in Anbetracht der Neigung der Geschwüre zum Aufplatzen mit 20% Rente entschädigt.

Von den *Wunden*, die am Unterschenkel vorzukommen pflegen, seien besonders die *Hiebwunden* erwähnt, welche durch Schlag mit dem Beil oder der Axt bei Zimmerleuten und Holzarbeitern, oder durch Hieb mit der Sense bei Landarbeitern vorkommen. Die Wunden heilen in der Regel gut, die Narben machen später keine besonderen Beschwerden, wenn sie nicht in die Tiefe gehen. Ernster sind diese Verletzungen, wenn Sehnen, Gefässe oder Nerven durchtrennt waren.

Wunden des Schienbeins, die zur Eiterung führen und schliesslich mit dem Knochen verwachsen, zeichnen sich

oft durch eine grosse Empfindlichkeit aus. Diese Empfindlichkeit lässt in manchen Fällen auch nach erfolgter Heilung des Geschwürs nicht nach, sondern nimmt dann sogar zu.

Die an der hinteren Seite des Unterschenkels zur Beobachtung kommenden Wunden sind gewöhnlich Schnittwunden an der Wade bezw. an der Achillessehne durch Sensenhieb. Die Wadendurchtrennungen pflegen gewöhnlich gut zu heilen.

Auch die *Durchtrennung der Achillessehne* heilt, wenn auch etwas längere Zeit in Anspruch nehmend, gut. Erfolgt die Heilung nicht per primam, so bildet sich eine Schrumpfnarbe, welche zur Kontraktur der Achillessehne, Beugestellung im Knie und Spitzfusstellung führen kann. Die Bewegungsfähigkeit im Fussgelenk ist beschränkt. Auch Wadenkrämpfe werden hierbei beobachtet. Massage, Bäder und Elektrizität können jedoch diesen Schaden vollkommen ausgleichen.

Fall von Durchtrennung der Achillessehne.

Ausgang: Narbenschrumpfung, relativ geringe Funktionsstörungen.

Der 45jährige Arbeiter St. zog sich am 26. Juni 1897 an der Schneide eines Brotmessers eine tiefe Schnittwunde an der linken Achillessehne zu, wobei diese völlig durchtrennt wurde. Krankenhausbehandlung. Naht-Wunde zeigt wenig Neigung zum Heilen. Vom 23. Oktober 1897 bei mir behandelt. Wunde noch nicht geheilt. Nach definitiver Heilung derselben fest verwachsene Narbe, die bis zum inneren Knöchel hingeht. Geringe Beugestellung im Knie, geringe Neigung zur Spitzfussstellung, Atrophie der Wadenmuskulatur, Bewegungsbeschränkung im Fussgelenk und in den Zehen, Taubheitsgefühl an der Hacke und in der Fusssohle, Wadenkrämpfe.

Bei der Entlassung bedeutende Besserung. Rente 20%.

Verbrennungen und Verbrühungen des Unterschenkels

zeichnen sich in den schweren Fällen durch sehr langsame Heilung aus. Aber auch wenn dieselbe bereits erfolgt ist, fällt das Auftreten und Umhergehen manchen Verletzten noch lange schwer, so dass sie anfangs ohne Krücken gar nicht von der Stelle kommen. Sie bekunden dann längere Zeit hindurch eine grosse Unsicherheit im Gebrauch ihres kranken

Beines. In manchen Fällen kann man im Bereich der Verbrennungsnarben starke hyperasthetische, in anderen wiederum analgische Zonen nachweisen. —

Subcutane Muskelrupturen kommen an der Wadenmuskulatur im unteren Ende vor. Diese Rupturen sind gewohnlich der Endeffekt eines reflektorischen Reizes nach einem Fall oder Sprung auf den Fuss. In verschiedenen Fallen kommt es lediglich zum Rissbruch des Fersenhockers, in einer geringeren Anzahl von Fallen reisst die Wadenmuskulatur, meist an der Uebergangsstelle zur Achillessehne, vereinzelt kommt es zum Rissbruch des Fersenhockers und gleichzeitig zu einer subcutanen Ruptur in der Achillessehne.

Das Weitere hieruber kommt bei den Fersenbeinbruchen zur Besprechung.

Fall von Verbrühung beider Unterschenkel und Fusse.

Ausgang: Sehr protahierte Heilung

Der 33jährige Maler A. Sch stürzte am 4 Juni 1889 von der Rüstung und geriet mit beiden Füssen und Unterschenkeln in einen darunter stehenden Kessel mit siedendem Wasser. Krankenhausbehandlung bis 20. September 1889 Von mir in seiner Wohnung untersucht am 23 September 1889. Verletzter noch vollständig unfähig zu gehen und zu stehen Etwa 3 Monate später Gehversuche an 2 Krücken. Flache, oberflächliche Narben um beide Fussgelenke und an beiden Unterschenkeln, besonders am rechten Geringe Muskelatrophien Temperatur der Haut herabgesetzt Narben sind sehr empfindlich, auffallende Schwache in den Beinen

Entlassen 21 April 1891 mit 33⅓%

Am 14. Oktober 1896 Klagen uber Verschlimmerung Fibrilläre und clonische Zuckungen in beiden Beinen, hochgradig gesteigerte Patellarreflexe. Fussclonus beiderseits vorhanden. Sehr vorsichtiger, langsamer Gang, Schwanken bei geschlossenen Augen Taubheitsgefühl an den Fusssohlen. Keine Muskelabmagerung, unruhiger Puls, 100 pro Minute

Erhohung der Rente auf 50%.

Die Frakturen des Unterschenkels.

100 eigene Beobachtungen

Die Bruche des Schienbeins am oberen Ende

Am oberen Ende der Tibia kommt als typische Bruchform der *Kompressionsbruch* vor, dessen Zustandekommen nur moglich ist, wenn die Gewalteinwirkung durch die



Verkurz

Lage des gestrec
sache stets ein lotr
vom Fahrrad u. ä.
handelt es sich nur
schwereren langegen
oder weniger stark i
obere Gelenkflache
breitert oder schless
treibt eine seiner Ko
tutung in die Tibia e
starker Kompression s
pressionsbrüche Gelenk
Sprengung der Semilun
einen Bruch der Emine
Das Kniegelenk bietet z
einer Entzundung.

Symptome nach erfo

Verkurzung des Unte
gelenks und Vergrosserung des
am Kopf, vollige Formve
Weichen der

Fig. 1

Fig. 1



Therapie: Mobilisation des Kniegelenks durch Uebungen und Massage, eventuell auch Stiefel mit erhöhter Sohle. In den ungünstigeren Fällen kann das Heilverfahren sehr lange dauern. Die Beschwerden können sehr lange zurückbleiben.

Rente: 25—50 %.

Die Brüche des Unterschenkels in der Nähe des Kniegelenks

machen ihren Einfluss sowohl auf Stellung, als auch Funktion des Kniegelenks geltend. Man findet daher: Verkürzung des Unterschenkels, Verdickung des Kniegelenks eventuell auch des Wadenbeinköpfchens, wenn dies mit frakturiert war, Genu valgum bezw. Genu varum, Muskelatrophie, Funktionsstörungen des Kniegelenks, Gehstörungen.

Die Stellungsveränderung im Kniegelenk kommt natürlich sowohl im Hüft- als auch im Fussgelenk sekundär in den entsprechenden Formen zum Ausdruck.

Die Rissfrakturen der Tuberositas Tibiae kommen bei Erwachsenen selten und nur als partielle Rissbrüche vor. Man kann dann stets die *Tuberositas verdickt sehen, die Kniescheibensehne etwas gelockert, den Quadriceps etwas atrophiert.* Der Schaden ist gewöhnlich nur geringfügiger Natur.

Die Brüche des Wadenbeinköpfchens sind schon vorhin erwähnt worden. Hier sei nur darauf hingewiesen, dass das Wadenbeinköpfchen in der Regel direkt durch Stoss, Fall, nach Verschüttungen, oder indirekt durch Fall auf die Füsse, in Begleitung der Kompressionsfrakturen der Tibia bricht. Manchmal sind es deutliche Splitterfrakturen, aber selten bricht es indirekt durch Zug vom M. biceps femoris. Der Bruch hinterlässt in der Regel eine mehr oder weniger ausgeprägte *Verdickung* durch Callusmassen, *eine Atrophie des M. biceps femoris, manchmal auch eine abnorme Spannung bezw. eine Kontraktur des Biceps mit Aussenrotation des Unterschenkels, Dislokation des Wadenbeinköpfchens nach aussen.* In den schweren Fällen ist auch eine *Lähmung des N. peroneus* durch direkte Verletzung möglich.

S[illegible] In [illegible] Anstalt behandelt vom 15 Mai b[illegible]
D[illegible] raktur [illegible] ergiebt sich aus dem oberstehendem [illegible]
[illegible] Ansicht zeigt deutlich das Oedem und [illegible]
[illegible] Atrophie des Oberschenkels, die Stat[illegible]
Unterschenkel und Fuss das genu valgum

Rente bei der Entlassung 20%.

Knie vollkommen funktionsfähig

Röntgenbild Fig. 76 (als Spiegelbild aufzufas[illegible]
die Fraktur

Das Kniegelenk selbst ist bei den isol[illegible]
des Wadenbeinköpfchens für gewöhnlich [illegible]
ausnahmsweise, wenn eine Kommunikation [illegible]
latio tibio fibularis superior nach dem Kni[illegible]
kann auch dieses mit entzündet sein.

Verrenkungen des Wadenbeinköpfchens [illegible]
äusserst selten vor. Gewöhnlich finden [illegible]
gleitung stark dislocirter Schienbeinbrüche.
Brüche des Wadenbeinköpfchens schon d[illegible]
vom Biceps femoris mit partiellen Verrenku[illegible]

In einem von mir beobachteten Falle von Ver[illegible]
Wadenbeinköpfchens nach vorn stand das Knie in [illegible]
Bicepssehne trat scharf hervor, der Muskel selbst [illegible]
der N. peroneus sehr schmerzhaft, Knochbewegungen [illegible]
Valgusstellung. Muskulatur des Oberschenkels etwa[illegible]

Die Stellungsveränderung des Wadenbei[illegible]
Luxation hat auch eine Dislokation des M[illegible]
und des Fusses zur Folge, sodass am M[illegible]

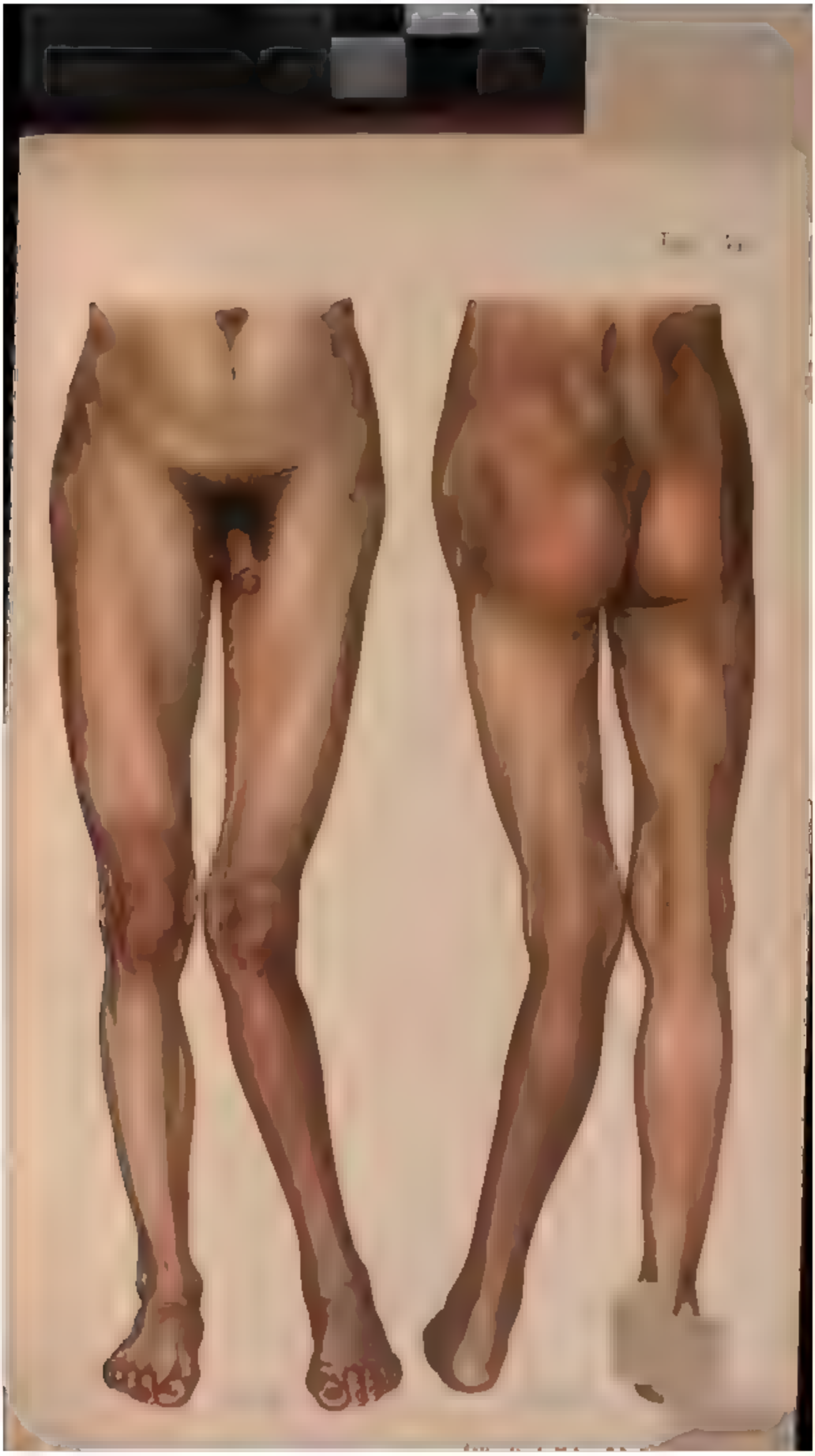

Fig. 7.

Die Frakturen des Unterschenkels in der Mitte und unteren Hälfte

sind meist direkte Brüche. Die Entstehungsursache ist eine sehr mannigfache: Ueberfahren, Verschüttungen, Herauffallen von schweren Gegenständen auf den Unterschenkel, schwere Einklemmungen, Sturz von der Höhe u. a.

Die Bruchformen variiren zwischen den einfachsten seitlichen Verschiebungen und den grössten Splitterbrüchen.

Symptome nach erfolgter Heilung der Fraktur:

Callöse Verdickung an der Bruchstelle, eventuell noch Anschwellung des Unterschenkels, mit Cyanose der Haut, vom Kniegelenk bis inkl. Zehen, Verkürzung, Dislokation entweder zur Seite, nach vorn oder nach hinten, Tieferstand des Kniegelenks und des Beckens auf der verletzten Seite, Muskelatrophie in der ganzen Extremität, Gehstörungen (anfangs Krücken, Stock).

Bei den komplizierten Frakturen kommen noch hinzu die Narben und narbigen Verwachsungen.

Die Dislokationen kommen auch im Knie- und Fussgelenk in der Form einer Valgus- oder Varusstellung zum Ausdruck oder als Ueberstreckung. Das Genu recurvatum, die Spitzfuss- oder Hackenfussstellung kommen seltener zur Beobachtung. Nicht nur im Fussgelenk und den Malleolen, sondern auch im Fuss selbst findet man Stellungsveränderungen.

Bewegungsstörungen kann man häufig in beiden grösseren Gelenken, Knie- und Fussgelenk, nach Heilung der Fraktur beobachten. Ueber Schmerzen wird noch lange nach erfolgter Konsolidation geklagt, besonders bei Witterungswechsel und Anstrengungen.

Therapie: Symptomatisch.

Bei starken Verkürzungen Schuhstiefel mit erhöhter Sohle; ist das Auftreten noch nicht möglich, so versucht man es mit abnehmbaren Gehgipsverbänden. Diese werden in meiner Anstalt mit grossem Erfolg angewendet, sind sehr leicht, lassen sich immer bequem abnehmen und anlegen und ersetzen oft eine andere teure Prothese. Fleissige Massage nicht nur des Unterschenkels, sondern auch der ganzen Extremität, Elektrizität, Bäder.

[illegible]

[illegible] Versuche Fig. 77 deuten gleichfa
der Fussohle hin. (Der anatomische Ausdruck I
[illegible] ist von mir gewählt worden,
w[illegible] Proc. posterior zu benennen sein.)

Tafel XXXVI.

[illegible] einem komplizierten Bruch
(Pseudarthrose.)

Die Abbildung betrifft den 24jährigen
16. Juli 1898 vom Dach stürzte, sich einen
linken Unterschenkels, eine Lendenwirbelkontusi
zuzog. Als er nach 5 Monaten aus dem Krank
(immer zu Bett gelegen), war der Bruch noc
Bruchstelle bestand eine starke winklige Einknic
Behandlung in meinem Institut. Die Abbildur
Februar 1899, wo bereits der Gang unter de
bandes und der medico-mechanischen Behandl
fing. Das Bild lässt deutlich die Narbe an d
die Dislokation, die Verkürzung, die Stauung
Atrophie, die Verkleinerung und Varusbildung
die Auftrittsfläche verkleinert war, erhellt aus
druck Fig. 78. Es bestand ausserdem ein hoc
ganzen Bein, besonders auffallend unterhalb d
bedeutende Besserung. Fig. 1b der Tafel zei
schenkel deutlicher. Rente bei der Entl. 50%.

Rente: [illegible] nach dem Ausfall der



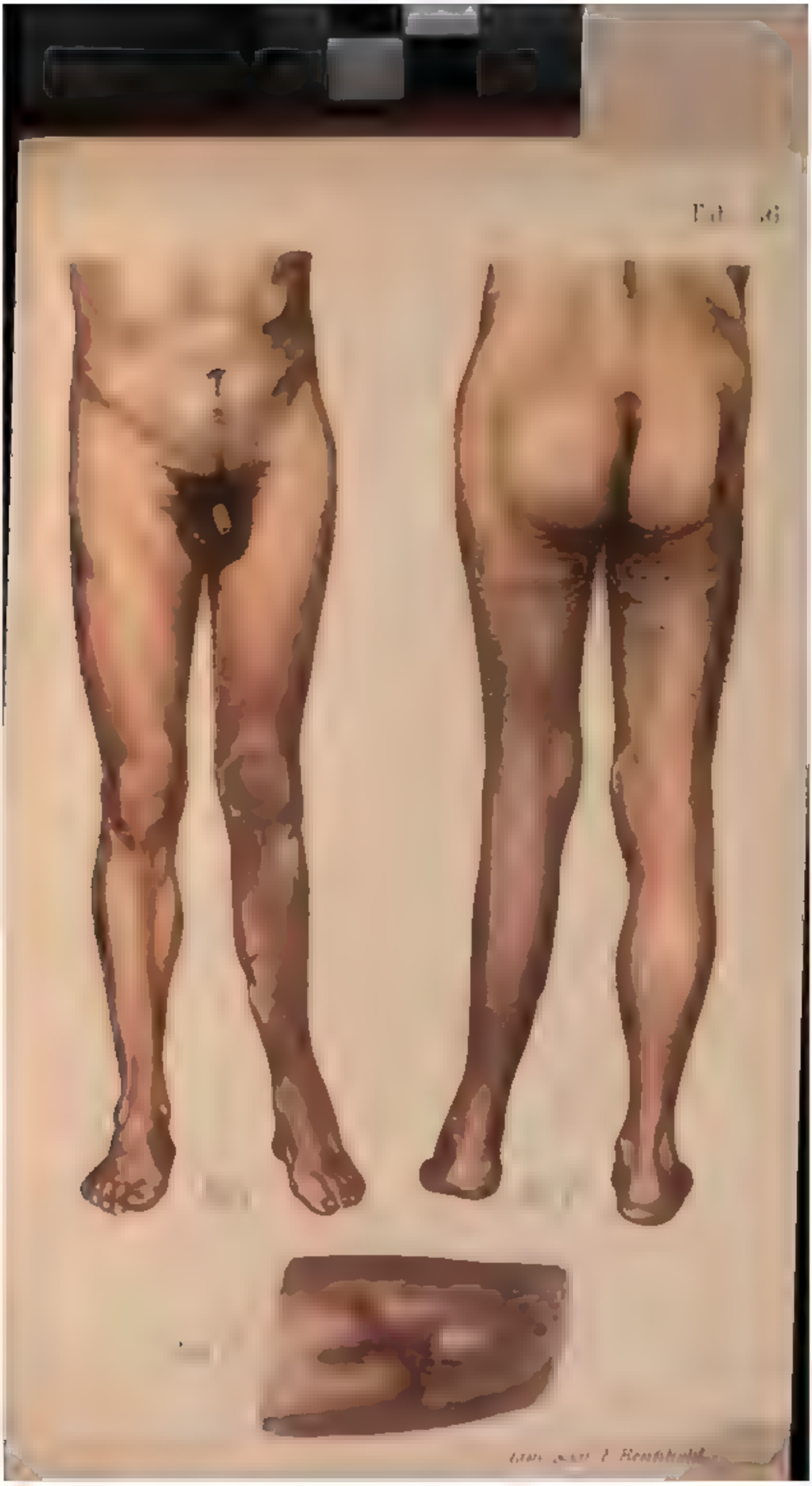

Fig. 77

Fig. 78.



...nochen
...ut to ...

Fall ...
Unfallen...

Der 3...
von der Rüst...
in der unteren...
und Genu rec...
ein ganzes Ja...
Wadenbein fest...
bis zum 21. D...
wesentlich geben...
Konsolidation de...
Ist nicht mehr fü...

Fall von kom...
Ausgeprägte Schr...
etwas genu varum ...

Der 63jährige ...
2 m von einer Rostung...
des rechten Unterschen...
die Wade. Zunächst K...
in seiner Wohnung wel...
Lange Eiterung un...
narbige Verwachsung mit...
vorn am Schienbein. Da...
die Verkürzung, Verbiegung...
dem Schienbein die Verbi...
nach vorn deutlich erkennen...
die Verwachsung zwisch...
nach hinten sch...

n Bruch des linken Unterschenkels. Krankenhausbehandlung. Gips-
band 7 Wochen. Nachbehandlung bei mir vom 14. November 1891 bis

Fig. 4.

1. Januar 1892. Starke Verkürzung des linken Unterschenkels, unteres
ruchstück geht mit dem Fuss stark nach aussen ab, starke Verkrümmung

an der Bruchstelle. Genu valg. pes valg. Abmagerung. Rente Entlassung 20%. G. verrichtet fast alle Zimmerarbeiten.

Das Röntgenbild Fig. 84, S. 487, stammt von einem 34jährigen Arbeiter Kl., welcher am 5. Juli 1897 etwa 2 Fuder aus dem Fuder stürzte. Er erlitt einen schweren Sprunggelenkbruch, der es [illegible] dessen Verheilung. Röntgenbild [illegible] schon zum Ausdruck gekommen ist, außerdem einen Bruch in beiden Fußgelenken, speziell wurde am rechten Fußgelenk die Knöchel und am linken die Knöchel [illegible] das Fersenbein. Am rechten Unterschenkel konnte man die Knochenverbiegung wie auf beifolgendem Bilde Fig. 85, S. 489 sehen. Krankenhausbehandlung bis 30. August 1897. Nachbehandlung bis 11. August. Entlassen mit 50% Rente. Durch Sch. G. B. 75% [illegible] die auch heute noch [illegible] werden.

Fall von Pseudarthrose des Schienbeins und geheilter Fraktur des Wadenbeins. Fig. 85, S. 490, und Fig. 86, S. 491.

Dem 30jährigen Maurer J. Sch. fiel am 16. Oktober 1889 ein eisernes Trägel gegen den linken Unterschenkel. Unter anderen Verletzungen erlitt er einen Bruch des linken Unterschenkels. Krankenhausbehandlung 1 Jahr und 14 Tage, auf Wunsch seiner Frau entlassen. Im Gipsverband der 8 Wochen lag nachher Bäder und Elektrizität. Fig. 85 lässt am linken Unterschenkel deutlich die Narbe, die Bruchstelle, die Abknickung und Geschwulstbildung erkennen. Man sieht außerdem die starke Abmagerung der Beine und die Verkürzung. Auch auf der Rückseite fällt die starke Abmagerung auf. Auffallend ist die starke Verkleinerung der linken Gesäßseite.

Das Röntgenbild Fig. 86, S. 491 lässt deutlich die Pseudarthrose, die Geschwulstbildung und die mit Dislokation nach hinten geheilte Fraktur der Fibula erkennen. Sch. trägt eine Prothese und einen Stock. Rente 100%, zum Teil auch wegen deform geheilter Radiusfraktur. Bis jetzt keine Besserung. Abbildungen stammen aus dem Anfang des Jahres 1899.

Das Röntgenbild Fig. 87, S. 493, betrifft den 21jährigen Arbeiter G., welcher sich den Schienbruch am 3. Juni 1897 durch Herunterfallen einer eisernen Säule gegen den Unterschenkel zugezogen hat. Krankenhausbehandlung bis 2. September 1897. Nachbehandlung bis 14. Januar 1897. Verkürzung, Genu valgum, Pes valgus, Anschwellung, hinkender Gang, Atrophie. Bei der Entlassung war vom Genu valgum und Pes varus wenig zu sehen, Anschwellung hatte nachgelassen, geringe atrophische Störung. Das Röntgenbild stammt von der Zeit der Entlassung. Erst ein Jahr darauf zeigte das Röntgenbild die völlige Verheilung des Knochenbruchs. G. hatte nach seiner Entlassung zunächst eine Dienerstelle angenommen, später machte er eine Seereise nach Amerika als Heizer, konnte somit alle schweren Arbeiten verrichten. Ist jetzt ve.

Fig. 83

Fig. 78

Die isolierten Brüche des Schienbeinschaftes der Mittelmeer in der unteren Hälfte haben [illegible] stehungsursache [illegible] Brüche der Unterschenkelknochen an [illegible] Hose.

Die *Symptome* [illegible] sind [illegible] in der Regel [illegible] ausgeprägt. Infolge der Dislokation in der Bruchlinie der Fibula treten Verschiebungen in den [illegible]

Fig. 85.

unteren Gelenkverbindungen zwischen Tibia und Fibula auf die in manchen Fallen besonders die Funktion des Fuss gelenks beeintrachtigen.

Fig. 8



Fig. 88

Rente. 20—33⅓ % und darüber, später, bei geringer Verkürzung, guter Funktion und Gebrauchsfähigkeit 0 %.

Die Dislokationsstörungen nach den *isolierten Wadenbeinbrüchen* kommen besonders am Fuss, in der Articulatio tibio-fibularis inferior zum Ausdruck. Häufig entsteht hierdurch auch eine Supinationsstellung des Fusses.

Manche Unterschenkelbrüche heilen mit ganz erheblicher Dislokation, trotz sorgfältiger Behandlung in renommierten Krankenhäusern. Ich verfüge über eine ganze Reihe derartig schlecht geheilter Fälle, von denen ich verschiedene photographiert, in Gips modelliert und röntgographiert habe. Wenn schlechte Heilungen also trotz der besten Hilfsmittel in den besten Krankenhäusern vorkommen, dann hat man kein Recht, eine in der Landpraxis schlecht geheilte Fraktur gleich dem Arzt in die Schuhe zu schieben, um so weniger, als dieser mit den denkbar schwierigsten Verhältnissen zu kämpfen hat.

Im unteren Drittel kommen auch häufig die Unterschenkelbrüche nach *Umknicken mit dem Fuss vor.* In manchen Fällen werden hiervon Tabetiker betroffen, die bis dahin von der Tabes in ihrer Erwerbsfähigkeit noch gar nicht gestört waren. Man kann dann beobachten, wie sich die Tabes nach dem Unfall rapide weiter entwickelt.

Aber auch bis dahin nachweislich ganz gesunde Leute können sich durch Umknicken mit dem Fuss den Unterschenkel brechen.

Fall von Bruch des rechten Schienbeines im unteren Drittel nach Umknicken. Augenscheinlich günstige Heilung. (*Ostermeister*) Fig. 88, S. 405.

Der 41jährige Maurer Sp. glitt im Jahre 1888 im Zimmer aus und fiel hin. Der [illegible] Arzt stellte Schienbeinbruch fest. 10 Wochen zu Bett gelegen. Nach [illegible] Heilung dieses [illegible] Unfalles [illegible] er auf Rente [illegible] wenig arbeiten. Die Heilung dauerte 3 Jahre. Später häufige Fussschmerzen an der mit dem Knochen verwachsenen Narbe, häufige [illegible].

Keine Rente, weil kein Beruf[illegible] als.

Fig. 89, S. 409 ist ein *Fall von sehr starker Supinationsverbiegung*, welche sich der 46jährige Arbeiter [illegible] nach vor dem Bestehen des [illegible] Versicherungsgesetzes zugezogen. Er lag damals ca. 4 Wochen an der Verletzung zu Bett, 2 Wochen später fing er allmählich an leichtere Arbeiten zu verrichten, nach 8 Wochen vorige Stellung, keine Beschwerden.

...ren des Drittel ube

Diese Bruche haben Fussgelenks unmittelbaren

1. Die Supran

Entstehungsursache: Me Fall oder Sprung von der

Symptome: Valgus- oder und Fusses vergl. die nacht kurzung des Unterschenkels Teiles, Abmagerung der g Oedem bezw. blaurote Schw Fussgelenk, Gehstorungen. V Knöchelbruchen möglich.

Die Figuren 91 und 92, S. Zimmerer V., welcher am 19. Ol und von einem durchgebrochenen äusseren Knöchel des rechten Fus

Verletzung: *Supramalleolar* Die Tibia war etwa



Fig. 8.



Fig. 9.



Fig. vi

Fig. vii

Fig. 93, S. 505.

Die Abbildung betrifft den 48jährigen Maurer R., der am 30. September 1898 mit einer zusammenbrechenden Rüstung herabstürzte. Das Röntgenbild zeigt die Bruchform und die typische Inclinationsstellung. Die Behandlung dauerte bis 17. Februar 1899, wurde dann abgebrochen und musste am 21. April 1899 wieder aufgenommen werden. Hochgradige Versteifung des Fussgelenkes, Verkürzung, ataktische Störungen, hinkender Gang.

Rente 50%.

Schwerer Fall von Splitterbruch des Unterschenkels dicht über dem Fussgelenk, supramalleolare Fraktur. Fig. 94, S. 507, und Fig. 95, S. 508.

Der 51jährige Maurer Sk. stürzte am 27. Mai 1898 von der Stubenrüstung. Anfangs Krankenhausbehandlung, Nachbehandlung in meinem Institut vom 11. August 1898 stationär, vom 19. Dezember 1898 bis 25. März 1899 ambulant, darauf Entlassung mit 50%. Es bestand bei dem sehr grossen, fettleibigen und stark plattfüssigen Mann eine elephantiastische Anschwellung des ganzen rechten Beins und eine hochgradige Anschwellung des linken Beins. Das Röntgenbild Fig. 94 giebt das Profilbild wieder. Starke Zersplitterungen und Verschiebungen der Knochen an den Bruchstellen. Bewegung im Fussgelenk war anfangs vollständig aufgehoben, später eine sehr gute. Bei der Entlassung ging der Verletzte immer noch am Stock.

2. Die Epiphysenbrüche.

Die Epiphysenbrüche am unteren Ende der Unterschenkelknochen kommen nur bei jugendlichen Personen durch Umknicken, Sprung von Wagen, von der Treppe, durch direktes Herauf- oder Heranfallen von Gegenständen und nach ähnlichen Ursachen vor. Die Heilung vollzieht sich gewöhnlich rasch und günstig. In einem von mir beobachteten Falle, bei dem auch das Wadenbein gebrochen war, dauerte die Arbeitsunfähigkeit bei dem 16jährigen Burschen genau 4 Wochen.

Kompressionsbrüche der Tibia am unteren Ende.

Entstehungsursache wie bei den Kompressionsbrüchen am oberen Ende. Sie können mit einem Kompressionsbruch des Fersenbeins oder eines Wirbelkörpers kombiniert sein, Frakturen des Malleolus externus sind gewöhnliche Nebenerscheinungen. Die Steifigkeit im Fussgelenk kann

Fig. 95

durch richtige Diagnose und sachgemässe ärztliche Behandlung verhütet werden.

Im übrigen sind *die späteren Symptome*:

Verdickung des unteren Teils des Unterschenkels und des Fussgelenks, eventuell Anschwellung, Verkürzung bezw. Verlagerung der Malleolen, eventuell Pes valgus oder Pes varus, atrophische Störungen in der ganzen Extremität, Bewegungsstörungen im Fussgelenk, Gehstörungen. In einem Falle von Kompressionsbruch des Fersenbeines und der Tibia am unteren Ende dauerte die Arbeitsunfähigkeit bei dem 40jährigen Manne, einem starken Potator, gegen 9 Monate. Der Ma. extern. war auch gebrochen.

Tafel XXXVII.

Figur 1. *Narbe in der Kniekehle, Narbe auf der Wade und um das Fussgelenk, venöse Stauung.*

Das Bild betrifft den 62jährigen Arbeiter L., welcher sich Hautabschürfungen am rechten Unterschenkel und Fussgelenk zugezogen, woran sich eine Phlegmone anschloss. Die Narbe in der Kniekehle retrahierte sich stark und platzte bei etwas stark forcierter Streckbewegung jedesmal auf, daher häufiges Wundwerden und Beugestellung im Knie. Bei mir nachbehandelt vom 19. März bis 18. Juni 1898. Entlassen mit 40%, die auch heute noch bestehen. Völlige Streckfähigkeit des Kniegelenks, Narbe seitdem nicht mehr aufgeplatzt. Klagt über Schmerzen und Schwerfälligkeit im Bein.

Fig. 2 betrifft den 35jährigen Arbeiter Sch., welchem am 26. Nov. 1894 ein Kessel mit siedendem Wasser auf beide Beine fiel. Quetschung des linken Unterschenkels, zum Teil auch des rechten. Hochgradige Verbrühung, lange Eiterung, Transplantationen. Behandlung dauerte im ganzen nahezu 2 Jahre. Später nach der Entlassung mehrfache Wiederaufnahme des Heilverfahrens.

Das *Bild zeigt die starke Narbenbildung um das linke Fussgelenk und den Unterschenkel.* Ersteres ist völlig steif, der Mann geht an 2 Stöcken. Rente 90%. Im letzten Jahre Besserung des Ganges.

Die Pseudarthrosen des Unterschenkels.

Die Heilung unter Pseudarthrosenbildung kann sowohl an beiden Unterschenkelknochen, als auch nur an einem vorkommen. Die Pseudarthrose des Schienbeins hat bei den Arbeitern stets eine schwere Gebrauchsstörung des Beines im Gefolge. Nur ausnahmsweise kommt es vor, dass die Verletzten trotz der Pseudarthrose ihre Arbeiten wie früher verrichten können.

So kenne ich einen Maurer, welcher — allerdings noch zu einer Zeit *vor* dem Bestehen des U.-V.-G. — mit dem ungeheilten Schienbeinbruch im Gipsverband täglich auf der Rüstung seine Arbeit verrichtete. Sobald sein Gipsverband anfing schadhaft zu werden, hat er für die Instandsetzung stets selbst gesorgt, da ihm Gips immer zur Verfügung stand. Nach 2 Jahren merkte er keine Beweglichkeit mehr an der Bruchstelle des Schienbeins. Als ich den Mann etwa 15 Jahre später wegen eines Betriebsunfalles in Behandlung bekam, konnte ich auch nur eine vollkommen feste Vereinigung der Tibia feststellen.

Die Symptome einer Pseudarthrose des Unterschenkels sind folgende:

Vor allen Dingen fällt die Verschieblichkeit an der

[redacted]

Bruchstelle auf. Die Verletzten machen schon selbst darauf aufmerksam. Weil sie daher keinen genügenden Halt im kranken Bein haben, können sie ohne Schienenstützapparat bezw. festen Verband und ohne Stock nicht gehen. An der Bruchstelle findet sich nach komplizierten Brüchen in manchen Fällen eine mit der Narbe verwachsene Exostosenbildung, die im Laufe der Zeit grösser werden kann. Die unteren Knochen, also das untere Bruchende des Unterschenkels inklusive Fussknochen, sind stets mangelhaft ernährt. Daher ist der Fuss der verletzten Seite auch meist kleiner und abgemagert. Oberhalb der Bruchstelle ist die Abmagerung auch gross, aber gewöhnlich nicht so hochgradig, wie unterhalb derselben. Die Fussohle zeigt eine stark verkleinerte Auftrittsfläche. Die Haut des kranken Beines — besonders unterhalb der Bruchstelle — ist zu Anfang, in den ersten Monaten, immer cyanotisch verfärbt, fühlt sich kühl an. Die Cyanose legt sich später, um, besonders in der Fussohle, eine deutliche und dauernde Blässe zu erreichen, während das Kältegefühl nicht vollständig schwindet, sondern bis zu einem gewissen Grade bestehen bleibt.

Liegt die Pseudarthrose ganz in der Nähe des Fussgelenks, so kann dieses vollkommen steif werden. Unter besonderen Umständen können auch die Pseudarthrosen sehr schmerzhaft sein.

Behandlung. Frühzeitige Gehverbände bezw. Prothese bei verzögerter Heilung der Fraktur, Massage, Bäder, Elektrizität. Wenn möglich Uebungen an medico-mechanischen Apparaten.

Erwerbsunfähigkeit immer hoch, 50—66⅔ % und darüber.

6. Die Verletzungen und traumatischen Erkrankungen des Fusses.

Anatomisch funktionelle Vorbemerkungen über den Fuss

Den Schlussstein des Stütz- und Bewegungsapparates bildet der Fuss. Vom Schienbein übernimmt der Fuss die Last des Körpers, und zwar direkt der Talus, von dem sie auf das Fussgewölbe über

tragen wird. In der Ruhelage hat der Fuss dorsalwärts die Fo
eines doppelt konvexen, plantarwärts die eines doppelt konkaven G
wölbes. Sobald der Fuss den Boden berührt und die Körperlast a
genommen hat, ist auch die Form des Fusses verändert. Die dors
Konvexität ist bedeutend abgeplattet, das plantare Gewölbe hat s
gesenkt und vereinfacht, indem der äussere Gewölbebogen durch d
innige Berührung mit dem Boden verschwunden ist. Mittelfussknoch
und Zehen haben sich sowohl nach vorn als auch fächerförmig na
den Seiten verschoben, kurz, der Fuss ist länger und breiter gewordn
(Es bildet somit der stehende Fuss für sich allein ein Nischengewölb
werden beide Füsse mit den inneren Rändern an einander gestellt, s
haben wir ein Kuppelgewölbe.

Diese Formveränderung des Fusses vollzieht sich unter dem E
fluss der Körperschwere. Der Ausdehnung bei der Belastung folg
die Weichteile (Bänder, Sehnen, Muskeln), indem diese gedehnt werd
Mit der Zunahme der Belastung kann diese Ausdehnung aber nur b
zu einer gewissen Grenze vor sich gehen. Die reflektorische Ko
traktion, besonders der kurzen Fussmuskeln, verhindert eine allzu gro
Ausdehnung. Wird der Ausdehnungscoefficient des Fusses durch all
grosse oder plötzliche Belastung überschritten, dann versagt der Fu
seine Dienste, es tritt dann leicht an irgend einer Stelle im Fussgewölb
und zwar dort, wo die grösste Gewalt stattfindet oder die grösste Nac
giebigkeit vorhanden ist, eine Ruptur oder Fraktur ein.

Ist diese Gestalt des Fusses beim aufrechten, geraden Steh
eine konstante, so variiert sie ganz bedeutend in den verschiedene
Stellungen beim Gehen. Ohne auf Einzelheiten einzugehen, sei n
darauf hingewiesen, dass z. B. in einem bestimmten Akt des Gehe
der vorn stehende Fuss bei gebeugtem Knie, eine Pronationsstellu
einnimmt, während der andere Fuss, bei gestrecktem Knie, hinten a
den Zehen steht. In beiden Stellungen bietet der Fuss von einand
völlig verschiedene Formen. Als Stützpunkte des Fusses beim Steh
machen sich besonders geltend der Fersenhöcker und die Köpfchen des
und des 5. Mittelfussknochens. Die drei Stützpunkte entsprechen der math
matischen Thatsache, dass man durch 3 Punkte eine Ebene legen kan
Nach den Untersuchungen H. v. Meyers bildet die hauptsächlichs
vordere Stütze des Fussgewölbes das Capitulum ossis metatarsi III.

Meyer glaubte seine Behauptung damit beweisen zu können, das
wenn man vom Fuss die übrigen Metatarsalknochen entfernt, der übri
gebliebene dritte allein zum Stehen ausreicht.

Wenn es nun auch richtig ist, dass viele Menschen beim Geh
vorzugsweise mit dem Köpfchen des 3. Metatarsus auftreten, so i
dieses wiederum bei sehr vielen mit ganz normal gebauten Füsse
nicht der Fall. Sorgfältige Untersuchungen an einer grossen Anzah
von Füssen gesunder Menschen beweisen dies zur Genüge.

Mit dem Unterschenkel verbindet sich ausschliesslich der Tal
der von beiden Malleolen wie von einer Gabel umfasst wird. An de
lateralen Seite hat die Tibia über der Talusrolle einen Ausschnit

incisura fibularis, der sich etwa 2 Finger breit aufwärts erstreckt. In diesem Ausschnitt lagert die Fibula. Das Sprunggelenk erstreckt sich durch diese Artikulation konkav nach aufwärts. Es ist dies kein Gelenk im anatomischen Sinne, aber die Fibula macht hier doch Bewegungen, mit denen wir rechnen müssen. Der Malleolus fibulae reicht weiter abwärts als der Malleolus tibiae. Seine Lage gestattet ihm, bezw. der Fibula überhaupt eine grössere Beweglichkeit als der Tibia. Wird bei der Extension die Fibula etwas nach oben, bei der Flexion nach unten bewegt, so dreht sie sich bei der Adduktion und Abduktion um ihre Längsachse. An der fibularen Seite des Talus reicht die Gelenkfläche weiter hinab als an der medialen Seite und erreicht fast den unteren Rand des Talus. Der untere Teil dieser Gelenkfläche buchtet sich nach aussen mehr oder weniger aus, sodass das Ende des Malleolus fibulae unmittelbar an diese Stelle anstosst (Fraktur der Malleolen).

Die Talusrolle verkleinert sich nach hinten, daher bei der Plantarflexion des Fusses in dem Talocruralgelenk Rotationsbewegungen möglich sind. Die Kapsel befestigt sich in der Peripherie der überknorpelten Flächen. Sie ist vorn und hinten schlaff, spannt sich bei der Extension hinten, bei der Flexion vorn. Bei Flüssigkeitsansammlungen buchtet sie sich hinaus. Seitlich wird die Kapsel durch die beiden Ligg. lateralia verstärkt. Zwischen den 3 getrennten Teilen des äusseren Seitenbandes befinden sich dünne Kapselstellen. Hier kann es zu Ausstülpungen kommen und eventuell zur Kommunikation mit der Articulatio talo-calcanea posterior.

Das Lig. mediale ist viel stärker als das äussere Seitenband und bildet einen kontinuierlichen, in die Gelenkkapsel eingewebten starken Faserzug, der sich nach unten verbreitert und von dem unteren Umfang des Malleolus der Tibia sich zum Talus, Calcaneus und über das Pfannenband fort bis zum Os naviculare erstreckt (Lig. deltoideum). *Jede Zerreissung dieses Bandes bedingt eine Eröffnung des Gelenkes.* Das Band fixiert das *Pfannenband* (Lig. calcaneo naviculare plantare).

Unmittelbar unter dem Pfannenbande liegt die starke Sehne des M. tibialis posticus und geht zur Tuberositas ossis navicularis. — Die grösste Beweglichkeit hat der Fuss in seiner Verbindung mit dem Unterschenkel im eigentlichen Fussgelenk (Articulatio talocruralis).

Folgende Bewegungen sind im Fussgelenk möglich:

1. Dorsalflexion, Streckung, der Fussrücken nähert sich dem Unterschenkel, so dass beide einen spitzen Winkel bilden, der für gewöhnlich ca. 25° Exkursionsweite beträgt (Ausgangsstellung: Fuss und Unterschenkel bilden einen rechten Winkel). Da in dieser Stellung die Malleolen den breitesten Querdurchmesser umfassen, müssen sie auch am weitesten auseinander stehen. Rotationsbewegungen sind hier normaliter nicht möglich, die unteren hinteren ligamentösen Verbindungen zwischen Tibia und Fibula sind gespannt. Die hier in Betracht kommenden Muskeln sind: Tibialis anticus und der Peroneus tertius (Nervus peroneus profundus).

2. Die Plantarflexion, Beugung. Der Fussrücken entfernt sich



Unemp

Ba

Achse

Sprungge

3 A

Malleolus

Durchmess

gespannt, d

mit einer Se

Muscul

4 Abdu

Malleolus inter

Der Durchmess

wird gespannt,

duktion geht el

N peroneus pro

3 und 4 M

nation handelt, ein

Pro und Sup

unter Fixation des

oder Pro und Supin

Es bleibt noch

lunationen aller 4 bes

5 Die Kreisbew

ungen macht —

Zum Schluss ist

zu erwähnen Dieselben

ungen Nur im Grundg

aktive Adduktion und Ab

Störungen in der Fu

infolge von Krankheiten

Extremität meh

beeinf

Immerhin werden Supramalleolarfrakturen, einfache Knöchelbrüche, Frakturen des Fersenbeins und Sprungbeins noch häufig genug als Verstauchungen diagnostiziert. Setzt man bei einer Verstauchung des Fussgelenks eine Zerrung bezw. Zerreissung innerhalb seiner ligamentösen Verbindungen voraus, dann kann man sich in den späteren Stadien der Verletzung *die Schwäche im Fussgelenk*, über die die Verletzten klagen, sehr gut vorstellen.

Weitere Symptome sind: Anschwellung des Fussgelenks, Auftreibung der Kapsel, Schmerzen, Atrophie der Muskulatur, häufig nur im Unterschenkel, manchmal aber auch in der ganzen Extremität.

In den leichten und mittelschweren Fällen pflegt völlige Heilung in kurzer Zeit einzutreten.

Rente von 0—20%, in den schweren Fällen darüber.

Es giebt auch Verstauchungen, *typische Distorsionen*, die sowohl eine längere Heilungsdauer in Anspruch nehmen, als auch für lange Zeit üble Nachwirkungen mit relativ hoher Erwerbsunfähigkeit zur Folge haben können.

Die Ursache ist dieselbe, wie sie bei den ersterwähnten Verstauchungen zu sein pflegt, nur ist die Gewalteinwirkung meist eine heftigere.

Gewöhnlich findet man einen Fehltritt, Umknicken mit dem Fuss nach Tritt auf ein kleines Steinchen, Fall oder Sprung auf den Fuss und nachheriges Umknicken als Entstehungsursache.

Die hier in Rede stehenden typischen Distorsionen haben nun nicht allein eine Bänderzerreissung zur Folge, sondern auch ausgesprochene Subluxationen im Fussgelenk bezw. im Tarsalgelenk. Die Röntgenphotographie hat uns über diese Distorsionsstörungen den besten Aufschluss gegeben. Regelmässig sieht man schon äusserlich eine Stellungsveränderung gewöhnlich des Malleolus externus, so dass man immer geneigt ist, in dem verdickt aussehenden äusseren Knöchel einen geheilten Bruch zu sehen, um so mehr, als der Breitendurchmesser, mit dem Tasterzirkel gemessen, grösser ist, als beim gesunden äusseren Knöchel. Nicht selten sieht man auch den inneren Knöchel verdickt, seine

Umrandung etwas verschwommen. Der Fuss steht in einer grossen Anzahl von Fällen in geringer *Supination*, seltener in geringer Pronation.

Im ersten Falle kann man durch genauen Vergleich an beiden parallel gestellten Füssen sehr häufig sehen, dass der Malleolus externus etwas nach hinten gerückt ist, während bei der Pronationsstellung des Fusses das Umgekehrte der Fall zu sein pflegt, der hintere Rand dieses Malleolus etwas absteht und die Peroneussehnen stark hervortreten. Hier handelt es sich aber zunächst um eine Stellungsveränderung des Malleolus externus. Das Röntgenbild zeigt nun aber auch ganz deutlich, dass die Fibula aus ihrer Verbindung mit der Tibia Incisura fibulae herausgetreten ist, so dass man wohl berechtigt ist, von einer *Subluxatio tibiofibularis externa* zu sprechen. Man sieht auch ferner, dass der Schaft der Fibula sich dem der Tibia sehr genähert [illegible] oder auch umgekehrt, entfernt hat [illegible], das vordere Ende des Fersenbeins, Caput calcanei, hat oft seinen normalen Platz im Würfelbein verlassen und ist etwas nach oben getreten, ebenso ist das Sprungbein-Köpfchen etwas in die Höhe gegangen. Demnach auch eine Subluxation im Chopart'schen Gelenk. Diese Verrenkung des Mal. ext. kann man in einer Anzahl von Fällen bis nach dem Capitulum deutlich verfolgen.

Wie bereits erwähnt, sind die Supinationsstellungen die häufigsten Formen, die nach meinen Untersuchungen bei den Distorsionen des Fussgelenks zur Beobachtung kommen. Man wird da wohl eine Zerreissung in der vorderen ligamentösen Verbindung zwischen Tibia und Fibula und Talus bezw. kleine Knochenabsplitterungen annehmen müssen. Der nach hinten gezogene Malleolus externus beeinflusst natürlich auch eine Stellung des Sprungbeins im Sinne der Supination, das Fersenbein ist um seine Längsachse ein wenig nach aussen gedreht, so dass seine laterale Wand wie verdickt aussieht und eine geheilte Kompressionsfraktur vortäuscht. Diese Stellungsveränderung des Talus kann aber auch nicht auf das untere Schienbeinende ohne Einfluss bleiben. Auch im Talocruralgelenk sieht man eine Subluxationsstellung. Das Schienbein erscheint etwas nach aussen rotiert, das Knie steht zuweilen auf



der verletzten Seite etwas höher, als auf der gesunden, schliesslich sieht man auch die Spina anterior superior der verletzten Seite etwas höher stehen. Die Muskeln, besonders des Unterschenkels, sind erschlafft, es können aber auch in den schweren Fällen starke Atrophien in der ganzen Extremität vorhanden sein. Bei der Supinationsstellung des Fusses wird vorzugsweise der äussere Fussrand zum Auftreten benutzt, die Metatarsen werden in ihrer Breite aneinandergedrückt, der Fuss wird verschmälert.

Fall von Luxatio tibio-fibularis inferior nach Distorsion im Fussgelenk. Fig. 96, S. 517.

Der 40jährige Arbeiter W. glitt am 25. Januar 1898 auf der Leiter aus und fiel von der 4. Sprosse herunter. Zuerst im Krankenhause behandelt 7 Wochen, 14 Tage Schienen-, 4 Wochen Gipsverband, in der 8. Woche Gehversuche. Nachbehandlung bis 14. Oktober 1898. Es bestand lange Schwellung des Fussgelenks, das Gehen war sehr lange erschwert. Man sieht hier deutlich die Verschiebung des Talusköpfchens und der vorderen Partie des Calcaneuskopfchens nach oben, sowie die Verschiebung des äusseren Knöchels nach hinten. Der Fuss stand in Supination.

Die Funktion braucht in den leichteren Fällen nicht wesentlich oder gar nicht zu leiden. Die Verletzten können sogar meist nach etwa 5—6 Wochen ganz gut gehen, sie klagen aber immer noch über Schmerzen genau im subluxierten Gelenk des Fusses und darüber, dass sie keine Lasten tragen können. In den schwereren Fällen hingegen leidet die Funktion ganz bedeutend. Der Gang ist sehr mühsam. Die ganze Extremität zeigt starke Abmagerungen, die besonders am Fuss sehr stark zum Ausdruck kommen. Diese Störungen können mindestens 1/2 Jahr und darüber dauern, bevor der Verletzte wieder die Arbeit aufnehmen kann.

Behandlung. Korrektion der falschen Stellung durch redressierende Verbände, Schnürstiefel mit entsprechender Einlage, mechanotherapeutische Uebungen an Apparaten, Massage, Elektrizität etc.

Erwerbsunfähigkeit. 20%. Wenn Gehen ohne Stock nicht möglich ist, 50% und darüber.

Ausser den typischen Distorsionen des ganzen Fussgelenks — des oberen Sprung- und des Chopart'schen Gelenks — giebt es auch Distorsionen, welche eine isolierte

Tafel XXXVIII.

Fall von Atrophie des Fussrückens und der Fussohle nach Fersenbruch.

Der 24jährige Arbeiter R. stürzte am 16. August 1898 auf dem Bau eine Etage herab und erlitt einen Bruch des linken Fersenbeins. Behandlung zuerst im Krankenhause, später vom 22. Oktober 1898 bis 20. April 1899 ambulant in meiner Anstalt. Man sieht sehr deutlich die Abmagerung der Muskulatur des linken Fusses. So fehlt der kräftige Abductor hallucis, ebenso der Bauch des Ext. comm. brev. Auch die Zehen stehen hier lichter neben einander, als am gesunden Fuss. Die Fussohle zeigt eine Verschmälerung und etwas blässere bis blaue Verfärbung. Die Aponeurose, die am gesunden Fuss deutlich zum Vorschein kommt, ist am atrophierten Fuss nicht zu sehen. Der hier stehende Sohlenabdruck Fig. 97 zeigt deutliche Verkleinerung der Auftrittsfläche des Fusses und geringe Abplattung.

Fraktur des inneren Knöchels vorzutäuschen im stande sind, wobei dieser aber vollkommen intakt ist. Aeusserlich sieht man den inneren Knöchel stark hervortreten, seine Umrandung etwas verschwommen. Valgusstellung besteht in der Regel nicht. Das Röntgenbild zeigt — wenn man die Aufnahme mit nach aufwärts gerichteter Fusspitze macht — im Vergleich zum gesunden Fuss einen vergrösserten Zwischenraum zwischen der überknorpelten Gelenkfläche des Malleolus internus und der medialen Wand der Talusrolle. Da ich in einer Anzahl von Fällen eine etwas abnorme Beweglichkeit des Malleolus externus feststellen konnte, nehme ich an, dass diese Form der Distorsionsstellung in Zerreissungen des auf der lateralen Seite des Fussgelenks liegenden ligamentösen Apparates zu erklären ist. Die Arbeitsfähigkeit pflegte bei diesen Distorsionen schon nach wenigen Wochen einzutreten. Das Tragen einer festen Binde um das Fussgelenk, besonders bei der Arbeit, wurde immer für vorteilhaft erklärt. Bei einem Ausfall in der E. pflegte sich der Prozentsatz der Eu. zwischen 10—20%, selten darüber zu bewegen. Nach ca. 6 Monaten durchschnittlich waren die Verletzten vollkommen wieder hergestellt.

Die Verrenkungen des Fussgelenks.

Die *Subluxationen* im Talo-crural, Talo-tarsal und im Chopartschen Gelenk sind schon bei den Distorsionen besprochen worden.

Die *reponierten Luxationen* im Talo cruralgelenk konnen vollstandig heilen, ohne eine Funktionsstörung, zu hinterlassen oder sie machen für die Folgezeit noch Beschwerden, welche sich der Hauptsache nach aussern entweder in einem

Fig 97

Schlottergelenk oder in einer Steifigkeit mit Bewegungsbeschrankungen im Fussgelenk

Letztere sind bedingt durch Verwachsungen, Kontrakturen, Stellungsveranderungen im Fussgelenk. Dazu kommen Schmerzen im Fussgelenk bei Bewegungen, knarrende Gerausche in denselben, atrophische Storungen im Fuss bezw im ganzen Bein

Behandlung. Symptomatisch. Eu ca 20%

Die seitlichen Luxationen sind meist mit Knöchelbrüchen kompliziert. Die späteren Symptome fallen daher auch mit denen der Knöchelbrüche zusammen. Es handelt sich in der Folgezeit entweder um eine Valgus- oder Varusstellung des Fussgelenks, Beugestellung im Kniegelenk, Bewegungsstörungen, Muskelatrophie.

Die Luxationen des Talus.

Von den seitlichen Luxationen des Sprungbeins seien zunächst diejenigen hier erwähnt, welche man wohl noch zu den *Subluxationen* rechnen darf, bei denen die veränderte Stellung des Talus auch in den späteren Stadien der Verletzung auffällt. Es handelt sich hier um Verletzungen, die unter der Diagnose »Fussverrenkung«, Verstauchung, gelegentlich aber auch unter »Knöchelbruch« einhergehen und wohl niemals reponiert werden. In den meisten Fällen beobachtet man die Subluxation des Talus nach innen. Man kann den inneren Rand der Talusrolle, wie auch den Hals und Kopf am medialen Fussrande deutlich hervortreten sehen. Der Fuss steht in geringer Valgusstellung, die Konturen des äusseren Knöchels sind fast ganz verschwunden. Die Beugung und Streckung lassen sich im oberen Sprunggelenk relativ gut ausführen, während die seitlichen Bewegungen gestört sind; die Wadenmuskulatur ist meist atrophiert. In manchen Fällen ist das Tragen eines geeigneten Schnürstiefels mit entsprechender Einlage notwendig, in den besonders schweren Fällen wird für einige Zeit auch ein Schienenstiefel nötig sein.

Die Eu beträgt hier durchschnittlich 20—25%.

Auch Subluxationen des *ganzen Talus* nach aussen mit nachfolgender Varusstellung kommen zur Beobachtung, wenn auch seltener, als die erste Form. Auch ist diese Subluxation gewöhnlich mit einer Fraktur des Malleolus externus bezw. der Fibula kombiniert.

Die veralteten Luxationen des Talus machen schwere Funktionsstörungen, die um so auffallender sind, wenn eine Fraktur gleichzeitig mit einher gegangen war. (Vrgl. diese.)

Symptome: Form des ganzen Fusses, besonders des

Fussgelenks sehr verandert; je nach der Art der Luxation kann die Extremitat verlangert oder verkurzt sein; Fussgelenk steif, Pes valgus oder Pes varus. Atrophische Storungen im ganzen Bein, stark behinderter Gang.

Therapie: Die Reposition auf blutigem Wege sollte noch versucht werden.

Eu.: **Gewöhnlich nicht unter 50%.**

Die gut reponierten Luxationen des Talus geben gewohnlich ein gutes funktionelles Resultat. Es bleiben aber doch in verschiedenen Fallen Verwachsungen und *Gelenksteifigkeiten mit atrophischen Storungen zuruck.*

Hatte sich der Taluskopf nach aussen durchgestossen, so ist, auch wenn die Infektionsgefahr verhindert wurde, durch Verwachsung der Narbe mit dem Knochen die Gelenksteifigkeit spater eine um so grossere.

Umgekehrt kann auch ein Schlottergelenk nach Reposition des luxierten Talus zuruck bleiben.

Die typischen Knochelbruche.

412 Beobachtungen von Knöchelbrüchen

Die Pronationsfrakturen Fractura malleoli interni, fractura fibulae supramalleolaris bekommt man auch nach erfolgter Heilung der Fraktur in der ursprunglichen Stellung zu sehen Diese Frakturen entstehen *durch Umknicken des Fusses* in Pronation, d. h. der Fuss wird nach aussen abgeknickt. Im Sprachgebrauch der Arbeiter nennt man dies eine Einknickung nach innen Der innere Knochel wird vom Lig deltoideum abgerissen, die Fibula knickt über dem ausseren Knochel ein.

Symptome Nach der Entlassung aus der chirurgischen Behandlung kann der Verletzte meist noch nicht gut gehen, manchmal ist der Gang ein recht muhsamer an einem oder zwei Stocken Fuss und Unterschenkel befinden sich noch meist im Zustande blauroter Schwellung, fühlen sich oft auffallend kühl an Das ganze Bein, von der Gesassfalte abwarts, ist deutlich atrophiert, der Fuss erscheint haufig verkleinert, vorn an der Spitze und in der Mitte infolge der Abmagerung verschmalert, die Fussohle weich, abge-

magert, abgeblasst, eventuell bläulich entfärbt. Stellt man den Verletzten auf einen erhöhten Stuhl, die Füsse parallel, so sieht man den inneren Knöchel meist stark verdickt und stark hervorragend, mit einer deutlichen Neigung nach unten. Der äussere Knöchel erscheint gewöhnlich abgeflacht, über ihm sieht man eine deutliche Einknickung. Vielfach sieht man auch den inneren Knöchel etwas nach vorn verschoben, während der äussere dementsprechend nach hinten verlagert ist. Dadurch wird am medialen Rande des Fussrückens unbedingt eine mehr oder weniger deutliche Verkürzung hervorgerufen. Steht der innere Knöchel tiefer, so steht der äussere höher. Der Talus pflegt, nachdem er durch die Lösung des Lig. deltoideum seinen Halt verloren, der Pronationsstellung zu folgen und sich etwas medianwärts zu verlagern, mit ihm wird natürlich das Os naviculare nach unten und innen gezogen, kurz, der ganze innere Fussrand hat sich unter Rotation nach unten gesenkt. Dementsprechend muss sich der äussere Fussrand heben. Untere Tibiafläche und Talusrolle stehen oft nicht kongruent zu einander, sondern befinden sich im Zustande partieller Verrenkung. Die Bewegungsfähigkeit im Fussgelenk ist in der Regel gestört, manchmal sogar aufgehoben (Ankylosenbildung). Meist lassen sich Beugung und Streckung noch relativ am besten ausführen, während die seitlichen Bewegungen schwerer ausführbar sind. Manchmal kann man unter den Knöcheln bei den Bewegungen deutliches Knacken und Reiben wahrnehmen und zwar entweder unter der Hand fühlen oder sogar aus der Entfernung hören. Der Gang ist meist mehr oder weniger hinkend. Dass sich diese Valgusstellung des Fussgelenks oft auch als Valgusstellung im Knie mit Beugestellung und Innenrotation, sowie auch mit Innenrotation des Oberschenkelkopfes im Hüftgelenk verbindet, braucht wohl nicht noch besonders betont zu werden.

Die Nachbehandlung dieser typischen Knöchelbrüche kann mehrere Monate, bei älteren Personen manchmal ganz gut ein ganzes Jahr in Anspruch nehmen. Für die fehlerhafte Stellung des Fusses empfiehlt sich das Tragen eines Schnürstiefels mit entsprechender Einlage zur Verhütung einer

weiteren Valgusbildung. Manchmal werden auch Schienen mit grossem Nutzen verwendet, weil durch die Entlastung der Fuss sehr geschont und umso schneller der Heilung entgegengebracht wird.

In Fällen sehr starker Valgusstellung und namentlich bei sehr schweren Personen empfiehlt es sich, die Schienen an der inneren Seite durch eine kleine, vom Absatz ausgehende, mit der ersten sich rechtwinklig verbindende Schiene zu verstärken. Es wird hierdurch dem Fusse bedeutend mehr Halt gegeben. Daneben sind Massage, Elektrizität der Muskulatur, Uebungen an medico-mechanischen Apparaten von grossem Nutzen. Die Eu bewegt sich, je nach den Dislokationsstörungen, zwischen 25 bis $33^1/_3$ % und darüber.

Fig. 98

Beifolgendes Bild Fig. 98 stammt von dem 34 jährigen Arbeiter G., welcher an seinem linken Fuss überfahren wurde. Er erlitt einen *typischen Pronationsknöchelbruch*, welcher auf dem Bilde deutlich zum Ausdruck kommt. Man sieht den inneren Knöchel verdickt und stark hervorragend, den Fuss nach aussen verschoben, die Muskulatur des linken Beines, speziell die des Unterschenkels abgemagert.

Fall von typischem Pronationsknöchelbruch.

Anfang. Schwere Funktionsstörung.

Umstehendes Röntgenbild Fig. 99 S. 527 stammt von dem 40 jährigen Arbeiter K., welchem am 3. Juli 1897 eine mit Steinen beladene Lowry gegen den rechten Unterschenkel fuhr. Krankenhausbehandlung 10 Wochen, nach 6 Wochen Gehversuch.

Von mir untersucht am 2. Oktober 1897.

Aeusserer Bef[illegible] erhellt [illegible] grösste, den [illegible] dem Röntgenbild. Man kann hieraus schliessen, dass nur der innere Fussrand zum Auftreten benutzt wurde, die Bewegungsfähigkeit des Fussgelenks war hochgradig beschränkt.

Entlassung erfolgte am 22 Februar 1898 mit 33⅓%, nachdem der Gang sich ganz bedeutend gebessert hatte.

Bis jetzt keine Aenderung.

Fall von typischem Pronationsknöchelbruch. Fig. 100, S. [illegible]9.

Der Drogist K., 32 Jahre alt, hatte im Auftrage seines Prinzipals eine Bestellung auf dem Neubau zu verrichten. Auf einer Rüstung angekommen, brach diese zusammen, R. stürzte mit der Rüstung herunter, ein Brett schlug ihm noch gegen das linke Fussgelenk. Die Pronationsstellung ist hier auf dem Röntgenbild eine deutliche, der Fuss ist sehr stark nach aussen verschoben, der innere Knöchel tritt sehr stark hervor. Bewegungsfähigkeit gestört. Ausgang: Gute Gebrauchsfähigkeit des Fusses. R. konnte etwa nach Verlauf eines Jahres bereits den ganzen Tag etwa von 7 Uhr morgens bis 10 Uhr abends in seinem Geschäfte sich umher bewegen. Rente seit 2. November 1892 30%, ein Jahr darauf 15%. Atrophische Störungen sind am ganzen Bein noch recht stark. Beginnende Varicenbildung in beiden Beinen.

Umstehende Abbildung Fig. 101, S. 531, stellt einen sehr schweren Fall von typischer Pronationsfraktur des linken Fussgelenks dar, mit vollständiger Ankylosierung des Fussgelenks.

Es handelt sich um den 45jährigen Maler U., der am 27. Juli 1896 von der Treppe stürzte. Behandlungsdauer bis 23. April 1897, entlassen mit 33⅓%. Anfangs sehr beschwerlicher Gang, der sich später etwas besserte. Bis jetzt keine wesentliche Veränderung. Röntgenbild stammt aus der Zeit kurz vor der Entlassung.

Die typischen Supinationsbrüche (Fractura malleoli externi).

Diese Frakturen haben dieselbe Entstehungsursache wie viele Distorsionen des Fussgelenks. Durch Umknicken des Fusses in forcierter Supination drückt der äussere Rand der Talusrolle gegen die Innenwand des Malleolus externus. Da das Lig. calcaneo-fibulare meist kräftig genug ist, diesem Gewaltakt zu widerstehen, bricht der Malleolus an der gewöhnlichen Stelle über der Kante der Talusrolle durch.

In verschiedenen Fällen jedoch reissen auch die nach dem Malleolus externus gehenden Seitenbänder. Dieser Mechanismus ist aus den Lehrbüchern der Frakturen und Luxationen zur Genüge bekannt. Diese Frakturen gehen sehr viel unter dem Namen »Verstauchung« bezw. »Distorsion« einher und da es vorkommt, dass Verletzte mit solchen Frakturen noch umhergehen, selbst zum Arzt hingehen, ja manchmal sogar noch weiterarbeiten, können manche Be-

Fig. 20

rufsgenossenschaften sich sehr schwer entschliessen, an eine Fraktur zu glauben und dementsprechend die Rente zu bewilligen.

Es kommt nun ganz darauf an, ob die Fraktur von dem untersuchenden Arzte richtig erkannt und wie die Behandlung vorgenommen wird. Wird der Fall als einfache Distorsion nur mit Umschlagen und Ruhelagerung behandelt, dann kann man in einer Anzahl von Fällen nach erfolgter Heilung neben starker calloser Verdickung des Malleolus externus eine mehr oder weniger ausgesprochene Supinations(Varus)stellung des Fusses sehen. Diese Supinationsstellung kann in manchen Fällen eine ganz erhebliche sein, besonders, wenn gleichzeitig die Erscheinungen einer typischen Distorsion einhergehen und die Fibula aus ihrer Verbindung mit der Tibia herausgetreten ist (Luxatio tibio-fibularis inferior). In einzelnen Fällen wird das abgerissene Stück des Malleolus vom Lig. calcaneo-fibulare nach unten und etwas nach hinten gezogen, sodass man später eine deutliche Diastase an dieser Stelle wahrnehmen kann. Aber auch von den richtig diagnostizierten und mit sachgemässen Verbänden behandelten Fällen bleiben immer noch einige übrig, die auch nach vollkommen erfolgter Heilung der Fraktur eine deutliche Supinationsstellung zeigen.

Dem gegenüber muss auch auf diejenigen Fälle hingewiesen werden, bei denen die Fraktur des Malleolus externus auch in ambulando ohne jede Behandlung höchstens Binde um den Fuss mit sehr gutem funktionellem Resultat heilen kann. Die Supinationsstellung des Fusses wird durch die veränderte Stellung des Talus zum Malleolus externus und zu den anderen benachbarten Fussknochen hinreichend erklärt und durch die Röntgenuntersuchung noch deutlicher gemacht. Die Supination des Fusses bedingt, dass vorzugsweise der äussere Rand zum Auftreten benutzt wird. Der Fuss magert deutlich ab und wird schmäler, die Metatarsalknochen werden im Sinne der äusseren Belastung verschoben, im ganzen Bein und der entsprechenden Gesässseite treten sich Abmagerungen. Das Knie steht häufig in Varus, oder auch in Valgusstellung. Bei den Bewegungen des Fuss-

gelenks kann man noch recht lange Reibegeräusche unter dem Malleolus externus konstatieren, die Bewegungen sind gestört. Der Gang pflegt auch nach erfolgter Heilung des Bruches sehr oft noch hinkend zu sein.

Unter geeigneter *Nachbehandlung* aber, bestehend in lokalen Dampfbädern, Massage und medico-mechanischen Uebungen legen sich die Erscheinungen allmählich. Für die Supinationsstellung des Fusses empfiehlt sich am besten ein Schnürstiefel mit entsprechender Einlage.

Durchschnittlich pflegen die Verletzten nach 4—6 Wochen wieder die Arbeit aufzunehmen. Dem gegenüber aber stehen auch Fälle, die sehr gut 6 Monate und darüber behandelt werden müssen. Oft findet man bereits sehr gute, manchmal völlige Gebrauchsfähigkeit des Fusses, während die Allgemeinerscheinungen, wie sie hier erörtert wurden, vollauf bestehen, manchmal überhaupt nicht mehr verschwinden.

Durchschnittsrente 20 %, in den schweren Fällen $33^1/_3$ % und darüber.

Ohne auf die Beschreibung näher einzugehen, ist es doch nötig, hier die In- und Eversionsfrakturen (Brüche durch Ein- und Auswärtsbewegung des Fusses) zu erwähnen. Durch diese Fussbewegung — am häufigsten nach aussen — entstehen auch in der Regel Brüche über dem äusseren Knöchel, wobei nicht selten vom unteren lateralen Ende der Tibia ein Stückchen mit abgesprengt wird. Die Erscheinungen sind hier gewöhnlich dieselben, wie wir sie bei den typischen Supinationsfrakturen finden, nur mit dem Unterschied, dass bei Absprengung des lateralen unteren Tibiastückchens die Bewegungsfähigkeit um so mehr eine gestörte sein kann und daher die Gefahr einer Gelenkversteifung um so leichter eintritt.

Fall von typischer Supinationsfraktur des linken Fusses (fractura mall. ext.) Fig. 102 und 103, S. 535.

Der 39jährige Zimmerer B. stürzt am 21. November 1890 von einer ca. 3 m hohen Rüstung und zieht sich obige Verletzung zu. Bei der von mir am 24. Februar 1891 vorgenommenen Untersuchung bestanden Schmerzen um den äusseren Knöchel bis nach der Mitte des



Fig. [illegible]

Fig. [illegible]

[illegible] bogenförmig verbogen, leg
[illegible] nd ngsauer vom 24. Februar
[illegible] angs sehr hinkend und nur
[illegible] sert Kente 33⅓ %, seit dem 8. De

Die reinen Knöche

Es ist nötig, an dieser Stell
Knöchelbruche einzugehen, bei dene
Tibia noch der der Fibula am Bru

Vorkommen: Sturz oder Sprung
knicken mit dem Fuss u. a. Entwe
gebrochen oder nur der eine. Dies
sehr häufig als Verstauchungen ei
dass die Verletzten sich ein Tuc
binden und ihre Arbeit fortsetzen
zum Arzt gehen.

Symptome: Fussgelenk nach
Knöchelbruches noch geschwollen,
schwommen zum Vorschein, Gruben
ausgefüllt, Knöchel in manchen
Druck, Schmerzen bei Bewegungen
beim Gehen, später eventuell Reibu
Störungen im Unterschenkel und Fu
Bein.

Empfindlichkeit in der Bein

Vorkommen: Sturz oder Sprung von der Höhe, vom Wagen, von der Leiter, schwere Quetschungen, Verschüttungen, Ueberfahren u. s. w.

Symptome nach Heilung des Bruches.

Anschwellung und Verdickung des Fussgelenks, Verkürzung, Valgus- oder Varusstellung, Verschiebung des Fusses nach vorn oder hinten, Steifigkeit des Fussgelenks, atrophische Störungen, gestörter Gang.

Therapie: Möglichst Mobilisation des Gelenks, lokale Bäder, Massage, Bewegungen, Elektrizität.

Eu.: 30—50%.

Die Frakturen des Talus.

77 Fälle eigener Beobachtung.

Je nach der Art und Intensität der Gewalteinwirkung haben wir es beim Talus mit einem Bruch des *Körpers* oder seiner *Fortsätze* zu thun.

Der *Taluskörper* besteht aus sehr fester Corticalsubstanz. Bei einem senkrechten Fall von der Höhe oder einem Sprung auf den Fuss keilt sich in der grössten Mehrzahl der Fälle der feste Taluskörper in die Spongiosa des Calcaneus hinein. Aber es kann auch anders kommen und zwar kann der Taluskörper gespalten oder in Stücke gebrochen werden.

Die Fraktur des Taluskörpers kann sich auf diesen allein beschränken oder sich auf seine Fortsätze und auch auf das Fersenbein erstrecken.

Längsfissuren der Talusrolle können mit gutem funktionellen Resultat heilen, hingegen führen die Splitter- bezw. Stückbrüche des Taluskörpers stets zur Ankylose des Fussgelenks. Die weiteren *Symptome* sind: Verkürzung der Extremität, Verdickung bezw. Anschwellung um das ganze Fussgelenk, so dass die Knöchel verschwommen zum Vorschein kommen, Auftreibung der Konkavität der vorderen Partie des Sprunggelenks zwischen Unterschenkel und Fussrücken, Ausfüllung des Sinus tarsi, Schmerz an dieser Stelle (Tarsalgie), vergrösserte Rundung der hinteren Partie des

Fussrückens, Abmagerung im Fuss und in der ganz
tremität, hinkender Gang. Die *Rentenhöhe* beträgt 33⅓ %
und darüber.

Ein sehr häufiges Vorkommnis ist die Kombi
der Fraktur mit der Luxation des Talus. Sie kan
völligen *Klumpfussbildung* mit schwerer Funktionsst
führen. Vgl. Taf. XL, Fig. 2.

Symptome: Verlängerung der Extremität, wenn die
auf einer oder beiden Kanten der Talusrolle aufsitzt, an
falls Verkürzung, Klumpfussbildung oder auch Plattfussb
eventuell mit Valgusstellung, Verlängerung oder Verkü
des Fussrückens, Ausfüllung des Sinus tarsi und Sc
an dieser Stelle, Steifigkeit des Fussgelenks, atroph
Störungen, Störungen beim Stehen und Gehen. Bei
längerung des Beines können beide Füsse nicht n
einander gestellt werden, der kranke wird dann
vorn gestellt.

Erwerbsunfähigkeit: Gewöhnlich über 50 %.

Die Brüche des Collum und Capitulum t
kommen ungleich häufiger als die des Taluskörpers vor.
spongiöse Beschaffenheit des Talushalses ermöglicht
den Bruch um so leichter. Es kommen daher die B
des Talushalses nicht allein nach Sturz oder Sprung
der Höhe, sondern manchmal auch nach Umknicken
sonders bei eingeklemmtem Fuss vor. Je nachdem
Taluskopfchen nach oben oder zur Seite, also me
wärts verschoben ist und in dieser Dislokation die He
erfolgt, machen sich auch die nachher in die A
fallenden Erscheinungen bemerkbar. *Bei Dislokation
Köpfchens nach oben fällt eine etwas abnorme Rundung
der Höherstand des Fussrückens auf.* Bei der seitlichen
lokation steht der Fuss entweder in Valgus- oder in V
stellung. Letztere ist häufiger der Fall. Auf eine F
der Talushalsfrakturen muss hier noch besonders aufmerk
gemacht werden, nämlich auf die Kompressionsfrakt
des Talushalses, die jedenfalls nur bei Verschüttungen

Bei der Valgusstellung wie auch bei der Varusstellung des Fusses findet man auch leicht Veränderungen in seiner Form, wirkliche Plattfus- bezw. Klumpfussbildung. Nach der Kompression des Talushalses in der Längsrichtung findet man eine Verkürzung des Fusses gegenüber dem gesunden. Geht der Bruch durch den Taluskopf, dann entsteht Versteifung in der Articulatio talo-navicularis, wonach die Pro- und Supination des Fusses aufgehoben oder beschränkt wird.

Fall von Splitterbruch des Talushalses. Fig. 106, S. 545.

Der 21jährige Anstreicher R. stürzte am 22. Juli 1896 3 Etagen hoch aus dem Fenster. Ausser einer Reihe anderer Verletzungen hatte er auch Frakturen an beiden Fussgelenken. Beifolgendes Bild zeigt den Bruch des linken Talushalses. Anfangs Krankenhausbehandlung. Nachbehandlung in meinem Institut vom 20. Oktober bis 12. Dezember 1896. Die Abbildung stammt aus der Zeit der Entlassung; der Fuss stand in ausgesprochener Varusstellung, Beschwerden am Fuss waren verhältnismässig gering, der Gang wenig gestört.

Die *Behandlung* der Talusbrüche kann sich ziemlich in die Länge ziehen, besonders, was noch häufig genug geschieht, wenn die Diagnose auf Fussverstauchung gestellt war und man den Kranken zu frühzeitig hatte umhergehen lassen.

In einer Anzahl von Fällen kann zu Anfang das Tragen eines Schnürstiefels eventuell mit Schienen nicht entbehrt werden. Im übrigen möglichst Mobilisation des Fussgelenks durch Uebungen, Massage etc.

Die Rentenhöhe kann sich von 25 bis auf $33^1/_3$%, in den schwersten Fällen aber noch bedeutend darüber belaufen.

Sehr oft findet sich die Fraktur *des hinteren medialen Fortsatzes, des Proc. post. tali,* in dessen Rinne die Sehne des Flexor hallucis longus und an dessen Rande die Sehne des Flexor dig. comm. longus verläuft. Bei den Kompressionsbrüchen des Fersenbeins, wo sich der Talus in das Fersenbein einkeilt, findet sich dieser Bruch sehr häufig. Aber auch isoliert kann er vorkommen nach Umknicken mit dem Fuss, und zwar meist nach starker Pronation. In manchen Fällen kann dieser Fortsatz nicht nur abge-

engt werden, sondern um fast 1 cm weit nach hinten, n Fersenhocker zu dislozierten sein.

Der Bruch kennzeichnet sich ausserlich stets durch eine schwellung bezw Verdickung hinter dem inneren Knochel, s besonders durch Betrachtung und Vergleich an den allel gestellten Fussen von der Ruckseite gesehen werden an. Gewohnlich ist diese Partie auf Druck etwas emdlich. In einer Anzahl von Fallen leidet die Flexion r grossen Zehe.

Eine Eu. resultiert aus den isolierten Bruchen dieses rtsatzes in der Regel nicht. Fur die ersten 3 Monate te ich gewohnlich bei noch bestehender geringer Anschwelg, geringer Valgusstellung des Fusses, etwas Flexionsinderung der Zehen und massigen atrophischen Storungen Unterschenkel 15% Rente in Vorschlag gebracht

Zum Schluss darf nicht unerwahnt bleiben, dass Talusche sehr viel ubersehen werden, auch manchmal schwer diagnostizieren sind. Auch sie gehen haufig unter dem men »Verstauchung« und Knochelbruch einher.

Narben um das Fussgelenk.

Grosse Narbenflachen, welche das Fussgelenk umgreifen, rben, die stark in die Tiefe gehen, haben eine Bewegsbeschrankung bis zur volligen Steifigkeit, ferner Cirkudonsstorungen, Stauungen im Unterschenkel atrophische rungen im Fuss zur Folge Besonders sind es die Verhlungen mit nachfolgender langer Eiterung und die Phlegnen, die zu ausgedehnter Narbenbildung fuhren Eu 25 50%, je nach der Intensitat der Nebenerscheinungen

Die Verrenkungen der Peroneussehne

Verrenkungen der Peroneussehne kommen vor als Begleiterscheinungen der Distorsionen der Frakturen der Malleern, des Proc trochlear calcan, seten isoliert. Sie nnen ganz symptomlos verlaufen, in manchen Fallen aber ch viel Schmerzen machen. In letzteren Fallen Fixation ch Naht zu empfehlen. Nach Frakturen des Pro

trochlearis calcan. kann es zur callosen Ueberwuch der Sehne mit schweren Funktionsstörungen kommen. Frakt proc trochl calcan

Fall von partieller Verrenkung der Peroneussehne nach Fersenbei

Fig 107

Bei genauerem Zusehen kann man auf beistehendem Bild Hervortreten der Peroneussehne über dem äusseren Knöchel erke Beschwerden waren nicht vorhanden

Die traumatische Achillodynie.

Unter Achillodynie versteht man eine Entzündung an der Ansatzstelle der Achillessehne, zwischen dieser Fersenbeinhöcker gelegenen Schleimbeutels. Diese zündung kann ziemlich symptomlos verlaufen, manch aber auch sehr heftige Schmerzen hervorrufen, auch d drückende Schuhbekleidung zur Vereiterung führen.

Die Wunden und Narben des Fusses.

57 Verletzungen des Fussrückens und der Fussohle, mit Wunden, ohne Knochenverletzungen.

Die *Wunden* des Fusses haben ihre Gefahren in der leicht eintretenden Verunreinigung. Es kommt dann besonders bei unsauberen Personen zu langdauernden Eiterungen, Oedemen am Fuss und Unterschenkel.

Behandlung: Am zweckmässigsten Ruhelage im Bett und antiseptische Verbande, eventuell Umschläge mit essigsaurer Thonerde u. a., bei sorgfältiger Sauberkeit.

Die *Narben* des Fusses können, je nach der Lage, in verschiedener Weise die Funktion beeinträchtigen.

Liegt die Narbe an der Ursprungsstelle des M. extensor digitorum communis brevis, so kann die Streckung, noch mehr aber die Beugung der Zehen, die Senkung der Fussspitze behindert werden. Vergl. Taf. LX, Fig. 1. Handelt es sich um eine in die Tiefe gehende Narbe auf dem Mittelfuss, so kann die Bewegung der Zehen gleichfalls beeinträchtigt werden. Dazu kommen dann noch Zirkulationsstörungen durch Abschnürungen. Narben an der Fussohle behindern das Auftreten und platzen leicht wieder auf.

Die *Eu.* richtet sich nach dem Ausfall der Funktion, nach dem Gang (ob Stock nötig.)

Die Quetschungen des Fusses und der Zehen.

Während leichte Quetschungen gewöhnlich in kurzer Zeit heilen, sind die schwereren Fälle immer ernster zu nehmen. Da es sich bei diesen um das Heraufallen von schweren Gegenständen auf den Fuss handelt (Balken, Eisenbahnschienen, Granitblöcke, Ueberfahren etc.), so sind diese Quetschungen grösstenteils Frakturen der Metatarsal- oder Tarsalknochen bezw. der Zehen. Viele von diesen Quetschungen sind komplizierte und sind Amputationen in einer Anzahl von Fällen notwendig. Vgl. Taf. XXXIX Fig. 1 u. Fig. 2.

Sind die Knochen verschont geblieben, so können die Blutergüsse und Verletzungen der Sehnen das Auftreten doch für einige Zeit unmöglich machen.

Die Zerreissungen der Plantaraponeurose.

Nach schweren Quetschungen, auch nach Fall auf die Füsse, wie bei Calcaneusfrakturen kommt es zu Zerreissungen der Plantaraponeurose, die später als knotenartige Verdickung von der Grösse einer Bohne und darüber am inneren Fussrande, dort, wo die Aponeurose bei Extension des Fusses zum Vorschein kommt, zu sehen oder zu fühlen sind. Diese Narbengeschwulst ist in der ersten Zeit immer schmerzhaft beim Stehen und auch beim Gehen. Es muss für einen passenden Schuh mit entsprechender Einlage gesorgt werden, damit das Auftreten überhaupt ermöglicht wird. Später lassen die Schmerzen nach.

Die Luxationen der Bursa subcalcanea.

Die Luxation bezw. Dislokation dieses, an der hinteren Auftrittsfläche des Fersenbeines liegenden Schleimbeutels habe ich in einem Falle gesehen.

Der 46jährige Steinträger Schr. stiess beim Transport von Steinen auf der Schulter in Folge einer ungeschickten Körperbewegung mit der linken Ferse heftig gegen den Rand einer Grube. Schmerzen im Fuss, Umschläge. Bei der am 22. XI. 97 von mir vorgenommenen Untersuchung fand sich eine geringe Verdickung an der Auftrittfläche des Fersenhöckers. Beim Gehen konnte man, wenn der Fersenhöcker sich vom Boden abwickelte, stets ein lautes, ca. 2 m weit hörbares Knacken vernehmen. Nach operativer Entfernung des nach vorn luxirten Schleimbeutels hörte dieses laute Knacken auf.

Die Subluxationen des Calcaneus.

Subluxationen des Fersenbeines in seiner Verbindung mit dem Würfelbein, und zwar dorsalwärts, sind sehr häufige Erscheinungen. Für gewöhnlich handelt es sich um ein Symptom anderer Fussverletzungen. Sowohl nach Brüchen des Fersenbeins kann man diese Subluxationen beobachten, als auch nach den Distorsionen des Fussgelenks mit oder ohne Knöchelbruch und nach Talusfrakturen. Am Röntgenbild kann man diese Subluxationen am besten sehen.

Der Talus ist fast regelmässig dieser Dislokation gefolgt. Die Spitze des Proc. anterior calcanei an der lateralen

Seite kann man am verletzten Fuss deutlicher als am gesunden, und zwar mehr nach oben fühlen. Das Fersenbein ist oft auch etwas um seine Längsachse, im Sinne der Aussenrotation (Supination), gedreht. Die Malleolen, besonders der äussere, haben gleichfalls eine veränderte Stellung angenommen. Diese Subluxation des Calcaneus, welche auch oft mehr eine solche des Talus ist, macht, nachdem die Entzündungen und Anschwellungen sich gelegt haben, in der Folge meist keine erheblichen Beschwerden. Man wird aber doch immer wieder auf empfindlichere Individuen stossen, welche über grössere Schmerzen klagen, besonders beim Gehen und Stehen und die auch einer sorgfältigeren Nachbehandlung bedürfen. Ruhelagerung, Umschläge, fleissige Massage, medico mechanische Uebungen, nötigenfalls ein Schienenstiefel, thun stets gute Dienste und führen auch gewöhnlich zur Heilung. Bleiben trotz regelmässiger Behandlung schliesslich immer noch Schmerzen zurück, dann empfiehlt sich die Entlassung des Verletzten aus der Behandlung mit einer Anfangsrente von 20—30%. Für gewöhnlich tritt nach kurzer Zeit vollständige Heilung oder Gewöhnung ein, so dass eine Erwerbsunfähigkeit nicht mehr zurückbleibt.

Die Frakturen des Calcaneus (Fersenbeinbrüche).

145 Fälle eigener Beobachtung.

Sowohl aus anatomischen, als auch aus praktischen Gründen teilt man die *Fersenbeinbrüche* am besten ein in solche des *Körpers* und der *Fortsätze*. Die Brüche des Körpers sind mit denen der Fortsätze häufig verbunden, die der Fortsätze kommen auch isoliert vor.

Die Brüche des Calcaneuskörpers sind fast ausschliesslich *Kompressionsfrakturen*, der Calcaneus wird *in vertikaler Richtung* zusammengequetscht, wobei sich der Talus in die Spongiosa des Calcaneus einkeilt. Die Entstehungsursache ist gewöhnlich ein lotrechter Fall oder ein Sprung auf die Ferse. Die Fraktur kann sich auf den Calcaneus allein beschränken, oder auch auf die benachbarten Knochen übergreifen, wie Talus und Malleolen, unteres Ende der Tibia

Fall von Kompressionsfraktur des linken Fersenbeins

Die Abbildung (Fig 108) zeigt die starke Verdickung und Verbreiterung des linken Fersenbeins.

Fig 108

Sie betrifft den 44jährigen Zimmerer K., welcher am 21. September 1894 2 30 m lotrecht von der Balkenlage gestürzt war.

Behandlung in seiner Wohnung. Nachbehandlung in meiner Anstalt vom 21. Dezember 1894 bis 24. August 1895.

Rente 33⅓ %. Seit 8. Oktober 1897 25 %.

Der Sohlenabdruck (Fig 109, S 553) stammt von dem 39jährigen Zimmerer Sch., welcher am 18. Dezember 1893 durch Fall von der Leiter einen rechtsseitigen Fersenbeinbruch (Kompressionsfraktur) erlitt. Die Folge war eine starke Verbreiterung der Ferse und ein Pes planus varus. Man sieht an dem Sohlenabdruck die deutliche Verbreiterung der Ferse, die vollständige Veränderung der Fussohle zu der des linken Fusses, die Annäherung des äusseren Fussrandes an die äussere Projektionslinie. Rente betrug 33⅓ %.

Symptome nach Heilung des Bruches: Zu Anfang Anschwellung des Fusses, besonders um das ganze Sprunggelenk, die Ferse und im Unterschenkel. Verbreiterung des Fersenbeins, besonders des Fersenhockers, eventuell Verdickung der Auftrittsstelle Tuberculum mediale bzw. laterale, der Knöchel, wenn auch diese gebrochen waren, bezw. des Talus aus der gleichen Ursache; Verkürzung der Extremität wegen Verkleinerung des Höhendurchmessers des Calcaneus, Tieferstand der Knöchel, Ausfüllung der Gruben zu beiden Seiten der Achillessehne, Verschmälerung des vorderen Fussteils, besonders der Spitze, Abplattung der Fussohle, die zwar häufig vorhanden ist, aber auch fehlen kann, Valgus- oder Varusstellung besonders bei gleichzeitigem Knöchelbruch,

Fig. 169

auch Pes varus planus, Atrophie der Fussohle, Knotenbildung in der Plantaraponeurose, Verrenkung der Peroneusselne an Malleolus externus, Atrophie der Unterschenkel- bezw. Wadenmuskulatur, aber auch Oberschenkel- und Gesässmuskulatur sind meistens stark abgemagert. Dazu kommen noch Paraesthesien, wie Kältegefühl, Kribbeln, ferner vende Stauungen u. s. w. Die Bewegungen im [illegible] sind für Beugung und Streckung, wenig gestört, für Rotation bezw. Kreisbewegung gestört oder aufgehoben, die Pro- und Supinationsbewegungen sind oft erheblich gestört, bei Ossifikation zwischen Talus und Calcaneus für immer. Der Gang zeigt zu Anfang oft ganz erhebliche Störungen, der Fuss wird häufig abduziert auf den Boden gesetzt.

Fall von Fersenbeinbruch mit partieller Risfraktur des [illegible] Luxatio malleoli ext. (Fig. 110, S. 555.)

Der 48jährige Putzer L. stürzte am 13. März 1896 ca. [illegible] von der Rüstung. Bei der am 23. April 1896 von mir vorgenommenen Untersuchung bestanden eine Verbreiterung des linken Fersenbeins, etwas Verdickung beider Knöchel, Dislokation des äusseren nach hinten, geringe Verkürzung der Extremität, Neigung zur Valgusstellung, im Fuss Schmerzen am Fersenbein beim Auftreten, gestörte Pro- und Supination. Das Röntgenbild lässt sehr schön die Bruchlinie im vorderen Teil des Fersenbeins erkennen und einen kleinen Defekt oben am Fersenhöcker. Die Nachbehandlung dauerte vom 6. Juni 1896 bis 25. Januar 1897.

Rente anfangs 50%, seit 10. Mai 1897 30%.

Fall von Risbruch des Fersenhöckers.

Das Röntgenbild (Fig. 111, S. 557) zeigt deutlich das Auseinanderklaffen des Fersenhöckers und stammt von dem 38jährigen Maurer K., welcher am 21. Januar 1897 1,50 m von einer Zimmerrüstung herabstürzte.

In seiner Wohnung von seinem Kassenarzt behandelt mit Umschlägen und Einreibungen.

Lag 8 Tage zu Bett.

Behandlungsdauer bis 21. August 1897. Rente 25%. Seitdem vollauf wie jeder andere Maurer gearbeitet. Seit 8. Juni 1898 15%. Geringe Bewegungsbeschränkungen im Fussgelenk, geringe Abmagerung im linken Bein. Sommer 1897 war der Spalt am Fersenhöcker noch viel grösser, er ging bis etwa zur Mitte des Fersenbeins. Schwielenbildung an der hinteren Partie des Fersenhöckers. Seit Sommer 1899 VE.

Behandlung: Schon während der chirurgischen Behandlung muss, besonders bei grossen und schweren Personen,



Fig. 110

[redacted]

Fig. 111

ein zu fruhes Aufstehen und Umhergehen verhutet werden. Nur hierauf durften viele verzogerte und schlechte Heilungen zuruckzufuhren sein. Spater fur einige Zeit Schienenstiefel; bei starker Verdickung an der Auftrittsstelle der Ferse entsprechende Einlage; ist auch dann das Auftreten nicht moglich, so empfiehlt sich die Abmeisselung; im ubrigen Dampfbader, Elektrizitat, Massage.

Eu. kann, je nach dem Ausfall der Funktion, zwischen 20—50 %, auch daruber variiren. Bei geringen Storungen im Gehen und Stehen genugen 20%.

Die *Rissbruche* des Fersenhockers haben ihre Ursache nicht allein in einer Kontraktion der Wadenmuskulatur, sondern auch in einem Fall oder Schlag auf den Fersenhocker. Die direkte Gewalteinwirkung ist das Primare. Aeusserlich sieht der Fersenhocker in vertikaler Richtung erheblich vergrossert aus, daruber geht die Achillessehne gewohnlich in starkem, konkavem Bogen nach oben ab. Das Rontgenbild zeigt eine dreieckige Diastase, die wie ein »offener Entenschnabel« aussieht. Auf der Haut des Fersenhockers bildet sich oft ein Druckgeschwur bezw. eine Hornhaut vom Stiefel. Wenn keine weiteren Komplikationen vorhanden sind, kann die E. unter Umstanden eine recht grosse sein.

In manchen Fallen von Querbruchen des Fersenbeinkorpers wird das hintere Ende derart nach oben gezogen, dass die scharfe Bruchkante nach unten gerichtet ist und so das Auftreten erschwert oder gar unmoglich gemacht wird.

Gelingt es der Wadenmuskulatur nicht, den Fersenhocker hinaufzuziehen, dann ist eine Ruptur in der Wade, gewohnlich am sehnigen Uebergang zur Achillessehne moglich. Manchmal beobachtet man auch die Ruptur in der Wade mit der Dislokation des gebrochenen Fersenhockers nach oben.

Die Rupturstelle an der Wade macht sich durch eine Verdickung, bezw. durch eine Diastase bemerkbar. Die Folge ist im ersten Falle eine Kontraktur und Beugestellung im Kniegelenk, etwas Spitzfusstellung, im zweiten Falle eine starke Atrophie der Wadenmuskulatur. Charakteristisch fur die Dislokation des Fersenhockers nach oben ist stets die

Verkürzung der Fussohle bezw. die Verkleinerung
tatsächlich die am besten durch einen Abdruck
papier nachgewiesen werden kann.

Fall von Kontraktur des Fersenbeckers mit gleichzeitiger Zerreissung der Wadenmuskulatur am wenigen Ueberlange

Fig. 111

Der 54jährige Ar
sich am 27. April 1895 a
von der er herabstürzte
den Rücken und sch
mit der rechten Ferse
Granitplatte. Befolgen d
Fig. 112 zeigt die Ver
Fersenbeckers und die
dickung der Achillessehn
lich auch die Abma
Wadenmuskulatur. A
Symptome waren zu
etwas Beugestellung im
fähigkeit, das Knie vo
strecken, gestörte Be
Streckung im Fussgelenk
rung der Fussohle, hinke
Behandlung dauerte vom 4.
bis 21. Dezember 1895. Re
Beugestellung im Knie u
Streckbewegungen desselb
durch die Behandlung geh

Umstehende Sohlenabdr
1130 u. 1134 stammen von dem
Arbeiter P., welcher am 10.
durch Abrutschen von ein
eine *Fraktur des v. Fersenb*
hinter Dislokation nach

Das erste Bild Fig. 113 zeigt dass nur sehr wenig von
Auftreten benutzt wurde, der Mann erhielt hier
[illegible] welche ihm durch Sch. G. B. zugebilligt w
[illegible] sehr, zuletzt nur wenig erschwert.

[illegible] Gelegenheit am 17. April 1897 verunglück
[illegible] Arbeit wieder mit demselben Fuss an dem
[illegible] Knöchel wie auch desselben Fersenb
[illegible] Fraktur wie eigentlich eine vorzügliche Op
[illegible] normale Auftrittsfläche bekommen
[illegible] Fig. 114 zum Ausdruck kommt, daher Rente

[illegible] *anterior calcanei* finden sic
[illegible] Verbrauchen zusammen. Geht

Fig. 113

Fig. 114.

Bruchlinie durch die Gelenkfläche dieses Fortsatzes, so kann Versteifung mit dem Würfelbein eintreten, was die Aufhebung der Pro und Supination auch gleichzeitig erklärt. Nur ganz ausnahmsweise bricht der Proc. ant. isoliert am Calcaneus, so bei starken Distorsionen.

Die Fraktur des Sustentaculum tali (Processus medialis calcanei) findet sich in einer Anzahl von Fällen als Begleiterscheinung der sogenannten Kompressionsbrüche. Isoliert kommt sie selten vor, ist aber auch von mir mehrfach beobachtet worden. Die funktionelle Bedeutung dieser Fraktur ist aus den anatomischen Verhältnissen leicht zu erklären. Bricht der ganze Fortsatz ab — was sehr selten vorkommt — so verliert der Talus seinen Stützpunkt, er senkt sich medianwärts, der Fuss tritt in Pronation. Das Pfannenband wird zum Teil eingerissen, auf alle Fälle gelockert, im Lig. deltoideum finden Zerreissungen statt, so dass die ligamentösen Verbindungen vom Fersenbein bis zum Os naviculare diesen Knochen keinen ausreichenden Halt gewähren können. Die Sehne des Flexor digitorum communis longus, welche an dem Rande des Sustentaculum gleitet und die des Flexor hallucis longus, welche in einer Furche unter diesem Fortsatz verläuft, sind beide gefährdet. Nach starken Zertrümmerungen des Sustentaculum kann die Callusmasse die Sehnen überwuchern und so Kontrakturen an den Zehen hervorrufen. In einem von mir beobachteten Falle kam es zu einer starken Beugekontraktur der grossen Zehe.

Fall von Splitterbruch des Sustentaculum tali und des inneren Knöchels. Fig. 115. S. 563.

Ausgang: Schwere Funktionsstörung durch Beugekontraktur der Grosszehe

Dem 39jährigen Arbeiter K. fiel am 22. August 1894 von der Höhe einer Etage ein Mauerstein gegen den inneren Knöchel des rechten Fusses. Er wurde zu Hause von seinem Kassenarzte behandelt, lag 5 Wochen zu Bett, die folgenden 3 Monate war er ohne ärztliche Behandlung. Nachbehandlung bei mir vom 18. Februar 1895 bis 17. Juli 1895. Starke Callusbildung um den inneren Knöchel und unterhalb desselben, starke Beugekontraktur der Grosszehe, so dass die Spitze den Boden berührt. Der Zustand verschlimmerte sich im Laufe der Zeit so, dass K. schliesslich nicht im stande ist, mit der vollen

ähle aufzutreten. Es folgte auch eine teilweise Kontraktur der en Zehen, der Fuss verkrüppelte. Die Auftrittsfläche der Fussohle f beistehendem Bilde Fig. 115 sehr schön illustriert. Rente 33⅓%.

Die Gebrauchsfähigkeit des Fusses kann hierunter er- ich leiden. Wenn der Kranke sich nicht zur Amputation das Auftreten hindernden Zehen entschliesst, kann ein ender Schnurstiefel nur massige Hilfe bringen.

Fig. 115

Aeusserlich sieht man unter dem inneren Knöchel die dickung des Sustentaculum. Gewöhnlich hat auch eine ktur des Proc. post. tali stattgefunden und findet man er auch diesen verdickt. Der Fuss und die ganze Extremität zeigen Abmagerungen. Pro- und Supinations- so

wie Rotationsbewegungen sind aufgehoben, auch Beugen und Strecken im oberen Sprunggelenk sind beschränkt.

Bei diesen Brüchen sowie auch bei den Kompressionsbrüchen des Fersenbeins in vertikaler Richtung andern sich nicht nur knöcherne Verwachsungen zwischen Talus und Calcaneus, sondern auch die ligamentösen Verbindungen, z. B. das Lig. interosseum im Sinus tarsi, können die Ossifikation verhüten.

Die Erw. beträgt in den schweren Fällen dieser Fraktur 30—50% und darüber, in den leichten genügen 15—20%.

Der *Bruch des Tuberculum calcis mediale* bietet anatomisch und funktionell ein grosses Interesse. Die starke Plantarmuskulatur und die straffen Bandapparate, welche von diesem Höcker ausgehen, ziehen ihn nach vorne, so dass eine runde dicke Knochengeschwulst etwa in der Mitte der unteren Fersenbeinfläche gefühlt werden kann, die beim Auftreten erhebliche Schwierigkeiten macht.

Schon 1895 machte ich auf der Naturforscher Versammlung in Lübeck auf diese Brüche aufmerksam. Thiem hatte sie damals bestritten. Später hat Ehrl im Archiv für Unfallheilkunde, Band Heft 2 3 den Beweis für diese Bruchform erbracht. Auch mir steht aus meiner Praxis ein derartiger Fall zur Verfügung.

Fall von Bruch des Tuberc. calcis mediale nach Absturz.

Ausgang: Geringe Funktionsstörungen.

Die Abbildung zeigt die Verdickung an dem hinteren und unteren Fersenbeinhöcker, tuberculum calcis mediale.

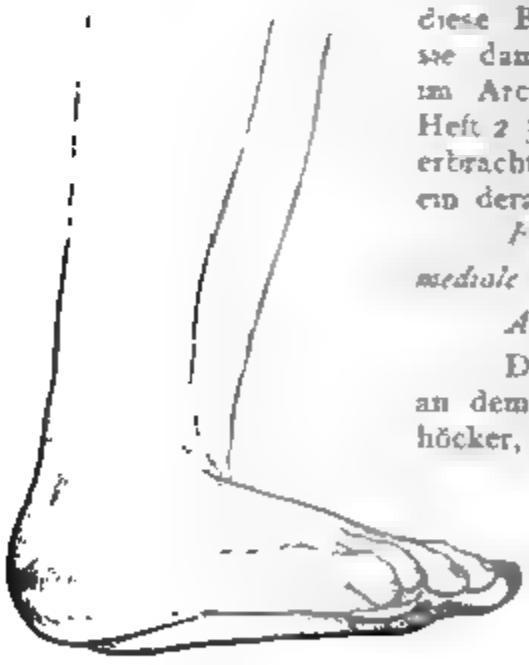

Fig. 116.

Es sind beide Fussohlen nebeneinander gestellt, so dass an dem verletzten Fuss diese Verdickung deutlich zum Ausdruck kommt. Es handelt sich hier um einen Zug durch die plantaren Fussmuskeln nach vorn nach eingetretener Fraktur des genannten Höckers. Rente seit 23. August 1898 20%.

Einer genaueren Erörterung bedarf es bei dieser Bruchform nicht, da die Symptomatologie mit den durch die

Text

Querbruche hervorgerufenen Verdickungen an ihrer unteren Flache im wesentlichen zusammenfallt.

Der *Bruch des Processus trochlearis* lateralis s. inframalleolaris findet sich entweder als Begleiterscheinung des Korperbruchs oder isoliert — sehr selten — infolge direkter Gewalteinwirkung. Der Proc. trochlearis ist individuel sehr verschieden entwickelt. An manchen Fersenbeinen fehlt er fast ganz, während er an manchen wie ein sehr kraftiger Hackenfortsatz entwickelt ist. An manchen Fersenbeinen sieht man sogar 2, Hyrtl hat auch 3 Hocker beobachtet. Am konstantesten ist der unter dem Malleolus externus liegende grossere Hocker, hinter welchem die Sehne des M. peroneus long gleitet. Es ist nun nicht unmoglich, dass bei starker forcierter Supination durch die Peroneussehne der Fortsatz abgebrochen wird, wenn er sehr gross ist. Eine Rissfraktur durch das Lig. calcaneo fibulare hingegen ist vollstandig unmoglich. Eine Rissfraktur dieses Fortsatzes habe ich auch nicht beobachten konnen.

Hingegen kann ich uber direkte Frakturen durch Heraufallen eines Steines und durch Fall mit der ausseren Fusseite auf einen scharfrandigen Stein berichten.

In dem einen Falle war durch kallose Ueberwucherung der Peroneussehne eine Supinationsstellung mit spastischen und antagonistischen Lahmungen der Unterschenkelmuskeln eingetreten. Dieser Fall fuhrte zu einer sehr schweren Funktionsstorung.

Gunstiger verlaufen diese Falle dann, wenn die Peroneussehnen sich in dem Callus eine Rinne bilden, in welcher sie gleiten.

Eine sehr seltene Verletzung des Fersenbeins ist der hier mit Abbildung angefuhrte Fall von Fraktur durch Blitzschlag.

Fall von spontanfraktur des Fersenbeins entstanden an Arbeit der Tuberkulose des Fersenbeins. Ursache unbekannt. Fig. 117. S. 568. (Kompressionsfraktur.)

Der 30jahrige Arbeiter T. verspurte beim Tragen von Steinen auf einmal einen Schmerz in seinem rechten Fuss. Als er sich diesen besah, war er geschwollen. Trotzdem ärztliche Behandlung setzte sich bei der Bahn Ansprache. Von mir fotografiert am 7. Jul. 1897.

Nach beiliegendem Bilde konnte nur auf Tuberkulose diagnostiziert werden. Der Verletzte war dürftig ernährt, klein, schwächlich. A[illegible] n Lungen normaler Befund. Der Fuss war zur Zeit, als ich den M[illegible] untersuchte, hochgradig angeschwollen und gerötet, später hat[illegible] die Anschwellung etwas nachgelassen.

Von der P.-G. und den anderen Instanzen abgewiesen, weil der Beweis [illegible] Zustandekommen eines Unfalls nicht erbracht werden konnte.

Das Bild Fig. 118, S. 569, zeigt den *äusserst seltenen Fall eines gekn[illegible] durch Blitzschlag.* Der Verletzte wurde von diesem Ü[illegible] 18 Lebensjahre nach einer Fusspartie, an dem Fenster [illegible] Wohnung, getroffen. Der Blitz traf die rechte Brustseite, wa[illegible] Mann zu Boden und soll an der rechten Hacke herau[illegible] Die Narbe ist an der rechten Brustseite zu sehen. [illegible] eigentümliche, zackige Veränderung des Fersenbein[illegible] Krankenlager und langer Eiterung am Fersenbein [illegible] Knochen-Splitter abgestossen hatten, langsam [illegible] der Arbeit. Später hat der Mann als Steinträger [illegible]

[illegible] Luxationen des Os naviculare.

[illegible], bezw. Subluxationen des Os navicu[illegible] [illegible] einem Material.

[illegible] Os *navicular*e gehört auch [illegible]

[illegible] weniger selten zur B[illegible] [illegible] die Subluxationen des O[illegible] [illegible] zwar sind es meist [illegible] [illegible] w. medianwärts.

[illegible] einen Fehltritt beim Trager[illegible] [illegible] ungeschickten Sprung, [illegible] Pronation, um das Hera[illegible] [illegible] auf den Fuss oder [illegible] Das Röntgenbild zeigt die [illegible] Lisfranckgelenk ganz deutlich. [illegible] man den Fuss in Pronationsstellung, die [illegible] vom inneren Knöchel bis über das eine Keilbein [illegible] und geschwollen, die Tuberositas ossis navicularis tritt stark hervor. Das innere Fussgewölbe steht tiefer, als dies des gesunden Fusses, der äussere Fussrand kann soweit gehoben sein, dass das Auftreten mit demselben nicht ausgeführt werden kann; ausserdem Schmerzen und atrophische Störungen.

Fig. 118

Fig. 1.

[redacted]

Die Beschwerden können unter Umständen ganz erhebliche sein und lange andauern. Das Tragen eines Schnurstiefels mit Plattfuss-Einlage ist zu empfehlen und thut gewöhnlich gute Dienste, erleichtert die Beschwerden. Eu. 25—33⅓%.

Die Frakturen des Os naviculare.

Vorkommen. Sowohl durch direkte Gewalt, Herauffallen von schweren Gegenständen, als auch indirekt, wenn der Verletzte den eingeklemmten Fuss aus dieser Lage befreien will. In letzterem Falle sind es nicht selten Splitterbrüche mit mehr oder weniger ausgesprochener Luxation nach oben oder zur Seite.

Auch äusserlich zeigt der Fuss nach diesen indirekten Brüchen eine nach oben sichtbare *Verdickung*. Die Anschwellung pflegt längere Zeit anzuhalten und sich dann vom Sprunggelenk bis etwa zur vorderen Hälfte des 1. Mittelfussknochens hinzuziehen. Gewöhnlich bleiben der Talus kopf und die 3 Keilbeine bei der indirekten Fraktur auch nicht ganz verschont.

Die Verletzten klagen über Schmerzen beim Stehen, über die Unfähigkeit Lasten zu tragen. Die Pro- und Supinationsbewegungen sind gestört.

Die *direkten Frakturen*, welche durch Herauffallen von Gegenständen zu stande kommen, betreffen selten das Kahnbein allein, sondern gewöhnlich auch die benachbarten Knochen. Die Folge ist gewöhnlich die Senkung des Fussgewölbes, in vielen Fällen ein *Plattfuss*, wobei man nicht selten auch an der Fusssohle noch eine deutliche Verdickung fühlt.

Die Abbildungen Figg. 119, S. 571, und 120, S. 573, stammen von einem 31jährigen Steinträger K., welcher am 18. März 1895 dadurch verunglückte, dass er beim Steintragen, innerhalb der Kolonne die Leiter hinaufgehend, von seinem rechten Fusse den Holzpantoffel verlor. Um nun seinen Hintermann nicht zu gefährden, war er gezwungen, die noch fehlenden 5 Sprossen mit unbekleidetem rechten Fuss bis zur Kolstung hinauf zu gehen. Bei jedem Tritt heftiger Schmerz im Fuss. Die Arbeit musste niedergelegt werden. Hochgradige Anschwellung des Fusses. Zuerst zu Hause behandelt bis zum 20. April mit Verbänden und Salben, darauf im Krankenhause, aus welchem er aber auf eigenen Wunsch schon nach 6 Tagen entlassen wurde. Massage.

Von mir untersucht am 4. Juni 1895 und behandelt bis [illegible] tober 1895. Fuss stark geschwollen, insbesondere vor beiden Knöchel. Eine Geschwulst sitzt vor und zum Teil unterhalb des inneren Knöchels, eine grössere vor dem äusseren Knöchel. Am inneren Fussgewölbe kann man eine etwas harte Geschwulst zur Seite hervorragend fühlen. Bei der Entlassung 35% Rente. Später wegen Verschlimmerung vom 26. Februar 1896 bis 23. November 1896 weiter behandelt. Es war die Diagnose auf eine Fraktur des Proc. ant. calcanei, des Talushalses, des Os naviculare sowie auch des Proc. post. tali gestellt. Die Abbildung Fig. 119, S. 571, lässt die Fractur des Os naviculare mit nach weiser Absplitterung des daran stossenden Os cuneiforme I deutlich erkennen. Auch am Talushals kann man die geheilte Fraktur erkennen, weniger deutlich ist die Fractur des Proc. ant. calcanei an seiner oberen Spitze zum Ausdruck gekommen. Den Proc. post. tali sieht man mit dem Fersenbein zu verlagert. Fig. 120, S. 573, zeigt sehr deutlich die Verlagerung des gebrochenen Os naviculare. Der Gang ist wenigstens leidlich guter, Beschwerden wesentlich geringer.

Die direkten Frakturen der 3 Keilbeine, welche auf dieselbe Weise entstehen, wie die des Kahnbeins, machen ganz dieselben Erscheinungen, so dass deren nähere Beschreibung hier überflüssig erscheint.

Fall von Subluxation des 1. Keilbeins. Fig. 121.

Der plattfüssige Steinträger T., 36 Jahre, fiel am 1. Mai 1896 von der Leiter und schlug unten mit dem Fuss auf. Krankenhaus-

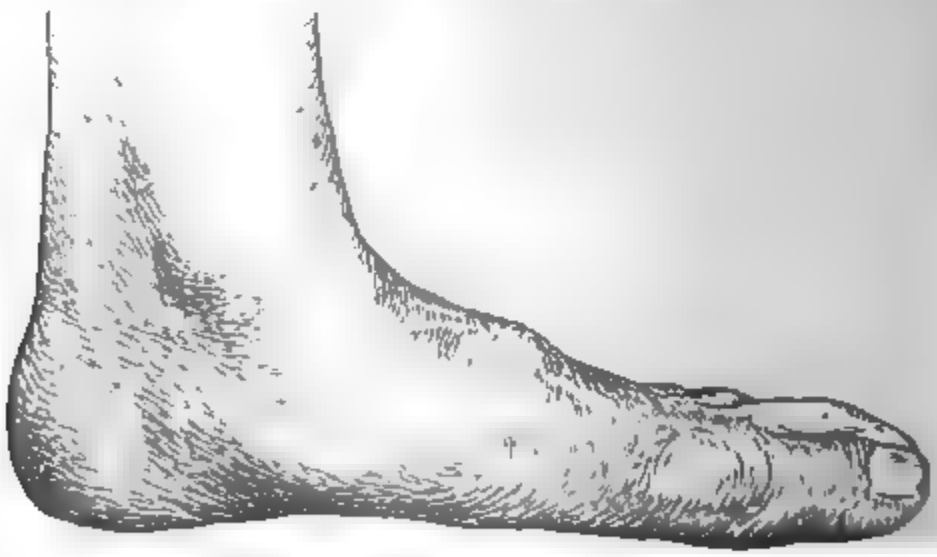

Fig. 121.

behandlung, 24 Tage Gipsverband. Nachbehandlung bis 25. Januar 1897. Rente 25% bei der Entlassung. Das Bild zeigt eine deutliche konvexe Geschwulst auf dem Fussrücken und eine ebensolche etwas seichtere an der

Fussohle Erstere betrifft das Hervorstehen des hinteren Endes des 1 Mittelfussknochens, letztere die Hervorragung des Os cuneiforme I. an der Sohle

Fall von Subluxation des Os naviculare, nach unten. Fig. 122, S 579.

Dem 35jährigen Arbeiter K. fiel am 23. April 1887 ein Balken auf den rechten Fussrücken. An dieser starken Quetschung wurde er anfangs zu Hause, später von mir nachbehandelt.

Anfangs Auftreten erschwert Am 20. Dezember 1887 entlassen mit 25 % Bedeutende Besserung. Am 19 Juli 1889 10 %. Später Anfang 1890, Knöchelbruch am linken Fuss, wonach etwas verschlimmerte Schmerzen im rechten Fuss

Seit 1897 wieder ve Man sieht auf dem Bilde das Os naviculare und zum Teil Os cuneiforme I, nach unten, die Artic. cuneo-metatarsea I nach oben gerückt.

Indirekt sind vollständige Frakturen sehr selten, wohl aber kommen kleinere Absplitterungen durch Hyperextension bei Einklemmungen vor. Die Symptome fallen mit denen der geheilten Metatarsalfrakturen 1 3 an ihren Basalteilen zusammen.

Durch schwere Ueberlastung können am inneren Gewölbebogen indirekte Frakturen zu stande kommen, wobei Kahn- und Keilbeine zusammen frakturiert werden können.

Die *Nachbehandlung* hat bei diesen Frakturen am inneren Fussgewölbe in erster Reihe danach zu streben, ein thunlichst bequemes Stehen und Gehen zu ermöglichen. Dies wird einigermassen erreicht durch ein passendes Schuhwerk. Daneben thun Massage, lokale Bäder und Apparatübungen gute Dienste.

Die Luxationen der 3 Keilbeine.

42 Fälle eigener Beobachtung von Luxationen, Frakturen und Luxationsfrakturen der Keilbeine

Von den Luxationen der Keilbeine sind diejenigen des 1. Keilbeins die relativ häufigsten. Aber auch die der übrigen Keilbeine sind einzeln beobachtet worden, wie auch die aller Keilbeine zugleich In den meisten Fällen dürfte es sich um gleichzeitige Frakturen handeln, wobei einzelne Teile nach oben oder nach unten verlagert werden oder beim ersten Keilbein auch zur Seite

Die *Subluxationen* gehen gewöhnlich mit leichten Ab

splitterungen der benachbarten Knochen einher. Man ist sie häufiger, als die reinen Luxationen.

Vorkommen: Sowohl direkte Gewalteinwirkung durch Herauffallen von Gegenständen (Subluxation nach unten), als auch indirekt durch Ueberknicken des Mittelfusses Einklemmungen der Fusspitze und Fall auf den Rücken.

Am häufigsten wird das Kahnbein betroffen. Bei der Subluxation nach unten ragt [illegible] os naviculare oder das hintere Ende des 1. Metatarsus [illegible], sodass man auf diese Hervorragung hingel[illegible] wird; der innere Fussrand ist längere Zeit geschwo[illegible] an der Fussohle fühlt man eine Verdickung, die dem [illegible]nerforme I entspricht und gewöhnlich schmerzhaft ist. [illegible] flachem Fussgewölbe wird das Auftreten mit dem innern Fussrande vermieden, bei hohem Gewölbe erleidet das Auftreten gewöhnlich keine Störungen, ausser dass Schmerzen, besonders nach längerem Stehen und beim Tragen von Lasten empfunden werden. Bewegungen der Zehen, besonders der Grosszehe, sind in den Anfang gewöhnlich gestört, die Fussmuskeln an der Planta pedis pflegen zu Anfang stets atrophiert zu sein.

Durch geeignete Fussbekleidung können diese Beschwerden gemildert werden.

Rente nach der Entlassung aus dem Heilverfahren 15 bis 25% und darüber. Nach den Subluxationen nach oben sind die Beschwerden im allgemeinen dieselben, nur sieht der Fussrücken hier im Bereich der subluxierten Knochen convexer aus, an der Fussohle fühlt man keine Verdickung.

Die Luxationen des Würfelbeins.

22 Fälle eigner Beobachtung von Verletzungen des Würfelbeins.

Vollständige Verrenkungen des Würfelbeins sind sehr selten. *Subluxationen* hingegen kann man weniger selten beobachten. Sie kommen vor nach Quetschungen des Fussrückens, besonders nach Einklemmungen und nachfolgenden gewaltsamen Befreiungsversuchen. Bei der Subluxation nach oben sieht man die verdickte Partie deutlich am äusseren Fussrande. Auch der Bauch des kurzen Zehenstreckers (Ex-

nsor digitorum communis brevis) wölbt sich stärker hervor, die äusseren Strecksehnen ziehen ihre Zehen nach oben. Der Fuss kann in Varusstellung stehen, so dass nur mit dem Aussenrande aufgetreten wird, er kann aber auch Valgusstellung einnehmen.

Ist die Subluxation nach unten erfolgt, dann sieht man dementsprechend an der äusseren Seite des Fussruckens eine Vertiefung. Der Fuss steht dann in Pronation.

Die Verletzten klagen gewöhnlich über Schmerzen an dem äusseren Rande des Fussruckens, um den äusseren Fussrand und an der Sohle bis zur Ansatzstelle der Peroneussehne. Die Beschwerden beim Gehen und Stehen werden am besten durch einen Schnurschuh mit entsprechender Einlage, mit Massage und methodischen medico-mechanischen Uebungen gehoben. Evtl. Operation. Gewöhnlich dürften die Beschwerden nach ca. 6 Monaten gehoben sein, nur in den schwersten Fällen dauern sie länger an.

Die Eu. bewegt sich zwischen 20 und 33⅓%.

Die Luxationsfrakturen des Würfelbeins sind meist durch Quetschung entstandene Stück- bezw. Splitterbrüche, wobei die Dislokationen der einzelnen Teile oft ganz unregelmässig sind.

Die Frakturen des Würfelbeins.

Die Frakturen des Os cuboideum entstehen gewöhnlich direkt nach Herauffallen von Gegenständen, Verschüttungen und nach Fall oder Sprung von der Höhe. Gewöhnlich werden die anstossenden Knochen, Proc. anterior calcanei, besonders aber Tuberositas ossis metatarsi V, bezw. die Basalteile des 4. und 5. Metatarsus mitverletzt.

Das gebrochene Würfelbein zeigt eine deutliche Verdickung, die besonders nach der Planta pedis sich fühlbar macht. Das Auftreten ist erschwert, wegen der Schmerzen bezw. wegen der Verdickung an der Planta pedis wird der Fuss in Pronation gesetzt und mehr der innere Fussrand zum Auftreten benutzt. In dieser Pronationsstellung eventuell auch infolge direkter Verletzung, durch Druck vom Callus, mag auch eine Entzündung bezw. eine entzündliche Reizung



en der Mittelfussknoche
selben Anlassen vor, w
kommen sowohl die Subluxationen r
die nach unten vor. Aeusserlich und
diese Subluxationen dieselben Erschein
Keilbeine. Sind die Basalteile sämtliche
oben disloziert, so entsteht ein Hohlfus
kürzt. Im umgekehrten Fall besteht ein P
Die Verrenkungen einzelner *Metatarsal*
können mit einer dorsalen Verschiebu
verbunden sein. Die Verletzten klagen st
beim Auftreten, sie suchen den Fuss so
die schmerzhaften Stellen geschont wer
renkung der Köpfchen des 4. und 5. Meta
An der Fussohle kann man an der ent
deutlich eine konvexe Hervorwölbung se
den Zehen stehen gewöhnlich in m
deutlicher Streckkontraktur. Der Gang i
oder weniger gestört, das Tragen eines
entsprechender Vertiefung an der Auftritts
Köpfchen ist erforderlich.

Rente beträgt im Durchschnitt 20%

Die Verrenkungen der Köpfchen nach
grössere Schwierigkeiten beim Gehen u

position keine vollständig gelungene war, ebenso nach Subluxationen, kommt es zur Bildung eines Breitfusses, eventuell auch eines Plattfusses. Durch Verrenkung des 1. Metatarsus nach innen entsteht Verschmälerung des Fusses in seiner Mitte, Verdickung und event. Entzündung in der Articulatio cuneiform. metatars. I.

Die Verrenkung sämtlicher Metatarsalknochen im Lisfrancschen Gelenk nach der Seite ist stets mit Frakturen im genannten Gelenk verbunden. Sie hinterlässt leicht Platt- oder auch Klumpfussbildung und eine Deformität, bei der die Metatarsalknochen entweder etwas nach aussen oder nach innen verlagert sind. Das Auftreten ist anfangs sehr erschwert. Auch hier wird ein entsprechender, gut passender Schnürstiefel von Nutzen sein.

Rente 25—$33^1/_3$%.

Die Brüche der Metatarsalknochen.

112 Fälle eigener Beobachtung.

Die Frakturen der Metatarsen (Mittelfussknochenbrüche), kommen sehr häufig im Baubetriebe und verwandten Industriezweigen vor, wo sich Gelegenheit zum Herabfallen von Gegenständen bietet. Sie sind grösstenteils direkte Brüche und gehen sehr häufig unter der Bezeichnung „Fussquetschung" einher. Indirekt kommen Frakturen der Metatarsen durch Umknicken, besonders bei feststehendem belastetem Fuss am 5. und 4., seltener auch am 3. und 2. Metatarsus vor, aber auch durch heftiges Aufschlagen mit dem Fuss beim Marschieren. Fussgeschwulst.

Da die ersten 3 Metatarsen in der Bildung des inneren Gewölbes beteiligt sind und ihre Basalteile beim Auftreten den Bogen nicht berühren, so ist es leicht begreiflich, dass direkte Brüche durch Herunterfallen von Gegenständen an den hinteren Enden dieser Knochen zur Senkung des Fussgewölbes und zur Plattfussbildung führen.

Die Frakturen des 1. Metatarsus können mit derartigen Dislokationen heilen, dass diese für die Funktion des Fusses, für das Auftreten mit demselben sehr nachteilig werden können. Dies gilt besonders für die Dislokationen des

Fig. 2. Betrifft den 28jährigen Arbeiter S., w
am 18. November 1897 auf die grosse Zehe des l
handelte sich um eine komplizierte Fraktur, deren
stehenden Röntgenbilde Fig 125, S. 589, ersichtlic
Narbe auf dem Grundgelenk der Grosszehe, ferne
die radiär verlaufenden Fältchen. Die starke K
zehenballen war anfangs ein wesentlicher Behinder
inneren Fussrande aufzutreten. Bei der Entlassung
sah die Fusspitze noch so aus, wie auf diesem
aber bereits vorzüglich. Rente anfangs 33⅓ %,
50% erhöht; seit dem 8. Februar 1899 20%.

---

einen Bruchendes oder beider nach unte
kommt hier auch unter ziemlich starker ca
zu stande, welche, je näher sie dem sogen
ballen liegt, das Auftreten umsomehr e
Gerade am vorderen Ende des 1. Metatars
direkte Gewalt die Sesambeinchen gebro
renkt, wodurch das Auftreten aus doppe
lange Zeit schmerzhaft sein kann. Man si
Sohle die Partie am vorderen Teil des 1.
mehr konvex gewölbt, als am gesunden l

Fig. 2

Lith. Inst. v. Neuthard, München



Ausser dieser soeben beschriebenen Dislokation nach unten beobachtet man auch solche zur Seite, so dass der Fuss in seinem vorderen Teil bedeutend *verbreitert* ist. Die fernere Wirkung der Dislokation des vorderen Bruchendes aussert sich in der Stellung der grossen Zehe, entweder im Sinne eines Hallux valgus oder Hallux varus (X- oder O-Zehe).

Fig. 125

Die Dislokation des einen Bruchendes nach oben kann an dieser Stelle eine Verkürzung des Fusses zur Folge haben, ausserdem ist sie insofern von praktischer Bedeutung, als die Callusgeschwulst auf dem Fussrücken ein Schuhwerk verlangt, bei dem jeder Druck von oben vermieden werden muss.

Fall von komplizierten Bruch des 1. Mittelfussknochens [illegible] Verbreiterung des Fusspitze Fig. 126 S. 591

Das Röntgenbild zeigt den Zustand kurz vor der Entlassung zu dem Heilverfahren

Dem 19jährigen Arbeitsburschen W. fiel am 12. März 1897 [illegible] Fahrensweg auf den linken Fuss. Anfangs Krankenhausbehandlung, [illegible] Incision und Eröffnung des Grundgelenks der Grosszehe, wegen Vereiterung Drainage. Entlassung am 16. Oktober 1897. Rente [illegible] W. tritt mit dem äusseren Fussrande auf, da die Narbe unter der Grosszehe [illegible] das Auftreten verhinderte.

Das folgende Röntgenbild Fig. 127 S. 593, stammt von einem 44jährigen Arbeiter, welchem am 1. Oktober 1894 ein eiserner Trog auf den linken Fussrücken gefallen war. Der Mann wurde mit unserer Diagnose Fussquetschung überwiesen.

Es handelte sich um einen *Bruch des ersten Mittelfussknochens [illegible] seinem unteren Ende, des zweiten ebenfalls am Basalteil und um einen Knöchelbruch des dritten am vorderen Teil.* Der Fuss ist infolge dieser Verletzung ausgesprochen platt geworden.

Rente bei der Entlassung anfangs 30 %, seit 9. Mai 1899 10 %. Es bestanden zu Anfang ausser der Plattfüssigkeit noch Verdickungen am 1. und 2. Mittelfussknochen und eine geringe Verdickung am vorderen Teil des dritten Mittelfussknochens, welche beim Auftreten hinderlich waren. Später, als diese Verdickungen sich bedeutend gebessert hatten, war auch der Gang wesentlich besser geworden.

Fig. 128 S. 595. *Gebeilte Fraktur der Diaph. metat. I und [illegible] Metat. I am Köpfchen, Subluxation des 2., 3. und 4. Metatars nach aussen und oben, [illegible] nach innen, nach Verschüttung.*

Anfangs im Krankenhause behandelt.

Vom 9. September 1897 Nachbehandlung in meiner Anstalt. Anfangs mühsamer Gang an Stock und Krücke.

Entlassen 27. November 1897 mit 33⅓ %. Aus dem starken Plattfuss wurde ein Pes varus, konvexe Verbiegung auf dem Fussrücken.

Man erkennt am Röntgenbilde die Brüche deutlich, ebenso deutlich sieht man die Verlagerung der Mittelfussknochen.

Fig. 129, S. 597. *Fall von Bruch des Köpfchens des Metatarsus V, Subluxation der 5. Zehe und Subluxation der Basalteile des 2., 3. und 4. Metatarsus nach oben.*

Dem 51jährigen Arbeiter B. fiel am 8. März 1898 ein Mauerstein auf die kleine Zehe des linken Fusses. Sofort heftiges Umknicken des Fusses in Supination, Behandlung dauerte bis 19. November 1898. Aus dem Röntgenbilde kann man die Veränderungen ohne nähere Beschreibung sehr deutlich erkennen. Rente bei Entlassung 20 %.

Fig. 130, S. 601. *Fall von Bruch des zweiten und dritten Mittelfussknochens, Dislokationsstörungen innerhalb der Metatarsalknochen und zwischen 1. und 2. Keilbein.*

Fig. 124.

Fig. 127

Das Bild lässt die Dislokationen deutlich erkennen. Der Unfall nd durch Herauffallen eines Hausschildes auf den rechten Fuss o. Der 28 jährige Maler D war 5 Wochen in ärztlicher Be- ung, in der 6. Woche fing er an zu arbeiten, wenn auch mit Beschränkung, ein paar Wochen später völlig arbeitsfähig

Fall von Bruch des 3., 4. und 5. Mittelfussknochens. Fig 131, S 603

Dem 26jährigen Arbeiter S. schlug am 7. September 1897 ein n gegen den linken Mittelfuss Zu Hause behandelt mit Fis- bläge und Bettruhe — 14 Wochen, Massage, darauf Nachbehand- in meinem Institut Behandlungsdauer bis 23. April 1898. Das stammt von der Zeit der Entlassung Weitere Symptome konvexe ebung des Fussrückens, geringe Verbreiterung des Fusses in seiner Anfangs stark behinderter Gang, welcher sich später vollständig sert hat. Rente 25%.

Die Frakturen an den vorderen Teilen der Metatarsen en zur vollkommenen Verlagerung der Köpfchen, sei nach unten, sei es zur Seite, selten nach oben führen. ersten Falle behindern sie das Auftreten mit dem Fuss ekt, im zweiten auch indirekt, indem sie seitlich auf die achbarten Köpfchen drücken. Auf dem Fussrücken kann an den entsprechenden Stellen Verdickungen sehen noch besser abtasten.

In manchen Fällen beobachtet man an den vorderen den der Mittelfussknochen keine vollständige Fraktur, dern nur Verbiegungen bezw. unvollständige Knickbrüche, aber doch gross genug sind, um durch seitliche Ver erung der Köpfchen auf die benachbarten Köpfchen der atarsalknochen beim Auftreten einen schmerzhaften Druck zuüben

Je näher die Frakturen der Metatarsalknochen nach Gelenken liegen, desto nachteiliger ist der Einfluss auf e. Einmal sind es *Gelenksteifigkeiten*, die sich beim Auf en unangenehm durch Schmerzen fühlbar machen, dann auch können die Dislokationsstörungen allein hin- hend Grund für das Vorhandensein von Schmerzen sein der Verbindung mit den Knorpeln und dem Wasser kommen die Dislokationsstörungen keine weiteren Dimen- aen annehmen, sie reichen aber doch aus, um für ge ne Zeit genug Beschwerden beim Stehen und Gehen machen

[illegible] der fixierten Köpfchen kann [illegible] Einfluss auf die Stellung der Zehen [illegible] [illegible] man daher entweder in Streckk[illegible] [illegible] oder auch direkt nach oben [illegible] [illegible] in Beugekontraktur nach unten [illegible] [illegible] der Köpfchen der Metatarsi sind Gelenke. [illegible] zu einer Versteifung der Zehen in [illegible] Die Fraktur des 5. Metatarsus kann [illegible] [illegible] zur Seite eine Verbreiterung [illegible] [illegible] ziehen, wie es bei der ersten Z[illegible]

[illegible] *Fraktur der Tuberositas ossis metatarsi* [illegible] [illegible] beobachtet. In einem Falle sah ich [illegible] [illegible] Putzer, welcher sich diese Fr[illegible] [illegible] er beim Fall auf dem Dach mit [illegible] [illegible] hängen blieb. Der Mann [illegible] [illegible]. Im zweiten Falle handelt[illegible] [illegible] Steinträger, welcher [illegible] Dieser Mann lag ca. 6 Wochen [illegible] [illegible] bis dahin Schmerzen [illegible] [illegible] fing er an zu arbeiten.

[illegible] Plattfuss. Pes planus traumat[illegible]

[illegible] Entstehung eines Plattfuss[illegible] [illegible] Plattfussbildung [illegible] [illegible] berechtigt, von einem [illegible] [illegible], wenn *infolge eines Tr*[illegible] [illegible] *herabgedrückt wird*, [illegible] [illegible]

[illegible] man nach Brüchen, w[illegible] [illegible] Gewölbebogens betreffen [illegible] [illegible] Ossa metatarsi [illegible]

Die [illegible] Plattfüsse können in derselben Weise [illegible], wie die nicht traumatischen.

Therapeutisch empfiehlt sich das Tragen eines Pl[illegible] fussstiefels, [illegible] Massage, Bäder etc.

Die Erwerbsunfähigkeit ist abhängig von dem Gra[illegible]

Fig. [illegible]

der Funktionsstörungen [illegible] Reste und weiter werden [illegible]

Von Partien des Fußes ist es unterschieden der pes valgus [illegible] obwohl es eine Variante [illegible] ist. Es ist für viele Fälle gewiß zweckmäßig, die Verbreiterung des Fußes von einem *Platfuß* zu sprechen. Die Partien mit pes valgus [illegible]

Im [illegible] der [illegible] losen Partien [illegible] Distorsion [illegible] benötigen [illegible] führen [illegible] sich hierzu [illegible] stehen [illegible]

Die [illegible] Fig. [illegible], stammen von dem [illegible] jährigen Maurer L. [illegible] eine typische [illegible] starker Verbreiterung [illegible] in einem Krankenhause [illegible] übergeführt [illegible]

Bei der [illegible] aus der [illegible] benutzt werden [illegible] auch heute noch [illegible] gesammelten [illegible] sich auf [illegible]

Der [illegible] Fig. [illegible] stammen von dem [illegible] jährigen Zimmermann L. [illegible] 1 Etage herabgestürzt war. [illegible]

Bei der [illegible] Verbreiterung [illegible] den Fußen [illegible]

Die [illegible] Das Knie [illegible] Fußes angezogen [illegible] Lasung [illegible]

Das [illegible] vollständige Verlagerung [illegible] der Fersenbeinspitze [illegible]

Tafel XL.

Fig. 1. Das Bild betrifft den 43jährigen Töpf
9. September 1897 mit der Leiter stürzte und dem d
gesims auf den Fuss fiel. Die Quetschwunde am U
comm. brev. führte zu einer narbigen Verwachsung
Beugen der Zehen bezw. der Fussspitze ziemlich lang
war. Wegen gleichzeitiger Abmagerung im Fuss an
8. Juni 1899 nur 15°. Dauer des Heilverfahrens ga

Fig 2. Es handelte sich um eine komplizierte Lu
Talus, welche der 39jährige Maler L. am 10. September
von der Rüstung erlitt. Krankenhausbehandlung. Gip
kam zu einer *Klumpfussbildung* und *Verlängerung des*
dass die beiden Kanten der unteren Gelenkfläche der
Kanten der Talusrolle quer aufsassen. Völlige Ankylose d
hochgradige Abmagerung des Beines. Das Bild zeigt eine
vexität zwischen Unterschenkel und Fussrücken, die Narben
äusseren Seite des Fussgelenks. Auf dem Röntgenbilde Fig.
die Veränderung im Talo-cruralgelenk sehr deutlich und das
des Taluskopfes. Interessant ist der Vergleich der Sohlen
dem Anfang und dem Schluss der medico-mechanischen
Bei Beginn der Behandlung in meinem Institut am 28
konnte der Verletzte noch nicht beide Füsse gleichmäss
Hacken an einander stellen, der rechte Fuss musste davor ge
Die Auftrittsfläche ist eine sehr reduzierte, man erkennt
auch die starke Supinationsstellung des Fusses. Fig. 133, S.
der Entlassung aus dem Heilverfahren, die von der B.-G. am
1808 verlangt wurde, hatte sich die Auftrittsfläche schon ganz
vergrossert. Beide Fusse konnten gleichmässig an einande
werden, der Gang hatte sich auffallend gebessert. Fig. 134, S
Rente 75 % aus eigenem Entschluss der B. G.

---

oben, die Verschiebung des Taluskopfchens gleichfalls nach ol
geringe Rotation der Tibia auf der Talusrolle. 8. März 1899 =

Der folgende Sohlenabdruck Fig. 135, S. 610, stammt von
33jährigen Maurer P., welcher am 12. Dezember 1896 dadurch
er auf ein kleines Steinchen trat, mit dem linken Fuss in Sup
umknickte. Die Verletzung bestand in einer Distorsion des Fussge
speziell Luxation des äusseren Knochels und geringer Absplitterung
proc. ant. calcanei.

Bei der später von mir vorgenommenen Untersuchung stand
Fuss in ausgesprochener Supination, nur der äussere Rand konnte
Auftreten benutzt werden, der Fuss zeigte ausserdem eine konk
Verbiegung nach innen, konvexe nach aussen. Das Röntgenbild
eine typische Stellungsveränderung sowohl im Talocruralgelenk,
Chopart'schen Gelenk und in der Artic. tibio-fib. inf. erkennen.
bestand lange Zeit hindurch hochgradige Schmerzhaftigkeit, starke A
magerung in der ganzen Extremität. Entlassung erfolgt am 24. Se

Tab. 10

Lith. Anst. V. Reichhold



Fig. 134

Fig. 81

Fig. 82

Fig. 137

tember 1897 mit 50 %. Allmählich war Besserung in dem Gebrauch des Fusses eingetreten, so dass am 14. April 1898 die Rente auf 20 % herabgesetzt werden konnte. Dieser Zustand besteht auch heute noch

Der traumatische Klumpfuss.

Die traumatische Klumpfussbildung kommt zur Beobachtung nach Frakturen bezw. Luxationen des Sprungbeins, Luxation nach aussen, nach Frakturen des Fersenbeins und Sprungbeins, oder auch nach Frakturen des Mittelfusses. Die auffallendste Klumpfussbildung kann man nach den Frakturen des Fersenbeins und Sprungbeins bezw. Luxationsfraktur des Sprungbeins beobachten. Vgl. Taf. 40, Fig. 2.

Vom wirklichen Klumpfuss ist auseinander zu halten

die Varusstellung des Fusses Drehung
randes nach oben, die eine Klumpfuss
zu sein braucht.

Die Funktionsstörungen sind ge
deutende Heilverfahren meist protrahie
bis 50 %.

In beifolgendem Bild (Fig 138) handelt es sich u
Fuss Der ca 40jährige Arbeiter erlitt eine Splitt
Knöchels und des Sustentaculum tali Der Grosze
derartig plantarwärts kontrahiert, dass der Verletzte
mit dem Nagel
Fussboden berü
ausserdem stark
anfangs 33⅓ jetz

Fig 138

Pes planus n
nach Bruch der 2.
dieser mit einem
horigen Mittelsuss
Das Bild stam
jährigen Zimmerer
24 August 1894 ein
die linke Fussspitze
Man erkennt di
stellung das Kenen
4. Zehe auf der 1.
starke Anspannung der
insbesondere des Tib
und die Abmagerung
schenkelmuskulatur
Rente 33⅓ %. Kein
eher Verschlimmerung

Fall von Pes varus
Bruch des linken Unters
kurzung und Dislokation
S. 613.

Der 27jährige Maurer
am 10. Dezember 1892 v
Leiter Er zieht sich einen Bruch des linken Untersche
unteren Drittel zu Heilung mit Verkürzung, starker Callu
und seitlicher Verschiebung, Konkavität nach innen, Konvexi
aussen. Krankenhausbehandlung 9 Wochen, darauf entlass
40%, seit 28 Dezember 1893 20 %. Bis jetzt keine wesentliche
derung Der Sohlenabdruck (Fig 139) lässt deutlich den Unter
zwischen rechts und links erkennen. Der linke Fussabdruck ist k
als der rechte, der Fuss zeigt eine konvexe Verbiegung nach a
konkave nach innen.



Fig. 140.

Fig. 139.



t
hi
der
mei
Hoc
stets
arbeite
genomn
lassen, d
abscheuer
lung der
fähigkeit de
pflegt, leide
gelenk und i
der Untersche
clusive Gesasse
über Kaltegefühl
geringer werden,
Luxationsstr
das

ad ist steif. 2 und 3 Zehe fehlen, 4. und 5. sind vollständig plantarwärts verbogen und berühren beim Auftreten den Boden.
Rente 100 %.

Die Funktion des Fusses ist eine ungleich günstigere nach der Exartikulation sämtlicher Zehen, als bei dauernder

Fig. 141

Luxation derselben. Man sollte daher die Verletzten zur Exartikulation bezw. Amputation zu bewegen suchen.

Die Eu. kann bei dauernder Subluxations- oder Luxationsstellung der Zehen nach oben eine ganz bedeutende sein. Sie kann $33^1/_3$ – 50 % und darüber betragen. Auch

die Luxation nach unten kann eine ebenso hohe bedingen.

Die Frakturen der Zehen

117 Fälle eigener Beobachtung

Die Brüche der Zehen sind die Folgen von Q ungen. Sie sind oft komplizierte Quetschfrakturen, die Herauffallen von schweren Gegenstanden, wie S grösseren Granitplatten, Balken, Eisenbahnschiene ähnlichem Material hervorgerufen werden.

Diese Quetschfrakturen umfassen sehr häufig allein das Gebiet der Zehen, sondern auch die ans den Teile der Mittelfussknochen. Je schwerer der gefallene Gegenstand, je ungunstiger die Bodenbesch heit, desto schwerer die Verletzung. So kommen hier sehr oft schwere Splitterfrakturen zu stande, die selten zur Amputation des Fusses oder eines Teile selben führen. Bei dem Bestreben aber, möglichst v erhalten, bleiben doch in verschiedenen Fallen *Ve mmlungen* des Fusses zuruck, die das gehoffte relati funktionelle Resultat nicht eintreten lassen, sondern bleibende schwere Schädigung des Verletzten bilden. Taf. 39, Fig 1.)

Am meisten von den *isolierten Zehenbrüchen* findet den der 1. grossen Zehe. Die Brüche des Meta phalangealgelenks Grundgelenks) sind bereits bei den fussknochen behandelt worden. Es braucht demnach nichts mehr hieruber erwahnt zu werden. Dass Brüche zu Steifigkeiten des Grundgelenks führen, ist erklarlich. Sind diese Brüche kompliziert, so umsch in manchen Fallen *die Narbe* die grosse Zehe hinter Grundgelenk und behindert die Zirkulation. Daher sieht sehr oft noch lange Zeit nach dem Unfall die grosse cyanotisch verfarbt (vgl. Taf. 39, Fig. 2), die Tempe herabgesetzt oder auch erhoht. Die Zehe ist in d Beschaffenheit fur Kalte sehr empfindlich. In den Wi monaten bildet daher dieser Zustand fur die im Fr

beschäftigten Arbeiter nicht selten ein lästiges Hindernis. Ist dies schon ein Grund zur Rentengewährung, so ist es die Steifigkeit im Grundgelenk gleichfalls, die den Verletzten ausserdem noch in manchen Fällen zwingt, den äusseren Fussrand zum Auftreten zu benutzen. Es ist daher unrichtig, zu behaupten, dass eine steife grosse Zehe keinen Grund zur Rentenbewilligung abgibt.

Günstiger ist die Steifigkeit des *Nagelgliedgelenks*, wenn dieses gebrochen war. Allein auch hier muss die Beurteilung eine rein individuelle sein. Komplizierte Brüche, Splitterbrüche, die dieses Gelenk treffen, können sowohl eine relativ lange Heilungsdauer beanspruchen, als auch in manchen Fällen sehr lästige Beschwerden beim Auftreten und Schmerzen verursachen.

Quetschfrakturen des Nagelgliedes gehen fast regelmässig mit Zerstörung des Nagelbettes einher, führen oft zur eitrigen Nagelbettentzündung, Abstossung des Nagels, zur Atrophie und Verkümmerung des ganzen Nagelgliedes. In einer Anzahl von Fällen habe ich eine verkümmerte Nagelsubstanz in rudimentärer Form sich ausbilden sehen, die aber niemals zur regelrechten Bedeckung des ganzen Nagelbettes führte. Vielmehr wucherte diese rudimentäre Nagelpartie an der hintern Partie der Matrix stark nach oben und musste, wegen des Druckes vom Schuh, immer sorgfältig beschnitten werden, trieb ein Stückchen anscheinend gesunden Nagels nach vorn, das sich aber immer wieder abstiess, während die ganze vordere Partie des Nagelbettes von einer weichen Hornhaut bedeckt war, die in die normale Haut vollständig überging.

In einem derartigen von mir seit zehn Jahren beobachteten Fall ist der Verletzte auch heute noch nicht frei von Beschwerden.

Wie weit die *Steifigkeiten einzelner Zehen* den Gebrauch des Fusses behindern, hängt unter anderem auch von der Stellung der Zehen ab. Wie weit hierdurch die Funktion beschränkt sein kann, ist schon vorher gesagt worden.

Die Amputationen bezw. Exartikulationen der Zehen sind oft nach schweren Splitterbrüchen wegen Steifigkeiten und

[illegible]

[illegible]

Fall von Bruch der Nagelwurzel der grossen Zehe

Der 47 jährige Arbeiter N. bei am 6. [illegible] Maschine auf die rechte grosse Zehe. Die auf d[illegible] Knochen wurde vom Arzte aufgeschnitten, die [illegible] 14 Tage zu Bett gelegen, am 20. Wiederaufnahme [illegible] Erwerbsfähigkeit.

Fall von Bruch der Nagelwurzel der grossen Zehe [illegible] einer Entzündung. Fig. 143, S. 624.

Unterschenkelgegend. Fig. 143 zeigt deutlich [illegible] der Spitze der grossen Zehe. Die Behandlung bestand in [illegible] Bettruhe. Nach 14 Tagen ging der Mann an zu gehen, [illegible] Arbeit. Das Röntgenbild zeigt den Zustand bei d[illegible] der Arbeit.

Nach der Entfernung der grossen Zehe [illegible] Teiles des dazu gehörenden Mittelfussknochens [illegible] die Narbe das Auftreten, wenn sie bis nach de[illegible] fläche am Grosszehenballen sich hinzieht. Man [illegible] oft, wie die Verletzten mehr den äusseren Fus[illegible] Auftreten benutzen. Dazu kommt das Fehlen [illegible] wichtigen Stützpunktes. Nach blosser Entfern[illegible] grossen Zehe im Grundgelenk können die Ve[illegible] genau so liegen, wenn die Lage der Narbe [illegible] günstige ist. Auch blosse Verwachsung der Nar[illegible] dem Knochen kann lange Zeit hindurch Beschwerde[illegible] verursachen, auch wenn die Narbe beim Auftreten kei[illegible] derms [illegible].

Das Umgekehrte sieht man oft nach Entfernung [illegible] 5. bezw. 4. und 5. Zehe mit Stücken der dazu gehöre[illegible] Mittelfussknochens eintreten. Die Verletzten pflegen [illegible] bei ungenügender Beschaffenheit der Narbe und wegen [illegible] lens der [illegible] Stützpunkte den äusseren Fussrand [illegible] schonen [illegible] zum Auftreten zu gebrauch[illegible]

Fig. 142

Fig. 143

Nach isolierter Exartikulation der 5. bezw. 4. und 5. Zehe treten diese Störungen nicht ein. Ebenso sieht man auch sehr oft die Exartikulation der grossen Zehe ohne funktionelle Störungen verlaufen.

Die Entfernung der 2. Zehe mit einem Teile des zugehörigen Mittelfussknochens kann zu einer derartigen Narbenschrumpfung führen, dass die 3. Zehe auf der Grosszehe reitet.

Der Verlust der grossen Zehe wird auf 10—15% geschätzt. Ungünstige Beschaffenheit der Narbe, Unfähigkeit mit dem inneren Fussrande aufzutreten, machen die Erwerbsunfähigkeit grösser. Der Verlust der übrigen Zehen wird mit je 5% bewertet. Ungünstige Beschaffenheit der Narbe, wodurch das Auftreten erschwert wird, erhöhen auch hier den Grad der Eu.

Die Entfernung sämtlicher Zehen kann bei günstiger Beschaffenheit und guter Verheilung der Narbe einen noch recht brauchbaren, manchmal auch zu schweren Arbeiten fähigen Stumpf abgeben. Eine Rente von 20—25% dürfte dann vollkommen genügen.

Weniger leistungsfähig hingegen ist der Fuss, wenn ihm auch sämtliche Mittelfussknochen fehlen (Operation nach Lisfranc). 33⅓—40% Rente sind bei Arbeitern, die umher zu gehen und womöglich Lasten zu tragen haben, mindestens am Platze, in einigen mir bekannten Fällen beziehen die Verletzten seit einer Reihe von Jahren eine Rente von 60%.

Nach der Operation nach Chopart, noch mehr nach Pirogoff, ist der Fuss für schwere Arbeiten und zum Tragen von Lasten untauglich.

50% Rente sind in diesem Falle erforderlich.

Man muss aber daran festhalten, dass das Auftreten und Stehen an *Sicherheit* einbüsst, je mehr die *Auftrittsfläche* der Fussohle verkleinert ist. Verschiedene Nebenerscheinungen, Geschwülste, narbige Verwachsungen, Schwund der Muskulatur und des Fettpolsters vermehren diese Unsicherheit des Auftretens.

Traumatische Tuberkulose des Fusses.

Tuberkulöse Herde kommen im Fuss relativ oft, besonders nach leichten Verletzungen, Kontusionen und Distorsionen, sowohl im Fussgelenk (Sprunggelenk), als auch besonders in den einzelnen Fusswurzelknochen zur Beobachtung. Fälle dieser Art sind zur Genuge beobachtet und publiziert. In meiner Kasuistik sind verschiedene Fälle zum Teil mit Abbildungen angeführt, auf die ich verweise.

Bewertung von Fussdeformitäten:

Ein völlig steifes Fussgelenk ist mit $33^1/_3$% reichlich entschädigt. Besteht aber gleichzeitig eine starke Valgus- oder Varusstellung, dann kann sich der Prozentsatz erhöhen.

Von den *Lähmungen* am Fuss bezw. am Unterschenkel sind besonders die des N. peroneus zu erwähnen, welche besonders bei Alkoholikern beobachtet werden, aber auch bei anderen Arbeitern vorkommen und nicht selten schwere Erscheinungen machen können. Bei einem Arbeiter meines Materials war die Lähmung eine vollständige, der Verletzte konnte ohne Schienenstiefel nicht gehen. Er bezog 40% Rente.

Bei einem anderen, schweren Potator, war im Gebiet des Peroneus das Gefühl jedesmal 2 Tage lang nach einem schweren Rausch vollkommen erloschen. Tiefe Nadelstiche wurden gar nicht empfunden. Nachher fand sich das Gefühl wieder und steigerte sich sogar bis zur hochgradigen Hyperaesthesie.

In manchen Fällen entstehen *Gewohnheitslähmungen*, wenn Verletzte wegen Schmerzen z. B. nicht mit dem inneren Fussrande auftreten konnten und sie hierzu ausschliesslich den äusseren Fussrand benutzten. Hierdurch entstand eine Anspannung des Tibialis anticus mit seiner Sehne, die schliesslich zur spastischen Lähmung der Antagonisten führte, derzufolge ein normales Auftreten nicht mehr möglich war.

Ueber die Bewertung des Verlustes des Fusses bezw. des ganzen Beines vgl. I. Teil, S. 12 und 13.

Bezüglich der Untersuchung der unteren Extremität sei hier noch erwähnt, dass ein genauer Vergleich beider Beine unerlässlich ist. Man untersuche den Verletzten in der ausgestreckten Rückenlage, im Stehen bei parallel gestellten Füssen, wozu sich der von mir konstruierte Untersuchungsstuhl besonders eignet, prüfe den Gang, überzeuge sich auch von der Beschaffenheit der Fussohle, der Kraft des kranken Beines bezw. Fusses, sowohl für sich als auch im Verhältnis zum Gesunden.



Register.

C.

D.

G.

H.

L.

Chirurgie.

Arbeiten aus der chirurgischen Klinik zu München. Herausgegeben von Prof. Dr. O. Angerer. (Münchener medizinische Abhandlungen III. Reihe.)

Heft 1: Weidenmüller, O., Zur Behandlung local. tuberc. Affectionen mit Jodoform-Injection. 1891. 8°. 34 S. ℳ 1.—

Heft 2: Port, K., Ueber die Wirkung des Tuberculinum Kochi bei Lupus. 1892. 8°. 41 S. mit 1 graph. Tafel. ℳ 1.—

Arbeiten aus der chirurgischen Poliklinik. Herausgegeben von Prof. Dr. Fr. Klaussner. (Münchener med. Abhandlungen VIII. Reihe.)

Heft 1: Veith, Dr. Julius, Beiträge zur Casuistik der traumatischen Trommelfellrupturen. 1892. 8°. 23 S. ℳ 1.—

Heft 2: Buller, Dr. J., Bacteriolog. u. klin. Beobachtungen über Natrium chloroborosum als Antisepticum. 1892. ℳ 1.—

Heft 3: Eisenreiter, Dr. F., Ueber cavernöse Angiome am Halse. 1894. gr. 8°. 28 S. ℳ 1.

Heft 4: Reim, Dr. H., Ueber doppelseitige Oberkiefertumoren. 1894. gr. 8°. 101 S. mit 4 Abbildungen. ℳ 2.50

Heft 5: Giehrl, Dr. J., Ueber Elephantiasis. 1895. 8°. ℳ 1.—

Heft 6: Jesionek, Dr. A., Casuistischer Beitrag zur Lehre vom Fungus durae matris. 1894. gr. 8°. 20 S. m. 1 Tafel. ℳ 1.

Heft 7: Sydow, Dr. Franz, Beiträge zur Geschichte der Tracheotomie. 1896. gr. 8°. 59 S. mit 4 Tafeln. ℳ 2.

Boegle, C., Die Entstehung und Verhütung der Fuss-Abnormitäten auf Grund einer neuen Auffassung des Baues und der Bewegung des normalen Fusses. 1893. 8°. 139 S. u. 30 Abb. ℳ 4.—

Doerfler, D. H., Die Asepsis in der Landpraxis. 2 Bog. Text mit 4 Abbildungen. 8°. 1896. ℳ 1.

Festschrift zum 25jährigen Professoren-Jubiläum von W. Heineke. Mit Portrait. 1892. 8°. 143 S. Broschiert ℳ 4.—. In Lwd. gebund. ℳ 5.—

Inhalt: Kiesselbach, Verwertbarkeit der Hörprüfungsmethoden bei der Beurteilung der Schwerhörigkeit infolge von Unfällen. — Krecke, Massage und Mobilisierung bei Knochenbrüchen. — Koch, Traumatische Losschälung der Haut und der darüberliegenden Schichten. — König, 41 Jahre lang im Wasser gelegene menschliche Leichen. — Herzog, Angeborene Deviationen der Fingerphalangen (Kleinodactylie u. s. w.).

Grünwald, Dr. L., Die Lehre von den Nasen-Eiterungen mit besonderer Rücksicht auf die Erkrankungen des Sieb- und Keilbeins und deren chirurgische Behandlung. II. vollständig umgearbeitete Auflage. 299 Seiten. Mit 10 Abb. 1895. ℳ [illegible]

Heibels, J., Die adenoiden Vegetationen des Nasenrachenraumes bei Kindern und Erwachsenen und ihre Behandlung. 1892. 8°. 53 Seiten mit 1 Abb. ℳ 1.—

Hoffa, Dr. Albert, Mitteilungen aus der chirurgisch-orthopädischen Privatklinik des Dr. A. Hoffa. Würzburg 1894. gr. 8°. 121 S. ℳ 3.—

Lingenfelder, J., 70 Arthrectomien des Kniegelenks. 1894. Brosch. ℳ 1.—

Rotter, Dr. E., Die Knochenbrüche. 1892. 28 Seiten mit 2 Abbild. ℳ 1.

Saydel, Die erste Hilfe bei Unglücksfällen in den Bergen. Mit 6 Abbildungen. 12°. 1893. 2. Auflage. Kartonniert. ℳ —.50

Psychiatrie und Neurologie.

Bericht über die Verhandlungen d. Vereins d. deutsch. Irrenärzte.
I. **Psychiatrie und Seelsorge.** Von Siemens-Lauenburg i. B. und Zinn senior in Eberswalde.
II. **Reform des Irrenwesens in Preussen** und des Verfahrens in Entmündigungssachen wegen Geisteskrankheiten. Von Zinn sen. i. Eberswalde u. Pelmann in Bonn. 1893. 8°. 115 S. ℳ 2.

Berichte über d. dritten internat. Kongress f. Psychologie in München vom 4.—7. Aug. 1896. 8°. 1897. 490 S. Text. ℳ 10.—

Bleuler, Dr. E., Der geborene Verbrecher. Eine kritische Studie. 6 Bg. Text. 8°. 1896. ℳ 4.—

Grashey, H., Experimentelle Beiträge zur Lehre von der Blutzirkulation in der Schädel-Rückgratshöhle. 75 Seiten mit 35 Abbildungen. Fol. 1892. Broschiert ℳ 10.—

Hoessle, R. v., Ueb. d. Behandl. chron. Rückenmarkskrankh. u. d. Vorteile lokaler Kaltereize bei denselben. 1892. 23 S. 8°. ℳ 1.—

Kupffer, K. v., Studien zur vergleichenden Entwicklungsgeschichte des Kopfes der Kranioten.
Lieferung 1. Entwickelung des Accipenser Sturio. Mit 10 lithogr. Tafeln. gr. 8°. 1893. ℳ 10.—
Lieferung 2. Entwickelung des Kopfes von Ammocoetes Planeri. Mit 12 lithogr. Tafeln. gr. 8°. 1894. ℳ 10.—
Lieferung 3. Entwickelung der Kopfnerven von Ammocoetes Planeri. gr. 8°. 80 S. Text mit 48 Abbildgn. 1895. ℳ 8.—
Das ganze Werk erscheint in zwanglosen Heften. Jedes Heft bildet für sich ein abgeschlossenes Ganzes.

Abonnements nehme ich gerne entgegen.

Loewenfeld, L., D. objekt. Zeich. d. Neurasthenie. 53 S. 8°. 1892. ℳ 1.60

Moebius, P. J., Ueb. infantilen Kernschwund. 34 S. 8°. 1892. ℳ 1.—

Plessen, J. v. und **J. Rabinowicz**, Die Kopfnerven von Salamandra maculata im vorgerückten Embryonalstadium. Mit 4 kolorierten Tafeln. 4°. 1891. Broschiert ℳ 5.—

Riegler, G., Erfolge des therapeutischen Hypnotismus in der Landpraxis. Mit einem Vorwort von Aug. Forel. 1891. gr. 8°. 216 Seiten. Broschiert ℳ 5.—, gebunden ℳ 6.—

von Schrenck-Notzing, Ueber Suggestion und suggestive Zustände. 1893. 8°. 40 Seiten. ℳ 1.

Snell, O., Hexenprozesse und Geistesstörung. Psychiatrische Untersuchungen. 1891. 8°. 130 Seiten. Broschiert ℳ 4.

Strümpell, Ad., Ueber Wesen und Behandlung der tabes dorsalis. 22 S. 8°. 1890. ℳ —.60

Strümpell, Prof. Dr. Ad. v., Die Untersuchung und Behandlung von Unfallkranken. 1896. 1 Bg. Text. 8°. ℳ 2.—

Weygandt, Dr. W., Ueber die Mischzustände des manisch-depressiven Irreseins. Ein Beitrag zur klinischen Psychiatrie. 8°. 1899. 65 S. Text m. 4 Abbild. u. 1 lithogr. Tafel. ℳ 2.—

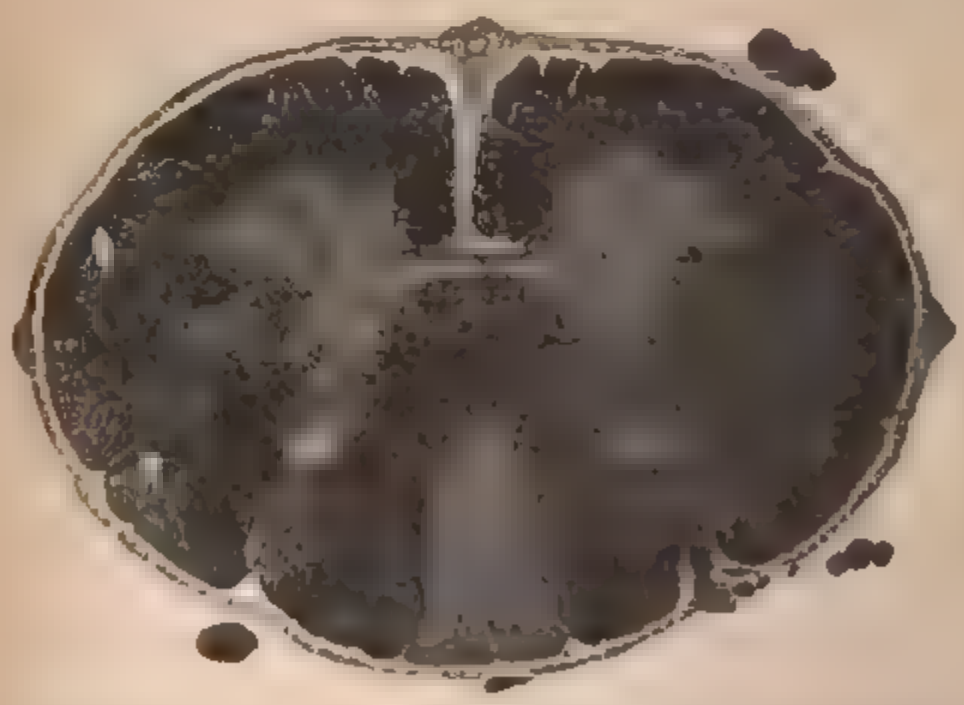

chen.

anten

gie.

· Text.

d. Kranken-

erlässigen
logischen
e Auswahl
wichtigeren
welcher in
Studierenden
den Anfänger
e Bild einer
elementaren
e diejenigen
h vor Augen

den Original-
ie wurde der
n dieser Be-
graphischen
sie den Be-
dargestellten
n demselben
und Punktes
. Besonders
n klare Vor-

stellungen zu gewinnen. Der Text schliesst sich den Figuren eng an, beide ergänzen einander und tragen in erster Linie der didaktischen Tendenz des Buches Rechnung. Aus diesem Grunde ist der Besprechung jedes Organs resp. jeder Organgruppe eine kurze, präcise, aber erschöpfende Rekapitulation der normal-histologischen Verhältnisse vorausgeschickt.

So stellt das Buch ein wichtiges Hilfsmittel für das Studium der pathologischen Anatomie dar, deren Verständnis undenkbar ist ohne genaue Kenntnis in dem Gebiete der pathologischen Histologie.

Atlas und Grundriss der pathologischen Histologie. Allgemeiner Teil nebst einem Anhange über patholog. histolog. Technik von **Privatdozent Dr. Hermann Dürck wird als Band XXII der Atlanten im Frühjahre 1900** erscheinen.

Die typischen Operationen und ihre
der Leiche.

Kon

388 S

Kurs

von D

Bear

Mit

P

F

Vierte, vielfach verm